FACULDADE DE TECNOLOGIA DE SETE LAGOAS

FACSETE

THIAGO RAMIREZ DE OLIVEIRA

MORDIDA ABERTA ANTERIOR EM CRIANÇAS: ETIOLOGIA, DIAGNÓSTICO, TRATAMENTO E PREVENÇÃO

SERTÃOZINHO

2021

THIAGO RAMIREZ DE OLIVEIRA

MORDIDA ABERTA ANTERIOR EM CRIANÇAS: ETIOLOGIA, DIAGNÓSTICO, TRATAMENTO E PREVENÇÃO

Monografia apresentada ao curso de Especialização *Latu Sensu* da Faculdade de Tecnologia de Sete Lagoas como requisito parcial para conclusão do Curso de Especialização.

Área de Concentração: Ortodontia.

Orientador: Marcela Roselino Ricci Santos

SERTÃOZINHO

2021

Oliveira, Thiago Ramirez

Mordida aberta anterior em crianças: etiologia, diagnóstico, tratamento e prevenção / Thiago Ramirez de Oliveira – Sertãozinho:[s.n.], 2020.

Orientador: Marcela Roselino Ricci Santos

Monografia. (Especialização em Ortodontia) -- Faculdade de Tecnologia de Sete Lagoas.

1.Mordida aberta 2. Ortodontia 3. Open bite.

Sertãozinho, 2020.

FACULDADE DE TECNOLOGIA DE SETE LAGOAS

Monografia intitulada “Mordida aberta anterior em crianças: etiologia, diagnóstico, tratamento e prevenção” de autoria do aluno Thiago Ramirez de Oliveira, aprovada pela banca examinadora constituída pelos seguintes professores:

Marcela Roselino Ricci Santos - Ortogotardo – Centro de Estudos em Ortodontia – Orientador

Paulo Henrique Barbosa Stopa - Ortogotardo – Centro de Estudos em Ortodontia - Coorientador

André César TrevisiZanelato - Ortogotardo – Centro de Estudos em Ortodontia -Examinador

Sertãozinho, 21 de janeiro de 2021

DEDICATÓRIA

Gostaria de dedicar a minha monografia a toda a minha família; meus pais que estiveram ao meu lado m apoiando sempre, desde os tempo de graduação; minha irmã que foi uma inspiração para escolha da minha profissão; minha esposa que esteve junto comigo em toda a minha caminhada de pós de graduação; a nossa filha que chegou na nossa vida junto com a fase final da minha pós graduação. Dedicar também aos professores que nos ajudaram, apoiaram e transmitiram todo o seu conhecimento.

AGRADECIMENTOS

Gostaria de agradecer primeiramente a Deus pela oportunidade que tive e depois, mas não menos importante, aos meus pais; que me ajudaram em todo o meu processo de aprendizado, não somente acadêmica, mas também para a vida. Gostaria de agradecer também aos professores que gastaram o tempo deles para estarem ao nosso lado, nos ensinando e colaborando para o nosso crescimento.

RESUMO

Entre as desarmonias, como as má oclusões, a mordida aberta anterior tem se destacado no âmbito de tratamento complexo e desafiador para os ortodontistas, em razão dos diversos fatores etiológicos envolvidos, que se relacionam à hereditariedade e aos fatores ambientais, além da recidiva ao tratamento ainda ser bastante frequente. As indicações para o tratamento vão de encontro com as queixas dos pacientes, que geralmente procuram por melhorias estéticas e funcionais. Temos que destacar a importância do correto diagnóstico de tal má oclusão, para assim podermos proporcionar ao paciente o tratamento mais indicado para o seu caso, chegando a um resultado satisfatório tanto para o paciente, como para o ortodontista. Hábito deletérios, como o de sucção digital, chupetas, mamadeiras, são muito comuns na infância e que se não tratados e controlados podem agravar cada vez mais a arcada. A tendência é a de que os hábitos de sucção sejam abandonados à medida que a criança vai desenvolvendo outras habilidades e caso isto ocorra ainda na dentadura decídua, é possível a autocorreção da má oclusão. Caso o hábito persista, o tratamento ortodôntico deve ser instituído. Por ser uma má oclusão multifatorial, o seu tratamento também se torna variável e pode ser na maioria das vezes multidisciplinar. O prognóstico de tratamento está relacionado com a etiologia estrutural da mordida aberta anterior, quando dentoalveolar tem prognóstico favorável de tratamento. Como já falado, muitas vezes uma abordagem multidisciplinar envolvendo a ortodontia, fonoaudiologia e até mesmo a psicologia, torna-se necessária. Por meio da descrição de estudos e alguns casos clínicos, ilustra-se o caráter multifatorial da mordida aberta anterior e dos hábitos bucais deletérios, considerando que o prognóstico e o tratamento estão vinculados à sua etiologia.

PALAVRAS CHAVE: Mordida aberta, Etiologia, Tratamento mordida aberta, Ortodontia

ABSTRACT

Among the disharmonies, such as malocclusions, the anterior open bite has stood out in the context of complex and challenging treatment for orthodontists, duo to various etiological factors involved, which are related to heredity and environmental factors, in addition to relapse to treatment be quite frequent. The indications for treatment are in line with the complaints of patients, who generally look for aesthetic and functional improvements. We have to highlight the importance of the correct diagnosis of such malocclusion, so that we can provide the patients with the most appropriate treatment for their case, reaching a satisfactory result for both the patient and the orthodontist. Harmful habits, such as digital sucking, pacifiers, baby bottles, are very common in childhood and which, if not treated and controlled, can aggravate the arcade more and more. The tendency is that the sucking habits are abandoned as the child develops other skills and if this still occurs in the primary dentition, it is possible to self-correct the malocclusion. If the habit persists, orthodontic treatment should be instituted. Because it is a multifactorial malocclusion, its treatment also becomes variable and can in most cases be multidisciplinary. The treatment prognosis is related to the structural etiology of the anterior open bite, when dentoalveolar has a favorable treatment prognosis. As already mentioned, a multidisciplinary approach involving orthodontics, speech therapy and even psychology is often necessary. Through the description of studies and some clinical cases, the multifactorial character of the anterior open bite and deleterious oral habits is illustrated, considering that the prognosis and treatment are linked to its etiology.

KEYWORDS: Open bite, Etiology, Treatment of open bite, Orthodontics.

SUMÁRIO

1	**INTRODUÇÃO** ……..……	11
2.	**PROPOSIÇÃO**.....	12
3	**REVISÃO DE LITERATURA** …….	12
3.1	**Etiologia**.....	13
3.2	**Diagnóstico**.....	15
3.3	**Tratamento**.....	22
3.4	**Prevenção**.....	34
4.	**DISCUSSÃO** …….....	36
5.	**CONCLUSÃO**…….....	38
6.	**REFERÊNCIAS** …….	39

ÍNDICE DAS FIGURAS.....**Página**

1 - Mordida aberta anterior dentoalveolar.....15
2 - Respiração bucal vs mordida aberta anterior.....16
3 - Efeitos deletérios causados pela respiração oral.....17
4 - Sucção digital vs sistema estomatognático.....18
5 - Mordida aberta causada por sucção digital.....18
6 - Esquema ilustrando o equilíbrio entre as forças dos lábios e língua.....19
7 - Equilíbrio vestíbulo lingual dos dentes anteriores e posteriores.....19
8 - Equilíbrio de forças entre a língua, os lábios e as bochechas.....21
9 - Mordida aberta anterior por sucção digital.....24
10 - Aparelho Spring-loaded bite block.....24
11 - Resultado após uso de aparelho interceptivo de hábitos.....24
12 - Mordida aberta anterior – caso clínico.....26
13 - Mordida aberta anterior – caso clínico.....27
14 - Aparelho removível com grade palatina.....27
15 - Mordida aberta anterior – caso clínico.....28
16 - Aparelho removível com grade palatina.....28
17 - Mordida aberta anterior – caso clínico.....30
18 - Disjuntor de Haas com grade palatina.....30
19 - Disjuntor de Haas com grade palatina instalado.....31
20 - Mordida aberta anterior – caso clínico.....31
21 - Início da mecânica para intrusão posterior.....33
22 - Mordida aberta anterior – caso clínico.....33
23 - Aparelho fixo instalado.....33
24 - Fechamento da mordida aberta anterior com utilização de elásticos intermaxilares.....33
25 - Mordida aberta anterior – caso clínico.....34
26 - Grade palatina fixa.....34

1 - INTRODUÇÃO

A mordida aberta anterior (MAA) é uma má oclusão muito presente na população, nos consultórios a procura pelo seu tratamento é comum, com cerca de 17% dos pacientes ortodônticos apresentando MAA. A prevalência da MAA é muito varável, dependendo assim da definição escolhida pelo autor. A prevalência na população varia entre 1,5% a 11% (ZUROFF *et al*., 2010). O fator idade, no entanto, pode afetar essa prevalência, uma vez que alguns hábitos, como o de sucção diminuem com a idade, assim como há um amadurecimento da função oral (ARTESE *et al*., 2011).

Ela pode ser definida como a falta de contato vertical entre os dentes antagonistas, podendo ocorrer em região restrita, ou em grande parte da arcada dentária (LIMA *et al*., 2010). Os indivíduos com mordida aberta podem apresentar falta de contato entre os dentes, selamento labial deficiente, respiração bucal, fala atípica, atresia do arco maxilar, aumento do terço inferior da face, plano oclusal aumentado, corpo mandibular pequeno, maxila retrusa e tendência a ser Classe II de Angle (MACIEL *et al*., 2005).

A mordida aberta anterior, definida como o trespasse vertical negativo entre as bordas incisais dos dentes anteriores superiores e inferiores, é considerada uma das má oclusões com maior comprometimento estético funcional, além de gerar alterações dentárias e esqueléticas significantes (MOROSINI *et al*., 2011). No entanto, considerar apenas esta definição e não os fatores que podem estar envolvidos nesta má oclusão é planejar um tratamento com grande potencial de recidiva (VERRI *et al*., 2017).

A mordida aberta consiste em uma das má oclusões mais difíceis de tratar, em razão dos diversos fatores etiológicos envolvidos que se relacionam à hereditariedade e aos fatores ambientais. Entre os genéticos, pode-se citar o padrão de crescimento vertical predeterminado e os ambientais: amígdalas hipertróficas, respiração bucal, hábitos bucais deletérios (sucção de polegar ou chupeta), anquilose dentária e anormalidades no processo de erupção (MAIA *et al*., 2008).

A prevenção e o tratamento interceptativo da MAA é um desafio para os profissionais. Em muitos casos a abordagem deve ser multiprofissional, sendo observadas várias vantagens em interceptar esta má oclusão ainda quando criança (BRUGGEMANN *et al*., 2013).

2 - PROPOSIÇÃO

Nesse contexto, buscou-se discorrer sobre tal tema, enfatizando sobre sua etiologia, diagnóstico, tratamento e prevenção em crianças. Foi realizada uma revisão de literatura, buscando abordagens sobre o tema, discorrendo sobre os fatores etiológicos de tal má oclusão, como realizar um diagnóstico preciso, sobre diferentes planos de tratamento, intervenções, prevenções, focando sempre em uma solução satisfatória e com longa estabilidade.

Na literatura encontram-se dois tipos: Mordida aberta anterior dentária e mordida aberta anterior esquelética. Em crianças podemos encontrar ambas, sendo que cada uma apresenta um tipo diferente de tratamento. Neste trabalho, iremos abordar a correção da mordida aberta em crianças, com um predomínio da má oclusão dentária, ou seja, sem alterações em bases ósseas.

Para isso, é de extrema importância conhecermos os conceitos da mordida aberta anterior dentária e também como alguns fatores ambientais influenciam no sistema estomatognático, causando tal desordem.

3 - REVISÃO DE LITERATURA

A mordida aberta anterior é vista como um dos maiores desafios dos ortodontistas; essa má oclusão ainda é muito discutida por sua origem multifatorial e por ser considerada de grande importância aos pacientes pelo fator estético. Essa causa ocorre por uma combinação variável, congênita ou adquirida.

Na literatura há dois tipos dessa má oclusão, sendo eles: mordida aberta dentária e mordida aberta esquelética. Diferenciar a mordida aberta anterior dentária da mordida aberta anterior esquelética é necessário para que se estabeleçam as metas e as condutas de tratamento ortodôntico e fonoaudiólogo, tendo em vista que estas má oclusões têm etiologia e características distintas (ALIMERE *et al*., 2005). Segundo Maia *et al,* 2008, a mordida aberta anterior, é uma das má oclusões de maior comprometimento estético-funcional, é definida como a presença de um trespasse vertical negativo entre as bordas incisais dos dentes anteriores superiores e inferiores. Isso provoca alterações dentárias e esqueléticas, dificultando a apreensão e o corte dos alimentos, além de prejudicar a enunciação de determinados fonemas, o que pode criar condições psicológicas desfavoráveis. (ARTESE *et al*., 2011, IMPARATO *et al*., 2012).

3.1 ETIOLOGIA

Entre as má oclusões que foram encontradas dentro da ortodontia, a mordida aberta é uma das mais prevalentes e de mais difícil correção, por apresentar sua etiologia bastante diversificada, podendo afetar o paciente desde os seus primeiros anos de vida, a partir do nascimento dos dentes, até a sua idade adulta, comprometendo assim a qualidade de vida do mesmo. Alimere *et al*., em 2005, alertaram sobre a gravidade da MAA, destacando seu potencial de produzir grande perda funcional e estética.

Maciel e Leite em 2005 realizaram um estudo exploratório em 130 alunos de 8 a 12 anos, da escola João Dias Paes, em Juiz de Fora, com o objetivo de associar disfunções orofaciais e hábitos orais deletérios à mordida aberta anterior, reunindo informações que colaborem para o melhor esclarecimento da etiologia da mordida aberta anterior. O uso da chupeta foi o mais prevalente (76,2%), seguido da

mamadeira (62%) e sucção digital (12,3%). Do total dos estudantes, 35,4% possuíam patologias respiratórias, podendo causar uma respiração oral nos mesmos. Dentre as patologias, foram encontradas: 52,2% rinite alérgica, 34,8% bronquite e 4,3% asma. Quando a criança passa a respirar pela boca, a língua posiciona-se de uma maneira diferente na cavidade bucal para proteger as tonsilas palatinas e orofaringe, deixando assim de modelar os arcos dentários. As principais más oclusões encontradas então foram: mordida aberta anterior com trespasse, mordida aberta sem trespasse, sobremordida exagerada, mordida cruzada bilateral, mordida cruzada anterior, mordida cruzada posterior esquerda, mordida cruzada posterior direita.

A partir do estudo citado acima, podemos observar que a mordida aberta anterior é um fenômeno multifatorial, e por isso, não ocorre um fator isolado que possa ser responsável pelo aparecimento desta má oclusão (STOJANOVI´C, 2007). Partindo de tal pressuposto, devemos sempre nos atentar, ao planejar o tratamento, a qual fator está agindo causando assim a MAA.

Apesar da influência multifatorial, de fatores genéticos e ambientais influenciarem na etiologia dos diferentes tipos de mordida aberta, sendo eles a MMA dentária e a MMA esquelética, na primeira há um predomínio da influência ambiental — representada pelos hábitos bucais deletérios —, enquanto na segunda predomina a influência genética, vinculada ao padrão de crescimento facial predominantemente vertical (GARIB *et al*., 2010).

Lima *et al*. em 2010, realizaram uma pesquisa com o objetivo de verificar o número de pré-escolares com mordida aberta anterior e a associação com os hábitos orais. Foram incluídas na pesquisa 59 crianças, entre 4 e 6 anos, matriculadas na escola municipal Monteiro Lobato, da cidade de Rio Branco, com mordida aberta anterior e com dentição decídua completa. Os pais responderam ao questionário sobre amamentação e hábitos orais. Verificou-se que 98,3% das crianças com mordida aberta anterior apresentaram hábitos de sucção como mamadeira, sucção digital e chupeta. A maioria das crianças, 60%, não foram amamentadas exclusivamente no seio, contribuindo, provavelmente, para a prevalência de seus hábitos orais, concordando que há relação entre o aleitamento natural e a não instalação de hábitos bucais. 25,4% das crianças faziam sucção digital, sendo este mais prejudicial, pois o dedo provoca maior pressão sobre a o palato e é de fácil acesso.

Também em 2010 Zapata *et al*., avaliaram 266 crianças de 4 a 6 anos incompletos, na cidade de Suzano-SP, com o objetivo de verificar a presença de MAA

e de hábitos bucais deletérios. Foi verificado que 221 crianças (83,1%) apresentavam pelo menos um hábito bucal deletério, sendo o mais frequente o uso de mamadeira 167 (75,6%). A presença de hábitos orais deletérios associados a alterações de oclusão dental foi observada em 119 crianças (44,1%) e nestes, a maior prevalência foi a presença da mordida aberta anterior, constatada em 89 crianças (79,8%). Os autores concluíram que a mordida aberta anterior foi a alteração oclusal mais prevalente nas crianças, havendo associação estatisticamente significante entre hábitos orais deletérios, como uso de chupeta, mamadeira, e ocorrência de mordida aberta anterior.

Moimaz *et al*. em 2013, realizaram uma pesquisa com 306 crianças, de 3 a 6 anos de idade, na cidade de Araçatuba com o objetivo de verificar o padrão de aleitamento recebido pelas crianças e a influência desta prática na aquisição de hábitos de sucção não nutritivos e a prevalência de oclusopatias. A porcentagem de crianças que foram amamentadas naturalmente foi de 86,4%, sendo apenas 33,4% delas amamentadas exclusivamente pelo leite materno. Os hábitos de sucção não nutritivos estiveram presentes em 176 crianças (53,3%). O uso da chupeta foi o mais frequente (31,2%), citando-se também roer unhas (17,6%), chupar os dedos (12,5%).. A presença de mordida aberta, mordida cruzada anterior, hábitos de sucção não nutritivos e o uso da chupeta associaram-se significativamente com o tempo que a criança mamou. A mordida aberta foi frequente neste estudo, sendo 42% das oclusopatias encontradas. A falta do aleitamento materno, ou o desmame precoce pode levar aos hábitos de sucção não nutritivos e a ocorrência destes hábitos seria fator desencadeante de oclusopatias.

3.2 - DIAGNÓSTICO

O diagnóstico diferencial entre mordida aberta anterior dentária e mordida aberta anterior esquelética é de extrema importância, pois só assim será possível realizar um planejamento adequado para o caso, proporcionando um tratamento estável e duradouro. Dentre os dois tipos de mordida aberta, dentária e esquelética, a dentária pode ser considerada como a de maior facilidade para correção, pois é uma má oclusão restrita apenas a região dos dentes; como o próprio nome diz; não afetando assim as bases ósseas do paciente. Saber diagnosticar e diferenciar as duas má oclusões é extremamente importante.

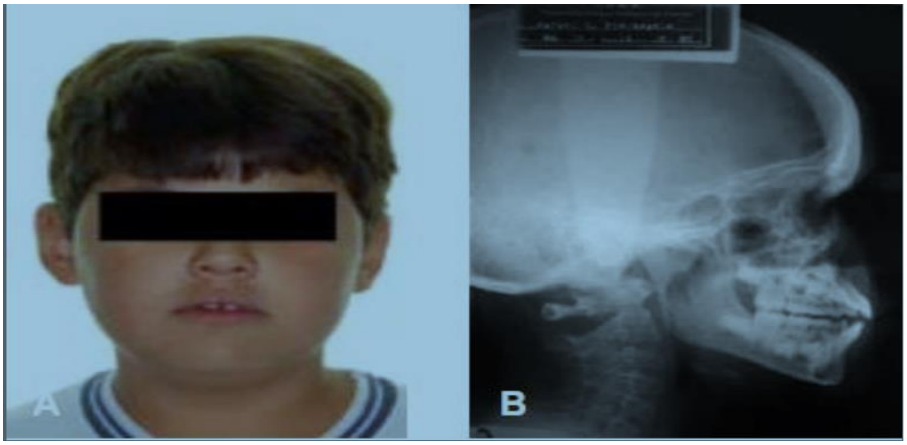

Figura 1: A e B – Mordida aberta de origem dentoalveolar Fonte: Almeida; Ursi (1990).

Estudos realizados por Katz *et al.,* em 2005, sobre a determinação de fatores de mordida aberta dentária, revelam que hábitos de sucção não nutritivos (chupeta e dedo) são os principais motivos desse tipo de má oclusão, atitudes mais comuns em crianças. Essa situação pode acarretar inúmeros prejuízos ao paciente, principalmente por estarem em fase de crescimento e desenvolvimento.

Como consequência dessa situação de mordia aberta anterior, a criança pode começar apresentar dificuldade no selamento dos lábios, gerando assim um hábito muito prejudicial para a sua saúde que é a respiração bucal. A respiração bucal é um distúrbio respiratório muito comum na infância. A sua duração prolongada pode ocasionar uma série de alterações estruturais e funcionais do sistema estomatognático, com repercussões nos contextos físico, psicológico e social (MENEZES *et al*., 2006).

Uma vez alterada essa forma de respiração, o organismo sofre uma série de modificações para poder se adaptar a essa nova situação imposta. As alterações ocorrem em vários segmentos e sistemas do organismo, as quais podem trazer sérias consequências se não tratadas precocemente, pois geralmente acometem crianças no período de desenvolvimento (DI FRANCESCO *et al*., 2006). Um estudo feito por de Menezes *et al*., em 2006, realizado em crianças regularmente matriculadas no Projeto Santo Amaro da cidade de Recife, visou relacionar a respiração oral a alterações faciais e comportamentais. A faixa etária selecionada foi entre 8 e 10 anos pelo fato das alterações dentofaciais do respirador oral já estarem presentes nessa faixa etária. Quanto às alterações faciais que acometem os indivíduos portadores de respiração oral, os maiores percentuais verificados no presente estudo foram para a

mordida aberta anterior, obtendo um valor de 60%.



Figura 2: Respiração bucal vs mordida aberta anterior. Fonte: https://www.ortomoreira.com.br/ortodontia_ortopedia.php?id=2

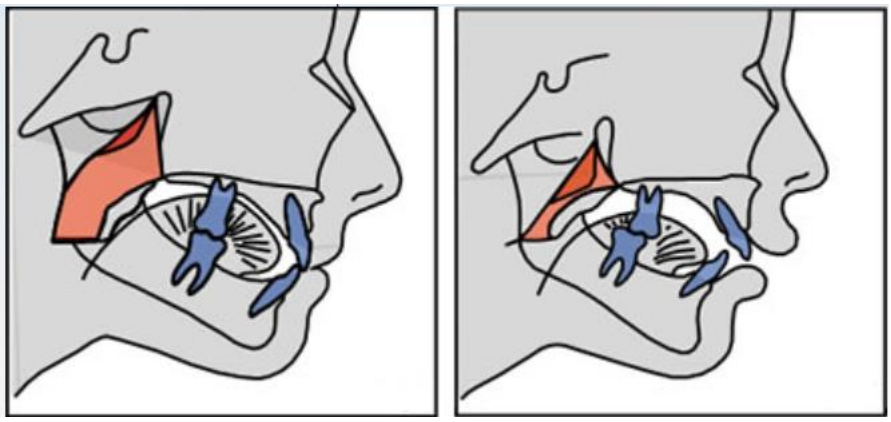

Figura 3: Efeitos deletérios causados pela respiração oral. Fonte:https://www.ortomoreira.com.br/ortodontia_ortopedia.php?id=2.

A respiração bucal está totalmente relacionada aos hábitos bucais deletérios, pois os mesmos são os causadores da mordida aberta anterior, fator predisponente para uma possível instalação da alteração respiratória. Podemos então citar como exemplo de um dos hábitos causadores da MAA, o uso prolongado de chupetas. A sucção de chupeta durante a fase de erupção dos dentes permanentes, causam um efeito característico na arcada dentária. A MAA relacionada ao hábito de sucção de chupeta tem uma morfologia circular, com os incisivos em infraoclusão e em protrusão (ROMERO, 2007).

A interposição da chupeta ou até mesmo de dedos entre os incisivos superiores

e inferiores que ocorre durante os hábitos de sucção produzem um toque constante nos dentes anteriores e leva a mandíbula para baixo. A compressão produzida e a mudança de postura da mandíbula impedem a correta erupção desses dentes anteriores, ao mesmo tempo em que os posteriores continuam a desenvolver verticalmente. O resultado da combinação da erupção contínua dos dentes posteriores é o favorecimento do aumento da dimensão vertical e, consequentemente, da MAA, visto que cada 1 mm do aumento da dimensão vertical na região posterior do arco representa uma abertura de 3 mm na região anterior. Como característica principal da MAA oriunda desses hábitos de sucção está a mordida aberta circunscrita e com forma circular, quase sempre limitada à região de incisivos, de acordo com a posição de compressão do dedo ou chupeta no arco dentário. Além disso, haverá um efeito de inclinação vestibular dos incisivos superiores e inclinação lingual dos incisivos inferiores, acentuando o trespasse horizontal. (PROFFIT, 2007)

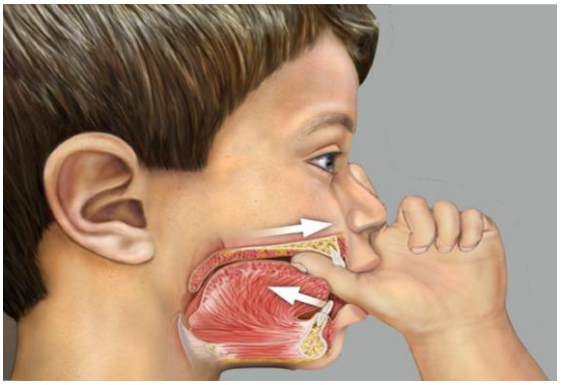

Figura 4: Imagem ilustrando o efeito da sucção digital no sistema estomatognático. Fonte: Com que idade meu filho deve parar de chupar dedo? (JARDIM, 2015)



Figura 5: Mordida aberta causada por sucção digital. Fonte: Com que idade meu filho deve parar de chupar dedo? (JARDIM, 2015)

Maia *et al*. 2008, relatam estudos que mostram que a prevalência da mordida aberta é maior na dentadura temporária 38,11%; no entanto, outros indicam que nas crianças, cerca de 50% das mordidas abertas desaparecem espontaneamente com o avanço da idade, muito por conta da perda dos hábitos causadores de tal má oclusão.

Tais hábitos atuam na cavidade oral, causando um desequilíbrio de forças, o que resulta em uma desordem dentária. Por definição, o equilíbrio existe quando um corpo em repouso é submetido a forças em várias direções, mas não sofre aceleração; ou, no caso dos dentes, não sofrem um deslocamento. Com base nessa ideia de equilíbrio, inúmeros fatores etiológicos ligados à função bucal foram associados à MAA, como, por exemplo, os hábitos de sucção, presença de tecidos linfoides hipertróficos, respiração bucal, fonação e deglutição atípicas, e postura anterior da língua em repouso (ARTESE *et al*., 2011).

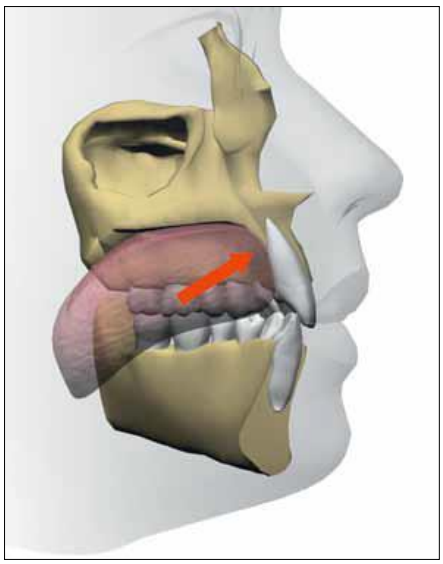

Figura 6: Esquema ilustrando o equilíbrio entre as forças dos lábios e língua (setas), permitindo o contato incisal dos dentes anteriores e, por conseguinte, o estabelecimento de uma sobremordida normal. Fonte: http://www.ortodontiacontemporanea.com/2011.

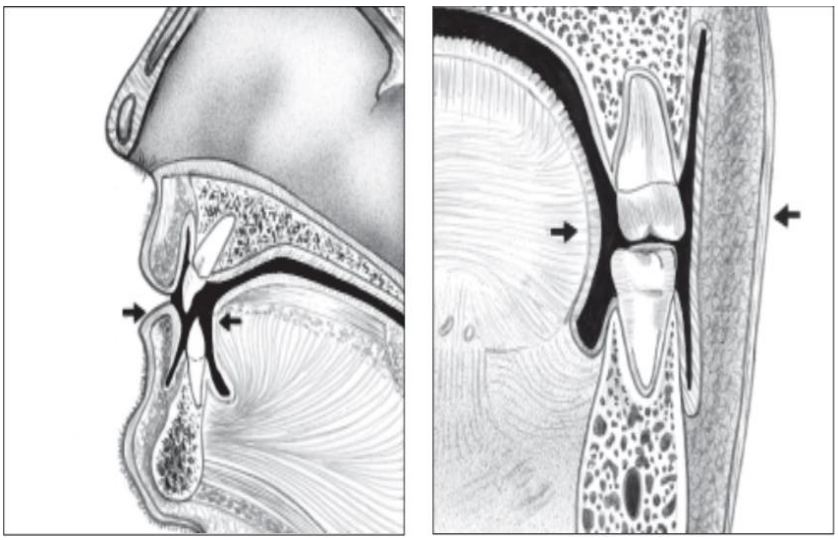

Figura 7: Equilíbrio vestíbulo lingual dos dentes anteriores e posteriores, mantidos pela ação da língua, lábios e bochechas. Fonte: Anatomia do Dente. Miguel Carlos Madeira.

O Sistema estomatognático é formado por um conjunto complexo de estruturas que podem ser divididas em estáticas, passivas e dinâmicas ou ativas. Essas estruturas se interligam para a realização das funções vitais do organismo (respiração, sucção, mastigação, deglutição) e sociais (fonação e articulação), que são de extrema importância para a manutenção de todo o equilíbrio físico-biológico do ser humano. Portanto, alterações em qualquer de suas partes levam a um desequilíbrio geral desse sistema (MACHADO *et al*., 2012).

A sucção de dedos, língua e lábios é outro hábito muito comum e também causador da MAA. São uma característica instintiva dos mamíferos, que desde a vida intrauterina o ser humano já começa a exercê-la. Na vida pré natal, o feto já experimenta o modo padrão de adquirir o nutriente necessário para a sobrevivência. Logo após o nascimento, o bebê já está apto a sugar o seio da mãe, e este instinto torna-se mais aguçado ao longo do primeiro mês de vida. A mãe e o bebê têm uma relação de aprendizado ao mesmo tempo, de alimentar e ser alimentado, através de uma cumplicidade única. Para o bebê, a sucção não tem por finalidade somente a função de alimentação, mas constitui a forma mais importante como a criança contata o meio exterior (GARIB *et* al., 2013). Contudo, o prolongamento deste hábito pode acarretar um grave desequilíbrio em todo o sistema.

Por isso através de estudos multidisciplinares, chegou-se à conclusão da importância do aleitamento materno durante os primeiros anos de vida da criança, pois além dos benefícios nutricionais, também proporciona o desenvolvimento muscular do sistema estomatognático, além também de contribuir para a ausência futura de hábitos deletérios. Crianças que não receberam o aleitamento materno e foram alimentadas apenas pelo uso da mamadeira estão mais predispostas à sucção digital, pois a mamadeira não satisfaz a necessidade que a criança tem de sugar.

A manutenção da amamentação natural promove um intenso trabalho da musculatura peribucal, influencia o desenvolvimento correto dos padrões ósseos e musculares, gerando fadiga nos músculos, fazendo com que a criança satisfaça seu instinto de sugar e não necessite de uma sucção não nutritiva. (MOIMAZ *et al*., 2013).

Faz-se uso de complementação alimentar acompanhado de mamadeiras de bicos ortodônticos, no caso da impossibilidade da amamentação exclusiva, esses bicos imitam a anatomia dos seios, estabelecendo uma maior superfície de contato com os lábios do bebê. O bico ortodôntico é todo desenhado para que ele mimetize o seio da mãe, promovendo em sua forma achatada movimentos de sucção sem que desalojem a língua do palato. A presença de um orifício reduzido para a saída do leite exige esforço do bebê, promovendo o exercício muscular (GARIB *et al*., 2013).

Um outro exemplo de hábito deletério e causador da MAA que podemos citar é o pressionamento lingual atípico. A interposição da língua entre os arcos dentários durante a fonação, formas anômalas de deglutição e fonação se relaciona com a má oclusão de mordida aberta anterior de duas maneiras diferentes: o pressionamento lingual pode ser o fator que está provocando ou a consequência de uma MAA. Na

primeira situação é classificado como pressionamento lingual atípico primário, uma vez que foi o fator etiológico para o desenvolvimento da má oclusão. As alterações que ocorrem nessas condições na mordida aberta anterior fazem com que ela possua um formato mais retangular e difuso, participando dela não somente os incisivos, como também os dentes posteriores, pois a mordida aberta se estende para a região posterior dos arcos (GARIB *et al*., 2013).

Domann *et al*., 2016, relacionando a interposição lingual com a MAA, relata que a língua é a junção de potentes conjuntos formados por músculos e sua atividade muscular inicia-se precocemente, já na vida intra-uterina, quando o feto começa a deglutir o líquido amniótico. Não obstante a força exercida por essa estrutura sobre os dentes seja bastante intensa, ela é equilibrada pela ação de um “cinturão muscular” que acaba envolvendo os arcos dentários externamente, que são denominados de Mecanismo do Bucinador, fato relatado por Graber em 1966. Em uma situação de normalidade, estas forças opostas se neutralizam de tal forma que os dentes e as estruturas circunjacentes mantêm-se em equilíbrio.

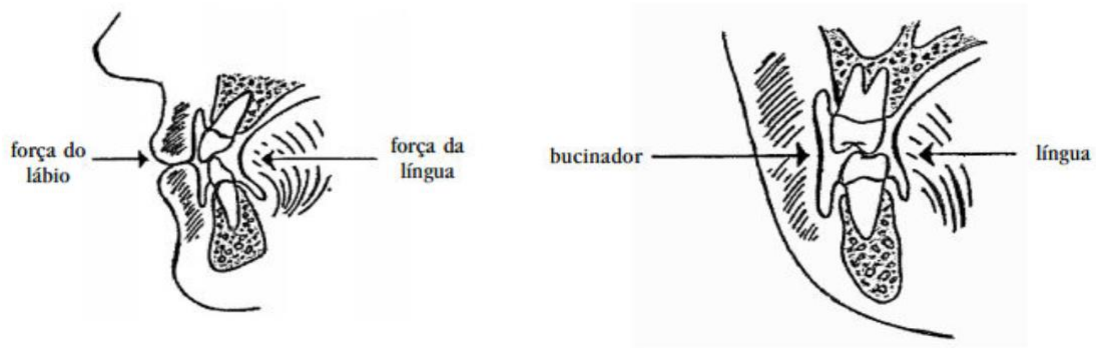

Figura 8*:* Equilíbrio de forças entre a língua, os lábios e as bochechas sobre os dentes e a estrutura óssea Fonte: Beltrão (2002)

Podemos assim resumir que a mordida aberta anterior dentária é causada por fatores ambientais e locais que acabam por causar um desequilíbrio em todo o sistema. São eles os hábitos de sucção não-nutritiva (chupeta e digital), respiração bucal, pressionamento e interposição lingual (GARRET *et al*., 2016).

O diagnóstico é a etapa que mais deve ser fundamentada no período do tratamento. Quanto mais atentar-se para a identificação do problema em questão, melhor será o prognóstico. Pacientes com mordida aberta anterior, além de obterem diagnóstico clínico concluso de acordo com o quadro dentário ou esquelético, é recomendado uma associação com traçados cefalométricos, para corroboração dos

achados juntamente a análise de modelos propostos pelo ortodontista (Arora *et al*., 2016).

Domann em 2017, relata um método simplificado para diagnosticar quantitativamente a mordida aberta anterior, que poderia ser utilizado diretamente na boca do paciente ou indiretamente. Em modelos de estudo articulados, individualmente, foi colocada uma das pontas secas de um compasso sobre o ponto médio da borda incisal do incisivo central superior mais proeminente e aberto o compasso de tal modo que a outra ponta seca tocasse no ponto médio da borda incisal do seu antagonista. A medida registrada pelo compasso era assim transportada para uma régua, obtendo-se a quantidade de erro do overbite.

A integração através de um planejamento vinculado a um plano de tratamento é extremamente essencial. O profissional deve buscar embasamento em características que se evidenciem alteradas, seja por parte da herança genética, dos dentes, de origem esquelética ou funcional. Tudo deve ser iniciado através do exame clínico e de uma documentação composta por exames complementares (PINTO *et al*., 2017).

3.3 - TRATAMENTO

A mordida aberta é uma má oclusão desafiadora para o ortodontista. O tratamento precoce da displasia vertical durante o período de dentição decídua ou mista tem sido recomendado para reduzir a necessidade de tratamento na dentição permanente. Muitos aparelhos ortopédicos são indicados para tal correção e cabe ao ortodontista definir qual desses aparelhos ele possui maior controle.

O tratamento da mordida aberta na fase da dentadura decídua envolve basicamente o controle dos hábitos e o atendimento multidisciplinar com fonoaudióloga, otorrinolaringologista e ortodontista. O tratamento dessa má oclusão varia desde o controle do hábito até a adoção de procedimentos mais complexos, como a cirurgia. Várias condutas têm sido utilizadas na tentativa de melhorar o padrão facial do paciente, como o uso de grade platina, aparelhos ortopédicos, aparelho extrabucal de tração alta, entre outros (MAIA *et al*., 2008). Diversos tipos de tratamento já foram propostos para a correção da MAA, não existindo, ainda, consenso a respeito do que seria o melhor tratamento para essa má oclusão (ZUROFF *et al*., 2010).

Devemos ter em mente que as estratégias de tratamento devem sempre abordar a etiologia da má oclusão. Em pacientes adultos, por exemplo, o tratamento ideal para as más oclusões com grandes discrepâncias esqueléticas deveria envolver associação entre cirurgia ortognática e ortodontia para solucionar os problemas estéticos e funcionais e obter maior estabilidade no pós-tratamento (FARRET *et al*., 2010). Na literatura, é relatada uma ampla gama de tratamentos para a MAA, consistindo na identificação exata da etiologia, na eliminação da causa e no tratamento ortodôntico e/ou ortopédico, de acordo com o critério de cada autor e da necessidade corretiva funcional e estética do paciente (SABER *et al*., 2010).

Já em crianças, que apresentam hábitos deletérios causadores da MAA, o mais importante para tratamento da má oclusão, seria romper o tal mau hábito, por meio de técnicas de mudança comportamental. (OLIVEIRA *et al*., 2011). No tratamento precoce dessa má oclusão os aparelhos utilizados têm essa finalidade, sendo os mais utilizados: os aparelhos interceptores e funcionais.

Durante a fase de dentição mista ou permanente jovem, o tratamento interceptativo da mordida aberta anterior apresenta um bom prognóstico. Nessa fase o uso de aparelhos como a grade palatina, o Bionator, bite blocks e aparelho extrabucal (AEB) são opções que apresentam um bom resultado para tal correção. Sendo assim, são os mais utilizados nos planos de tratamento para as crianças.

Doshi *et al*., em 2011, realizaram uma revisão da literatura e apresentaram um caso de um paciente que apresentava mordida aberta esquelética e hábito de sucção digital. Após avalições e planejamento, o mesmo foi tratado na ainda na dentadura mista com um aparelho ortodôntico que incluiu uma placa oclusal de acrílico juntamente com “bite-blocks” acionados por mola, para orientar a força vertical contra os dentes posteriores e processo alveolar, chamado de “Spring-loaded bite-block”; também utilizado para remoção e eliminação do hábito deletério.



Figura 9. Mordida aberta anterior por sucção digital. Fonte: Spring-loaded bite-blocks for early correction of skeletal open bite associated with thumb sucking. Am J Orthod Dentofacial Orthop - Doshi 2011.

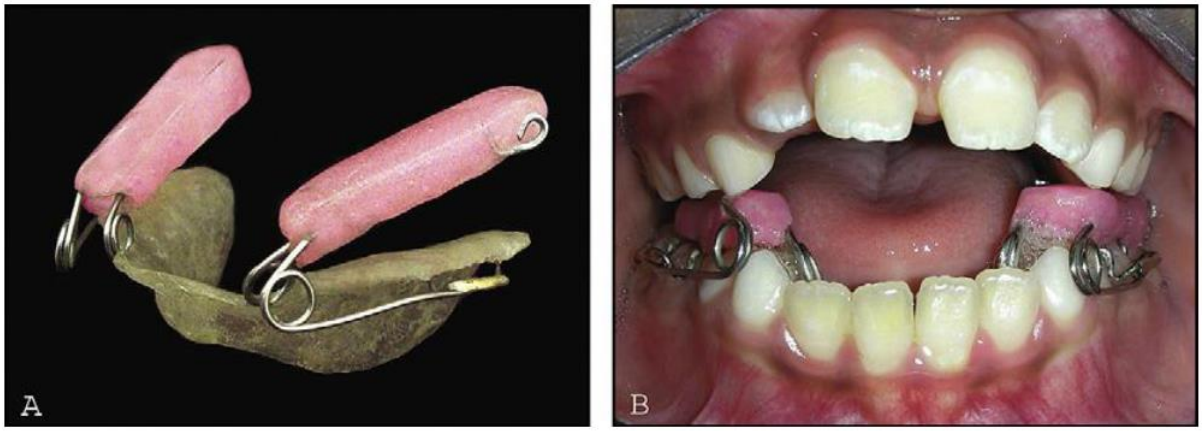

Figura 10. Aparelho Spring-loaded bite block. Fonte: Spring-loaded bite-blocks for early correction of skeletal open bite associated with thumb sucking. Am J Orthod Dentofacial Orthop - Doshi 2011.



Figura 11. Após 8 meses da instalação do aparelho. Fonte: Spring-loaded bite-blocks for early correction of skeletal open bite associated with thumb sucking. Am J Orthod Dentofacial Orthop - Doshi 2011.

Em 2011 Matsumoto *et al*., descreveu o tratamento de uma paciente, 12 anos, sexo feminino, com 12 anos, Classe I de Angle, com mordida aberta que se estendia até a região de pré-molares e atresia maxilar. A paciente possuía ainda respiração mista, com predominância oral, interposição lingual e deglutição e fonação adaptadas.

Inicialmente, o objetivo foi eliminar a deglutição e fonação adaptadas, redirecionar o crescimento facial, estimulando a rotação da mandíbula no sentido anti-horário para contrapor a tendência de aumento do terço inferior da face e corrigindo assim mordida aberta anterior. Foi instalado o aparelho de Thurow modificado, associado a uma grade palatina de pré-molar a pré-molar para controlar o crescimento vertical da maxila e remover o hábito de interposição lingual, impedindo assim o seu posicionamento na região anterior. Além do tratamento ortodôntico, também foi iniciado o tratamento fonoaudiológico para tratamento da disfunção miofuncional orofacial. O controle do crescimento vertical foi realizado com mentoneira vertical de tração anterior. Após essa primeira fase de tratamento, foi realizado a instalação do aparelho fixo para a ortodontia corretiva.

Em trabalho publicado por Rizzatto *et al*., em 2011 foi apresentado um caso de um paciente do sexo feminino, 8 anos de idade, pais relataram o uso de chupeta logo após o nascimento da paciente, com hábito de chupar o dedo polegar a partir dos 2 anos de idade. A análise facial exibiu um bom padrão de face, terços proporcionais, perfil levemente convexo, selamento labial normal e mandíbula com discreto desvio para a direita. A paciente apresentava interposição anterior da língua em repouso, na fala e deglutição. Na análise intrabucal, observou-se uma relação molar topo a topo durante o segundo período transitório da dentição mista, uma mordida aberta acompanhada de atresia maxilar e consequente mordida cruzada posterior unilateral funcional direita. O tratamento ortodôntico foi dividido em três fases. Na primeira fase a paciente foi encaminhada para avaliação fonoaudiológica e, após detectada a necessidade de terapia miofuncional, sugeriu-se que a mesma fosse realizada após a primeira fase (ativa-interceptativa) do tratamento, em decorrência do grau severo de alteração dentoalveolar presente na maxila, podendo, assim, ser mais efetiva. Na segunda fase foi realizado o monitoramento das trocas dentárias, a paciente permaneceu com a grade palatina fixa e um arco lingual inferior, à espera da erupção dos dentes permanentes; e já na terceira fase foi iniciado o tratamento ortodôntico com a expansão da maxila, por meio de um aparelho disjuntor do tipo Haas. Em seguida, foi instalada uma grade fixa superior limitadora da língua e um aparelho extrabucal (AEB) de tração alta, que foi usado durante 6 meses, para a correção da Classe II dentoalveolar e melhor controle vertical sobre os primeiros molares superiores permanentes. Depois desse período, a paciente passou a usar o AEB somente para dormir.



Figura 12. Fonte: Mordida aberta. Tratamento da deformidade maxilar decorrente de hábitos deletérios: relato de caso. Rev Clín Ortod Dental Press. 2011.

Existem vários tipos de tratamento, por movimentação ortodôntica, para a correção da mordida aberta, com diferentes objetivos terapêuticos (ARTESE *et al*., 2011). No contexto etiológico, muitos tipos de mecânicas têm sido utilizados no tratamento da mordida aberta, tais como alterações comportamentais para remoção de hábitos ou funções anormais, grade palatina, forças ortopédicas, ajuste oclusal, camuflagem ortodôntica. Um diagnóstico adequado e determinação da etiologia são sempre os melhores instrumentos para definir os objetivos e o plano de tratamento ideal para tal má oclusão (MATSUMOTO *et al*., 2012).

Em trabalho realizado por Barbosa *et al*., em 2013, foi apresentado um caso clínico de uma paciente de 8 anos de idade, sexo feminino, perfil facial convexo, simétrica, selamento labial ativo e terço inferior aumentado com tipo morfológico dolicofacial. Apresentava também deglutição e fonação adaptadas, presença de hábitos de sucção digital e interposição lingual. Na análise dentária foi constada relação molar de Classe I de Angle e mordida aberta anterior de 7mm. Na análise radiográfica constatou-se um predomínio de crescimento vertical, com rotação da mandíbula no sentido horário. O objetivo do tratamento era interceptar o hábito de interposição lingual e corrigir a MAA, além de melhorar o padrão de crescimento da paciente. Para tratamento foi selecionado o aparelho Thurow Modificado, com a finalidade de controlar o crescimento vertical dos dentes posteriores e estimular a rotação mandibular no sentido anti-horário. A correção da MAA foi obtida nos primeiros 3 meses de tratamento.



Figura 13. Mordida aberta, caso clínico. Fonte: Tratamento de mordida aberta anterior na dentição mista: diagnóstico, tratamento e relato de caso clínico. Barbosa *et al.* 2013.

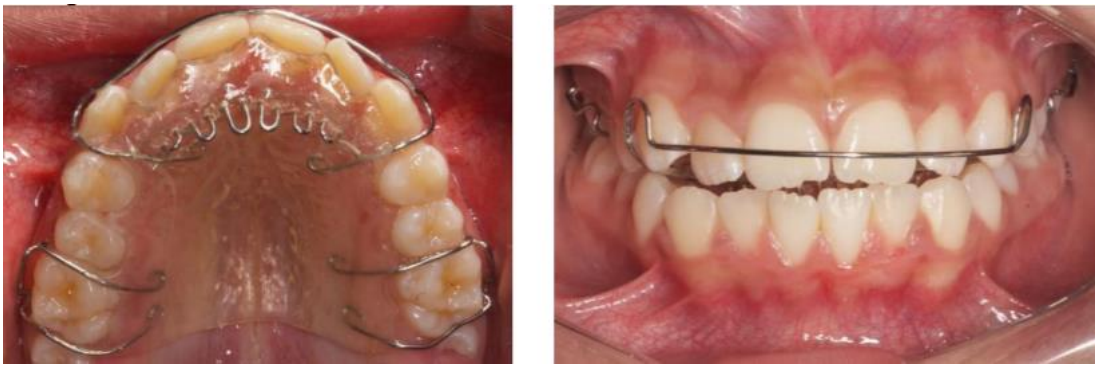

Figura 14. Aparelho removível com grade palatina para impedir volta do hábito. Fonte: Tratamento de mordida aberta anterior na dentição mista: diagnóstico, tratamento e relato de caso clínico. Barbosa et al. 2013.

Já foi enfatizado a importância da intervenção precoce para correção da má oclusão, em alguns casos o simples acompanhamento após remoção do hábito já se torna suficiente, principalmente em casos de mordida aberta dentoalveolar. A má oclusão causada por hábitos de sucção não-nutritiva (digital e chupeta) e interposição lingual é observada desde a dentição decídua (KASPARAVICIENE *et al*., 2014). A literatura mostra uma autocorreção desta má oclusão, se o hábito for interrompido na transição da dentição decídua para mista (PHELAN *et al*., 2014).

Bob *et al.,* em 2014, relatou caso de uma paciente de 5 anos de idade, gênero feminino, dentição decídua, compareceu à clínica odontológica da Uningá, queixando-se que a “boca ficava aberta”. Após anamnese e exame clínico foi diagnosticada mordida aberta anterior, causada por sucção digital. O planejamento proposto foi a instalação de aparelho removível com grade e expansor palatino. Após seis meses de uso, o aparelho pode ser removido restabelecendo-se a oclusão normal. Assim, é necessária a colaboração do paciente para utilização do aparelho, também uma interação multidisciplinar (psicólogo, fonoaudiólogo, otorrinolaringologista) em casos

graves, para que haja a mudança de hábitos e consequentemente a oclusão seja restaurada.



Figura 15. Fonte: Mordida aberta, caso clínico. Tratamento de mordida aberta anterior com uso de grade palatina: Relato de caso. Revista Uningá Review, 2014.



Figura 16. Fonte: Aparelho removível com grade palatina instalado. Tratamento de mordida aberta anterior com uso de grade palatina: Relato de caso. Revista Uningá Review, 2014.

Muitas modalidades de tratamento foram testadas, algumas com diferentes graus de sucesso. Muitas vezes, uma opção de tratamento está altamente correlacionada com a gravidade da má oclusão. Algumas mordidas abertas menos complexas podem resolver durante a transição da dentição mista para a dentição permanente, como já foi falado anteriormente (GARRET *et al*., 2016).

Um estudo foi realizado por Feres *et al*., em 2016, o qual realizaram uma revisão sistemática e meta-análise avaliando a efetividade dos aparelhos interceptadores dos hábitos bucais para correção da mordida aberta anterior em indivíduos com crescimento. Concluíram que o único aparelho que mostrou ser eficiente foi a grade palatina, porém em um período curto de tempo pós-tratamento. Assim, a escolha por outros dispositivos de reeducação postural menos traumáticos e

a colaboração adequada do paciente com o tratamento fonoaudiológico ainda parece ser a melhor opção.

Para ser alcançado um tratamento de excelência devemos nos atentar a alguns casos, nos quais a ação multiprofissional torna-se de extrema importância. A associação de ortodontistas com fonoaudiólogos, psicólogos e otorrinolaringologistas é fundamental para a obtenção de um tratamento estável e duradouro. Os ortodontistas têm como função, utilizar aparelhos ortodônticos cujo objetivo é alterar a forma dos arcos dentários e impedir a continuação do hábito bucal deletério, como a interposição lingual por exemplo, enquanto a terapia fonoaudiológica irá corrigir o posicionamento da língua e lábios durante a deglutição, fala e posição habitual. Os psicólogos, por exemplo, podem interferir diretamente em hábitos como o de sucção digital prologando e os otorrinos ajudar a corrigir uma respiração bucal através da avaliação e correção do septo nasal, amígdalas, entre outros.

Bona *et* al., em 2016, acompanhou e relatou o caso de uma paciente de nove anos, que procurou tratamento no curso de especialização em Odontopediatria da Faculdade São Leopoldo Mandic em Belo Horizonte com a queixa principal de hábito de sucção digital prolongado, MAA, alguns dentes mal posicionados e atraso na erupção dentária, o que comprometia negativamente a estética e a autoestima da paciente. Na anamnese, constatou-se que a criança estava em acompanhamento psicológico há alguns meses, conforme relatado pela mãe devido à separação dos pais, o que estava alterando o comportamento da criança na escola e na sua interação social. Após avaliação completa foi diagnosticado crescimento facial equilibrado, MAA, atresia dento alveolar superior e atraso na erupção dos dentes 11 e 12. Diante do exposto, o plano de tratamento teve como finalidade corrigir a forma do arco superior e remover a interposição lingual para permitir a erupção dos incisivos superiores e assim devolver normalidade de forma e função. Para tanto, foi realizada a expansão rápida da maxila com a instalação do aparelho disjuntor de Haas com grade palatina. Foi orientado à responsável que seria de grande importância associar um acompanhamento fonoaudiológico ao tratamento ortodôntico, a fim de promover uma readaptação de posicionamento da língua e lábios durante a deglutição, fala e posição habitual com terapias profissionais que favorecem o sucesso do tratamento. Concomitantemente com o tratamento ortodôntico realizado, orientamos à mãe para permanecer com o tratamento psicológico, que já estava sendo realizado e encaminhamos uma carta para o profissional relatando a importância de se manter o

tratamento associado ao odontológico para o controle dos fatores emocionais.



Figura 17. Mordida aberta, caso clínico. Fonte: Abordagem multidisciplinar de mordida aberta anterior associada à sucção digital: caso clínico. Rev Assoc. Paul. Cir. Dent. 2016.

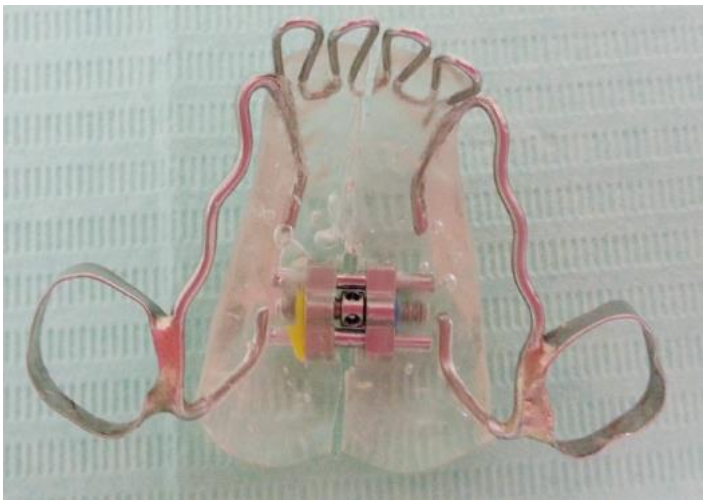

Figura 18. Disjuntor de Haas com grade palatina. Fonte: Abordagem multidisciplinar de mordida aberta anterior associada à sucção digital: caso clínico. Rev Assoc. Paul. Cir. Dent. 2016.



Figura 19. Disjuntor de Haas com grade palatina instalado. Fonte: Abordagem multidisciplinar de mordida aberta anterior associada à sucção digital: caso clínico. Rev Assoc. Paul. Cir. Dent. 2016.

Garret *et al*., em 2016 nos mostra o caso de uma paciente de 12 anos, que foi à clínica ortodôntica com queixas principais de uma mordida aberta grave e histórico de problemas de fala. Ela estava em terapia miofuncional naquela época. O exame clínico mostrou um padrão de deglutição infantil, postura anterior da língua em repouso e história de respiração bucal. A paciente era classe I bilateral molar e classe II bilateral de caninos. Suas características faciais eram: perfil convexo e lábios incompetentes em repouso. Ela também exibia uma discreta exposição gengival posterior ao sorrir. Os principais objetivos do tratamento foram fechar a mordida aberta anterior sem extrusão excessiva da dentição anterior. Isso poderia ser conseguido através da intrusão da dentição maxilar posterior usando miniparafusos ortodônticos como ancoragem esquelética. A mordida aberta anterior foi tratada inicialmente com miniparafusos palatais parassagitais anexados a uma barra trans palatina ancorada nos primeiros molares superiores. Um arco de suporte lingual mandibular com esporas soldadas foi colocado para auxiliar na reeducação da postura da língua.



Figura 20. Mordida aberta, caso clínico. Fonte: Open-bite treatment with vertical control and tongue reeducation. Am J Orthod Dentofacial Orthop. 2016.



Figura 21. Início da mecânica para intrusão posterior e fechamento de mordida aberta. Fonte: Open-bite treatment with vertical control and tongue reeducation. Am J Orthod Dentofacial Orthop. 2016.

Foi relatado por Verri *et al*., em 2017, o tratamento de uma paciente do sexo feminino, 13 anos idade, com queixa principal do espaço presente entre os incisivos anteriores. No histórico odontológico constou a realização de hábito de sucção digital até 9 anos de idade. Na análise facial, em norma frontal, verificou-se uma face mesofacial e sem exposição gengival durante o sorriso, em norma lateral apresentou um perfil convexo. Dessa forma, o plano de tratamento poderia permitir uma leve extrusão de incisivos sem comprometimento da estética facial. Na análise dentária observou-se uma relação de Classe I de Angle dos molares e caninos, mordida aberta anterior mais evidente do lado esquerdo, atresia maxilar e discrepância de modelo negativa de 2 mm no arco inferior. Na anamnese e planejamento do caso, observou-se que a paciente já tinha interrompido o hábito de sucção digital a quatro anos. A diminuição da mordida aberta foi conseguida através de um trabalho com arcos coordenados e uma colagem inicialmente dos bráquetes no centro da coroa clínica (ponto EV), determinada para os aparelhos pré-ajustados. Também foram utilizados elásticos intermaxilares para fechamento da mordida aberta. Apesar do caso clínico apresentado ter sido tratado na dentição permanente inicial, a estabilidade dos resultados alcançados ao final do tratamento ortodôntico pode ser observada no controle de 2 anos pós-tratamento. Isto se deve a dois fatores: a mecânica ortodôntica empregada durante o tratamento e pós-tratamento com o uso da contenção superior como reeducadora da postura lingual.



Figura 22. Mordida aberta, caso clínico. Fonte: Tratamento da mordida aberta anterior dentoalveolar e reeducação da postura lingual: relato de caso clínico. Arch Health Invest, 2017.



Figura 23. Aparelho fixo instalado. Fonte: Tratamento da mordida aberta anterior dentoalveolar e reeducação da postura lingual: relato de caso clínico. Arch Health Invest, 2017.



Figura 24. Fechamento da mordida aberta anterior com utilização de elásticos intermaxilares. Fonte: Tratamento da mordida aberta anterior dentoalveolar e reeducação da postura lingual: relato de caso clínico. Arch Health Invest, 2017.

Arroyo *et al.* em 2017 apresentou um caso de uma paciente de 9 anos de idade, leucoderma, sexo feminino, apresentando assimetria facial normal, perfil dolicofacial, terço inferior suavemente aumentado, relação labial deficiente sem expor os incisivos superiores quando em repouso, e sorriso não gengival. Em norma lateral observou-se

perfil facial convexo, bom ângulo nasolabial, lábio inferior aumentado. Na análise dentária observou-se uma relação molar de Classe I de Angle, com mordida aberta anterior dentária de 3mm, atresia maxilar, sem desvio da linha média anterior. Optou-se, inicialmente, por uma expansão da maxila com o aparelho Hyrax com grade palatina, para ajudar na postura lingual, ativando por 15 dias. Após esse período manteve o mesmo aparelho por 3 meses para a estabilização da expansão. Após 90 dias do término das ativações, foi trocado o aparelho Hyrax por barra palatina com grade por 6 meses, promovendo assim a correção da mordida aberta anterior. Após esse período o intervalo foi com 6 meses para acompanhar a troca dos dentes.



Figura 25. Mordida aberta, caso clínico. Fonte: Tratamento precoce da mordida aberta anterior. Revista Faipe, 2017.



Figura 26. Grade palatina fixa. Fonte: Tratamento precoce da mordida aberta anterior. Revista Faipe, 2017.

3.4 - PREVENÇÃO

Existem vários protocolos descritos na literatura para interceptar a má oclusão. O tratamento de tal má oclusão proporciona melhores condições funcionais e estéticas e deve ser precoce, para prevenir desarmonias ósseas severas e evitar intervenções cirúrgicas mais complexas (MACIEL *et al*., 2005).

O início da prevenção começa na sua maioria durante a fase infantil, ou seja, durante a fase de nascimento e trocas dentárias da criança. Nessa fase um dos hábitos mais encontrados é o de sucção não nutritiva. É comum encontrarmos crianças que tenham, ao nascimento, o hábito da sucção não nutritiva, no entanto devemos atentar para o prolongamento deste hábito que pode resultar em uma má oclusão. Na fase de dentadura mista, torna-se importante intervir diretamente no problema ortodôntico do paciente, pois esses hábitos aumentam a possibilidade de agravamento das alterações dentárias que tenham se instalado, dificultando a possibilidade de autocorreção (SILVA-FILHO *et al*., 2005). A sucção é um reflexo inato, desenvolvido ainda no útero, e fundamental para a amamentação, motricidade oral e desenvolvimento psicológico da criança. O comportamento de sucção em lactantes e crianças é derivado principalmente da necessidade fisiológica de aquisição de nutrientes. Uma compreensão atual do desenvolvimento da criança sugere que o hábito de sucção não nutritiva de dedo, chupeta ou até mesmo brinquedos, pode surgir de necessidades psicológicas (TENÓRIO *et al*., 2005).

A abordagem preventiva soluciona, sem necessidade de tratamento ortodôntico, se o hábito for removido antes que ocorra qualquer alteração prejudicial ao sistema estomatognático (MACIEL *et al*., 2005), por sua vez, frente às dificuldades de remoção do hábito, algumas crianças podem necessitar de acompanhamento psicológico especializado, que proporcionará controle sobre o hábito prolongado, atuando nos motivos pelo qual ele permanecia instalado (AGUIAR *et al*., 2005).

Quanto mais precoce o diagnóstico e o tratamento, desde que a criança tenha maturidade suficiente, melhores serão os resultados obtidos, devido à maior flexibilidade óssea que permitirá a normalização do rebordo alveolar, previamente ao estágio de dentadura mista e melhor irrupção dos incisivos (CHAMBRONE *et al*., 2007).

As mordidas abertas de natureza dentária podem ser resolvidas ainda na fase da dentição mista (LEIGHTON *et al*., 2007). O tratamento da mordida aberta deve receber atenção, o mais precocemente possível, para que o crescimento não seja influenciado por fatores internos, como amígdalas hipertróficas, respiração bucal ou hábitos bucais deletérios (sucção de polegar ou chupeta). Todavia, antes dos quatro anos, os hábitos de sucção exercem influência emocional na criança e superam os prejuízos funcionais que acarretam (MAIA *et al*., 2008)

Em geral, quanto maior a influência ambiental em detrimento da influência

genética, maior a possibilidade de prevenção, melhor o prognóstico de correção e maiores as chances de estabilidade pós tratamento, desde que a causa seja eliminada (GARIB *et al*., 2010). Muitas vezes a intervenção deve ser multidisciplinar, favorecendo assim o cuidado integral especialmente na interlocução da ortodontia e fonoaudiologia, para o correto tratamento de tal disfunção (MIOTO *et al*., 2014).

4 - DISCUSSÃO

O diagnóstico precoce da mordida aberta anterior é fundamental para impedir o agravamento dessa má oclusão, podendo assim iniciar seu tratamento, com métodos preventivos e terapêuticos adequados. Devido às diferentes características clínicas e cefalométricas e a um histórico médico direcionado, é possível fazer um diagnóstico precoce de mordida aberta anterior. Considerando-se que os hábitos deletérios possam ser os principais fatores etiológicos, em indivíduos com padrão facial equilibrado, os mesmos devem ser tratados na fase de crescimento, no intuito de obterem-se melhores resultados e minimizar a recidiva (CHAMBRONE *et al*., 2007; RIZZATTO *et al*., 2011; SILVA *et al*., 2019).

Vários são os fatores que podem acarretar um hábito bucal deletério, por exemplo, crianças com menor tempo de aleitamento materno tem desenvolvido, com maior frequência, tais hábitos, como a sucção não nutritiva, aumentando o risco de instalação de oclusopatias. A literatura fonoaudiológica, assim como a odontológica, traz diversos estudos que buscam comprovar que a manutenção de hábitos orais pode causar alterações na oclusão dentária, bem como no crescimento craniofacial. Com esta relação, a mordida aberta anterior é a má oclusão mais prevalente encontrada na dentição decídua. (OLIVEIRA *et al*., 2006; SOUSA *et al*., 2007; MAIA *et al*., 2008; GARIB *et al*., 2010; VASCONCELOS *et al*., 2011; ARTESE *et al*., 2011; KASPARAVICIENE *et al*., 2014; GARRET *et al*., 2016; VERRI *et al*., 2017).

O seu tratamento é considerado altamente desafiador pelos profissionais, pois está relacionado a diversas questões e dúvidas. Estudos sobre a determinação de fatores de mordida aberta dentária, revelam que hábitos de sucção não nutritivos (chupeta e dedo) são os principais motivos desse tipo de má oclusão, os quais, muitas vezes, estão associados a fatores emocionais (KATZ *et al*., 2005; PERES *et al*., 2007; SABER *et al*., 2010; VASCONCELOS *et al*., 2011).

A duração e a frequência do hábito estiveram fortemente associadas à má oclusão de mordida aberta anterior nas dentições decídua e mista. A medida mais importante para corrigir essa má oclusão, em pacientes que apresentam hábitos deletérios, seria romper esse mau hábito, por meio de técnicas de mudança comportamental e uso de aparelhos adaptados para tal. A literatura mostra uma autocorreção desta má oclusão, se o hábito for interrompido na transição da dentição

decídua para mista. (OLIVEIRA *et al*., 2011; Urzal *et al*., 2013; PHELAN *et al*., 2014).

Existem várias condutas que podem ser adotadas para a correção; sendo esta uma má oclusão difícil de ser tratada e de estabilidade duvidosa, em razão de sua etiologia multifatorial. Através de cuidadoso diagnóstico e tratamento, os problemas diagnosticados podem ser tratados de maneira eficaz e eficiente. Essa má oclusão deve ser tratada ortodonticamente antes ou durante o pico do surto de crescimento puberal. Quando o tratamento é atrasado, a necessidade de cirurgia aumenta e o tratamento se torna mais complexo (REIS *et al*., 2007; ARTESE *et al*., 2011; ALMEIDA *et al*., 2020).

Há vários tipos de planejamentos que podem ser empregados no tratamento da MAA. Alguns casos, removendo apenas o mau hábito do paciente conseguimos um resultado favorável, já outros casos requerem tratamentos mais complexos, incluindo extração de dentes permanentes, intrusão da dentição posterior, extrusão da dentição anterior ou cirurgia ortognática. Deve-se tratar a MAA de acordo com a característica e o tipo de mordida aberta envolvida, podendo-se variar o tratamento desde o uso de uma simples grade palatina a uma aparelhagem fixa; porém, o mais indicado para a correção da má-oclusão é o emprego de dispositivos recordatórios e impedidores (NG *et al*., 2008; LARA *et al*., 2009; SABER *et al*., 2010).

O sucesso e a estabilidade do tratamento da MAA dependem de uma abordagem multidisciplinar integrada. O acompanhamento de um tratamento fonoaudiológico é fundamental para o sucesso da Ortodontia, pois a adequação das funções musculares a normalidade é necessária para evitar as recidivas. A importância da correção da interposição lingual para estabilidade do tratamento da mordida aberta anterior, independente do tratamento ortodôntico ou orto/cirúrgico realizado, por isso podemos ressaltar o papel reabilitador da terapia fonoaudiológica, por meio da terapia miofuncional oral, enfatizando o posicionamento da língua durante a deglutição, a fala e quando em posição habitual. Portanto, verificando as inúmeras alterações que os hábitos orais podem provocar no sistema estomatognático, acreditamos que a retirada de tais hábitos e o trabalho fonoaudiológico precoce, além de outros fatores, facilitam a harmonia do crescimento dentofacial. Conclui-se então que para o tratamento mais eficaz, é necessária atuação multidisciplinar entre o ortodontista, o otorrinolaringologista e o fonoaudiólogo, os quais, após avaliação, irão encaminhar o paciente para os especialistas das demais áreas (psicologia, pediatria e fisioterapia), caso seja pertinente (REIS *et al*., 2007; LIMA *et al*., 2010; SABER *et*

al., 2010; MIOTTO *et al*., 2014; VERRI *et al*., 2017; GARRET *et al*., 2016).

A interceptação precoce da mordida aberta mostra grande eficiência clínica, devido ao pequeno período de tempo e ao uso de uma mecanoterapia simplificada. O diagnóstico cuidadoso e intervenção no tempo certo irão aumentar o sucesso do tratamento. A mordida aberta tem um resultado favorável desde que tratado de forma precoce, e de forma multidisciplinar. O tratamento precoce da mordida aberta proporciona melhores condições funcionais e estéticas, podendo ser feito nas fases de dentição decídua, mista e permanente. Entretanto, o tratamento para esse tipo de anomalia deve ser precoce, para prevenir desarmonias ósseas severas e evitar intervenções cirúrgicas de maior complexidade; eliminando-se todos os seus fatores etiológicos, a estabilidade da correção aumenta significativamente, devido à manutenção do equilíbrio entre as estruturas do sistema estomagnático. Ressalta-se a importância de ações preventivas que possam conscientizar quanto ao uso correto dos hábitos orais (SABER *et al*., 2010; BRUGGEMANN *et al*., 2013; MIOTTO *et al*., 2014; DOMANN *et al*., 2016).

5 - CONCLUSÃO

Com base na presente revisão bibliográfica, pode-se chegar às seguintes considerações: A mordida aberta anterior é uma das má oclusões de maior comprometimento estético e funcional, definindo-se como a ausência de contato incisal dos dentes anteriores. Consiste também em uma das má oclusões de mais difícil tratamento, em razão dos diversos fatores etiológicos envolvidos que se relacionam à hereditariedade e aos fatores ambientais. Em casos genéticos temos uma predominância do padrão de crescimento vertical. Além de fatores genéticos, temos os fatores ambientais, que interferem física e psicologicamente nos pacientes e são eles os hábitos bucais deletérios, como sucção não nutritiva, uso de mamadeira e chupetas em excesso, respiração oral, anquiloses dentárias, anormalidades no processo de erupção, mau posicionamento da língua.

Vários métodos têm sido relatados para a correção da mordida aberta anterior, como uso grades palatinas, aparelhos extrabucais, uso do aparelho Bionator, barra transpalatina e mecânicas com extrações dentárias e uso de mini implantes ortodônticos em casos mais complexos. A interceptação para tratamento da MAA deve ser precoce mostrando assim uma grande eficiência clínica, devido ao pequeno período de tempo e ao uso de uma mecânica simplificada. Verifica-se a importância também da união de ortodontistas, cirurgiões, otorrinolaringologistas e fonoaudiólogos, visto que a função dos aparelhos ortodônticos é limitada. Dessa maneira conseguimos chegar a uma finalização satisfatória com prognóstico favorável.

6 - REFERÊNCIAS

-Aguiar KF, Patussi EG, Areal R, Bosco VL. *Remoção de hábitos de sucção não nutritiva: integração da odontopediatria, psicologia e família*. Arq Odontol 2005; 41: p. 356-366.

-Almeida RCC, Nunes LKF, Vieira IBSC, Carvalho FAR, Almeida MAO. *Complex clinical case with Class III and open bite: stability after seven years*. Dental Press J Orthod. 2020 Mar-Apr;25(2): p. 32-43.

- Alimere H, Thomazinho A, Felício CM. *Mordida aberta anterior: uma fórmula para o diagnóstico diferencial*. *Prófono Revista de Atualização Científica*, Barueri. 2005;17(33): p. 367-374.

-Arora B, Mahajan M, Kaur A, Sekhon H. Anterior Open Bite: review and management, IOSR Journal of Dental and Medical Sciences 2016. v 15, p .01-06.

-Artese A, Drummond S, Nascimento JM, Artese F. *Critérios para o diagnóstico e tratamento estável da mordida aberta anterior*. Dent Press J Orthod 2011;16(3): p. 136-161.

-Arroyo IR, Cruz CM, Crepaldi MV, Soares LG, Kawachi MY, Peron BG., *Tratamento precoce da mordida aberta anterior*. Revista Faipe, [S.l.], aug. 2017. v.7, n.1, p. 16-24.

-Barbosa L.D., Romano F.L. *Tratamento de mordida aberta anterior na dentição mista: diagnóstico, tratamento e relato de caso clínico*. Trabalho de conclusão de curso de graduação da Faculdade de odontologia de Ribeirão Preto como parte dos requisitos para obtenção do título de bacharel em Odontologia. 2018.

-Bob RKM,Oliveira RCG, Osório SG, Franzin LCS, Osório A. *Tratamento de mordida aberta anterior com uso de grade palatina: Relato de caso.* Revista Uningá Review, 2014. v. 20, n. 1, p.67-71.

- Bona AP, Moreira KMS, Tedesco TK, Imparato JC, Ferreira BD, Reis JB. *Abordagem multidisciplinar de mo dida aberta anterior associada à sucção digital: caso clínico*. Rev Assoc. Paul. Cir. Dent. 2016;70(1): p. 58-63.

- Bruggemann R, Barbieri TS, Tonetto A, Heizemann G, Burmann P, Beck D, Ruschel G. *Mordida aberta anterior: Etiologia e tratamento*. Rev Sal Integ. 2013;6(1): p. 11-12.

-Carneiro CCG, Vasconcelos MMVB, Couto GBL, Barbosa LLA. *Orientações oferecidas por pediatras e odontopediatras acerca da prevenção do traumatismo dentário na infância*. Odontol Clín Científ. 2007; 6: p. 243-248.

-Chambrone L, Reis SAB, Goldenberg FC. *Características clínicas e cafalométricas associadas ao tratamento de pacientes com mordida aberta*. *Rev Odontol* 2007 jan./ jun.;15(29): p. 25-39.

-Di Francesco RC, Bregola EGP, Pereira LS, Lima RS. *A obstrução nasal e o diagnóstico ortodôntico*. Rev Dental Press Ortod Ortop Facial. 2006;11(1): p. 107-113

-Domann J,Cruz CM, Crepaldi MV, Crepaldi MLS, Oliveira BLS. *Mordida aberta anterior, Etiologia, Diagnóstico e tratamento precoce*. Revista Faipe, 2017. v.6, n. 2, p. 28-42.

- Doshi, U.H.; Bhad, W.A. *Spring-loaded bite-blocks for early correction of skeletal open bite associated with thumb sucking*. Am J Orthod Dentofacial Orthop. 2011;140: p 115-120

-Farret MM, Farret MM, Farret AM. *Tratamento não cirúrgico da má oclusão Classe III e mordida aberta esquelética em adultos*. Rev Clín Ortod Dental Press. 2010 jun-jul;9(3): p. 51-6.

-Feres MFN, Abreu LG, Insabralde NM, de Almeida MR, Flores-Mir C*. Effectiveness of open bite correction when managing deleterious oral habits in growing children and adolescentes: a systematic review and metaanalysis*. European Journal of Orthodontics. 2016. p. 1-12.

- Garrett J, Araujo E, Baker C. *Open-bite treatment with vertical control and tongue reeducation*. Am J Orthod Dentofacial Orthop. 2016;149(2): p. 269-76.

-Garib, D.G.; Silva filho, O.G.; Janson, G. *Etiologia das más oclusões: perspectiva clínica (parte I) - fatores genéticos*. Revista Clínica de Ortodontia Dental Press, 2010. mMaringá, v. 9, n. 2, p. 77-97.

- Garib DG, Silva Filho OGl, Janson G. In: *Ortodontia interceptiva: protocolo de tratamento em duas fases*. [S.l: s.n.], 2013; 6: p. 157-190.

-Imparato JCP, Duarte DA, Manfro ARG. *Odontopediatria: Prática de saúde baseada em evidências*. 1a. ed. São Paulo: Elsevier; 2012.

- Kasparaviciene K, Sidlauskas A, Zasciurinskiene E, Vasiliauskas A, Juodzbalys G, Sidlauskas M et al. *The prevalence of malocclusion and oral habits among 5-7-year-old children*. Med Sci Monit. 2014; 20: p. 2036-42.

-Katz CRT, Rosenblatt A. *Non-nutritive sucking habits and anterior open bite in Brazilian children: A Longitudinal Study.* Pediatr Dent 2005;27: p. 1-5.

-Kobayashi HM, Scavone HIR, Ferreira RI, Garib DG. *Relationship between breastfeeding duration and prevalence of posterior crossbite in the deciduous dentition*. *Am J Orthod Dentofacial Orthop*. 2010;137(1): p. 54-58.

-Lara TS, Silva Filho OG, Yatabe MS, Bertoz, F.A. *Mordida aberta anterior dentoalveolar: diagnóstico morfológico e abordagens terapêuticas.* Ortodontia SPO, 2009. São Paulo, v.42, n.2, p.123-132.

-Leighton, B. *The early signs of malocclusion. European Journal of Orthodontics* . EUR J ORTHODONT. 2007. v.29. p. 89-95.

- Lima, GN, Cordeiro CM, Justo JS, Rodrigues LCB. *Mordida aberta anterior e hábitos orais em crianças*. Rev. soc. bras. fonoaudiol., São Paulo, 2010. v.15, n.3, p. 369-375.

-Machado PG, Mezomo CL, Badaro AFV. *A postura corporal e as funções estomatognáticas em crianças respiradoras orais: uma revisão de literatura*. Rev. CEFAC, São Paulo, 2012. v. 14, n. 3, p. 553-565.

- Maciel CTV, Leite ICG. *Aspectos etiológicos da mordida aberta anterior e suas implicações nas funções orofaciais*. Pró-Fono Rev Atual Cient 2005. 17(3): p. 293-302.

-Maia AS, Almeida MEC, Costa AMM, Raveli DB, Dib LS. *Diferentes abordagens no tratamento da mordida aberta anterior*. Revista ConScientiae e Saúde, 2008. v. 7, n. 1, p. 77-82.

-Massuia JM. *Prevalência e fatores associados à má oclusão na dentição decídua em crianças de Pedra Preta, MT. Dissertação para obtenção do Título de Mestre em Saúde Coletiva*. Londrina: Universidade Estadual de Londrina, 2010.

-Matsumoto MAN. *Má oclusão Classe I de Angle, com mordida aberta anterior, tratada com extração de dentes permanentes*. Dental Press J Orthod, 2011. v. 16, n. 1, p. 126-138.

-Matsumoto MAN, Romano FL, Ferreira JTL, Valério RA. *Open bite: diagnosis, treatment and stability*. Braz. Dent. J., Ribeirão Preto, 2012. v. 23, n. 6, p. 768-778.
-Mazali M, Garbui IU, Nover DF, Nover PRA. *Controle vertical no tratamento da má oclusão classe II, divisão 1 de Angle associada à mordida aberta com aparelho extrabucal conjugado.* Rev Gaúcha Odontol, Porto Alegre, 2011. v.59, n.1, p.15- 21.

-Menezes VA, Leal BR, Pessoa RS, Pontes RMES. *Prevalência e fatores associados à respiração oral em escolares participantes do projeto Santo Amaro-Recife*, 2005. Rev Bras Otorrinolaringol. 2006;72(3): p. 394-399.

- Miotto MHMB, Cavalcanto WS, Godoy LM, Camps DMKS, Barclos LA. *Prevalência de mordida aberta anterior associada a hábitos orais deletérios em crianças de 3 a 5 anos de Vitória, ES.* Rev. CEFAC, São Paulo, 2014. v. 16, n. 4, p. 1303-1310.

-Moimaz SAS, Rocha NB, Garbin AJI, Saliba O. *A influência da prática do aleitamento materno na aquisição de hábitos de sucção não nutritivos e prevenção de oclusopatias*. Revista de Odontologia da UNESP, Marília, 2013. v.42, n.1, p.31-36.

-Morosini IAC, Moresca R, Peron APLM, Moro A, Pereira NJ, Lopes JR. *Mordida aberta anterior: a influência dos hábitos deletérios no crescimento facial e na oclusão dentária – relato de um caso clínico*. Revista Orthodontic Science and Pratice, 2011. v. 4, n.15, p. 684-693.

- Ng CS, Wong WK, Hagg U. *Orthodontic treatment of anterior open bite*. Int J Paediatr Dent 2008; 18:78-83.

-Oliveira AB, Souza FP, Chiappetta ALML. *Relação entre hábitos de sucção não-nutritiva, tipo de aleitamento e má oclusões em crianças com dentição decídua*. Rev CEFAC. 2006;8(3): p. 352-359.

-Oliveira MSB, Carneiro MC, Amorim TM, Maia VN, Alvarez AV, Vianna MIP, Almeida TF. *Family context, dental trauma and malocclusion in preschool children: occurrence and associated factors*. Rev Odontol UNESP. 2010; 39(2): p. 81-88.

-Oliveira JM, Dutra AL, Pereira CM, & Toledo, AO. *Etiology and treatment of anterior open bite*. J Health Sci Inst. 2011;29(2): p. 92-95.

-Peres KG, Barros AJ, Peres MA, Victora CG. *Effects of breastfeeding and sucking habits on malocclusion in a birth cohort study*. Rev Saude Pública 2007. 41: p. 343-350.

-Phelan A, Franchi L, Baccetti T, Darendeliler MA, McNamara JA Jr. *Longitudinal growth changes in subjects with open-bite tendency: a retrospective study.* Am J Orthod Dentofacial Orthop. 2014; 145(1): p. 28-35.

- Pinto G, Carlos A, Moura M, Volpi AC. Odontopediatria. 9 Edição. Rio de Janeiro: Editora Santos, 2017

- Proffit WR, Fields HW, Sarver DM. *Contemporary orthodontics. 4th ed.* Missouri: Mosby Inc; 2007. p. 11-12.

-Reis MJ, Pinheiro CN, Malafaia M. *Tratamento da mordida aberta anterior: relato de caso clínico.* Rev. Clín. Ortodon. Dental Press, Maringá, 2007 v. 6, n. 4 – p. 88-96.

-Romero CC. *Associação entre amamentação e alterações da sobremordida na dentadura decídua. Dissertação (Mestrado em Ortodontia)* - Faculdade de Odontologia, Universidade da Cidade de São Paulo, São Paulo. 2007:117p.

- Rizzatto SD, Allgayer S, Menezes LM, Lima EMS. *Tratamento da deformidade maxilar decorrente de hábitos deletérios: relato de caso*. Rev Clín Ortod Dental Press. 2011;10(6): p. 106-15.

-Saber, M., Raitz, R., de Jesus, H.B., *Tratamento ortodôntico da mordida aberta anterior causada por hábitos deletérios*. Revista Brasileiro de Ciências e Saúde, 2010. Ano 8 nº 25. p. 48-55.

-Scavone H II. *Amamentação: conceitos fundamentais e sua importância para a prevenção de má oclusões*. In: Lubiana NF. Garib DG, Silva Filho OG, editores. Proodonto ortodontia. Porto Alegre: Panamericana. 2009.

-Silva BC, Santos DCL, Faliban E, Negrete D, Santos RL. *Mordida aberta anterior: origem e tratamento*. Revista de Odontologia da Universidade Cidade de São Paulo, 2019. v. 31, n. 1, p. 68-73.

-Silva Filho OG, Rego MVNN, Cavassan AO. *Epidemiologia da mordida cruzada posterior na dentadura decídua*. Rev Dental Press. 2005. 4(4): p. 47-59.

-Sousa RLS, Lima RB, Florêncio Filho C, Lima KC, Diógenes AMN. *Prevalência e fatores de risco da mordida aberta anterior na dentadura decídua completam em pré-escolares na cidade de Natal/RN.* Rev Dent Press Ortodon Ortopedi Facial. 2007;12(2): p. 129-38.

- Stojanovi´c L. *Etiological aspects of anterior open bite*. Med Pregl., 2007. v. 60, n. p. 3-4.

-Tenório MDH, da Rocha JES, Fraga AB, Tenório DMH, Pereira PS. *Sucção digital: Observação em Ultra-sonografia e em recém-nascidos*. Radiol Bras 2005. 38(6): p. 435-438.

-Urzal V, Braga AC, Ferreira AP. The prevalence of anterior open bite in Portuguese children during deciduous and mixed dentition-correlations for a prevention strategy. Int Orthod. 2013;11(1):93-103.

-Vasconcelos FMN, Massoni ACL, Heimer MV, Ferreira AMB, Katz CRT, Rosemblatt A. *Non-Nutritive sucking habits, anterior open bite and associated factors in Brazilian children aged 30-59 months*. Braz Dent J. 2011;22(2):p. 140-145.

- Verri, Ana & Lemos, Cleidiel & Cruz, Ronaldo & Araújo, Carlos & Shibayama, Ricardo & Verri, Fellippo. (2017). *Tratamento da mordida aberta anterior dentoalveolar e reeducação da postura lingual: relato de caso clínico*. Arch Health Invest, 2017. 6(9): p. 423-43.

-Zapata M, Bachiega JC, Marangoni AF, Jeremias JEM, Ferrari RAM, Bussadori SK, Santos EM. *Ocorrência de mordida aberta anterior e hábitos bucais deletérios em crianças de 4 a 6 anos*. Rev. CEFAC, São Paulo, 2010. v.12, n.2, p. 267-271.

-Zuroff JP, Chen SH, Shapiro PA, Little RM, Joondeph DR, Huang GJ. *Orthodontic treatment of anterior open-bite malocclusion: stability 10 years postretention*. Am J Orthod Dentofacial Orthop. 2010 Mar;137(3): p. 302.e1-302.e8.