FACULDADE SETE LAGOAS - FACSETE

ALESSANDRA COSTATO JORGE

LIMITES DA EXPANSÃO MAXILAR NÃO CIRÚRGICA EM PACIENTES ADULTOS

SÃO PAULO – SP
2019

ALESSANDRA COSTATO JORGE

LIMITES DA EXPANSÃO MAXILAR NÃO CIRÚRGICA EM PACIENTES ADULTOS

Monografia apresentada ao curso de Especialização *Lato Sensu* da FACSETE como requisito parcial para obtenção do título de especialista em Ortodontia.
Área de concentração: Ortodontia.
Orientador: Prof. José Luís G. Bretos.

SÃO PAULO – SP
2019

Jorge, Alessandra Costato.
Limites da expansão maxilar não cirúrgica em pacientes adultos / Alessandra Costato Jorge -- 2019
42 fs.il.

Orientador: José Luís Gonçalves Bretos.
Monografia (Especialização) - Faculdade Sete Lagoas, 2019.

1. Técnica de expansão palatina 2. Adultos. 3. Ortodontia. I. Limites da expansão maxilar não cirúrgica em adultos
II. José Luís Gonçalves Bretos

FACULDADE SETE LAGOAS - FACSETE

Monografia intitulada ***"Limites da expansão maxilar não cirúrgica em pacientes adultos"*** de autoria da aluna **Alessandra Costato Jorge**:

Aprovada em 14/10/2019 pela banca constituída dos seguintes professores:

_____

Prof. Dr. José Luis Gonçalves Bretos - Coordenador

_____

Prof. Silvio Kasutoshi Gunzi

_____

Prof. Edgard de Paula Filho

São Paulo, 14 de outubro de 2019.

AGRADECIMENTOS

Agradeço:

A Deus por ter me dado saúde e força para superar as dificuldades.

Aos meus pais que me serviram de alicerce na minha vida e na construção dos meus sonhos. Obrigada pelo amor, incentivo e apoio incondicional.

Em especial, gostaria de agradecer ao meu marido Marcelo Pereira Jorge e minhas filhas Rafaela e Manuela por sempre me compreenderem, mesmo nos momentos em que estive ausente seguindo minha trajetória para ser uma profissional melhor.

A todos amigos que fizeram parte da minha formação.

A todos os professores da equipe do NEO e aos professores convidados que sempre doaram seus conhecimentos e experiências.

Ao meu querido orientador Professor **Dr. José Luís Gonçalves Bretos**, que me acompanhou na jornada dentro da ortodontia desde o início, obrigada pela paciência, tempo dispendido e dicas durante toda a orientação.

“Ninguém é tão grande
que não possa aprender,
Nem tão pequeno
que não possa ensinar”

(Esopo)

RESUMO:

A atresia transversal maxilar é uma má oclusão de alta prevalência que acomete muitos indivíduos de várias faixas etárias. Na população em fase de crescimento é um problema relativamente fácil de solucionar, porém na fase adulta é considerado impossível de ser realizado sem o auxílio de uma cirurgia. A falta de embasamento científico, relacionado aos motivos pelos quais a expansão não cirúrgica é ou não possível em adultos, leva muitos profissionais a descartarem a expansão convencional sem cirurgia. O presente estudo visa elucidar os parâmetros que podem auxiliar o ortodontista a ter segurança ao indicar ou contraindicar a expansão maxilar não cirúrgica em adultos. Concluiu-se que a sutura palatina é um fator limitante para pacientes acima dos 26 anos, mas não pode ser considerada um fator limitante para jovens adultos, e que a expansão da sutura palatina mediana não cirúrgica é contraindicada para pacientes que necessitam de grandes expansões, ou que possuam recessão gengival, ou que apresentam grandes inclinações palatinas dos molares.

Palavras Chave: Técnica de Expansão Palatina, Adultos, Ortodontia.

ABSTRACT:

Maxillary transverse atresia is a highly prevalent malocclusion that affects many individuals and various age groups. In the growing population is a relatively easy problem to solve, but in adulthood it is considered impossible to be performed without the aid of surgery. The lack of scientific basis, related to why non-surgical expansion is possible or not possible in adults, leads many professionals to rule out conventional expansion without surgery. This study aims to elucidate the parameters that may help orthodontists to be confident in indicating or contraindicating the non-surgical maxillary expansion in adults. It was concluded that the palatal suture is a limiting factor for patients over 26 years of age, but cannot be considered a limiting factor for young adults, and that the expansion of the non-surgical midpalatal suture is contraindicated for patients requiring large expansions, or that have gingival recession, or have large palatal inclinations of the molars.

Keywords: Palatal Expansion Technique, Orthodontics, Adults.

LISTA DE FIGURAS

FIGURA 1: Expansor Hyrax com recobrimento oclusal **16**
FIGURA 2: Obliteração da sutura palatina de acordo com a idade **17**
FIGURA 3: Obliteração da sutura palatina mediana de acordo com a localização. **18**
FIGURA 4: Distribuição das suturas palatinas..... **19**
FIGURA 5: MARPE crânio seco..... **20**
FIGURA 6: Expansor Haas, MAX-2000 e DMAX-2000. ..... **21**
FIGURA 7: Estágios de maturação. **25**
FIGURA 8: Expansor dento-suportado e muco-suportado..... **26**
FIGURA 9: MARPE **28**
FIGURA 10: Tomografia da sutura palatina..... **29**
FIGURA 11: Expansor Hyrax..... **31**

LISTA DE ABREVIATURAS E SIGLAS*:*

et al.	e colaboradores
MARPE	MINISCREW ASSISTED RAPID PALATAL EXPANSION (Expansão rápida da maxila assistida por minimplante)
Mm	Milímetros
N	Newton
%	Porcentagem
SPM	Sutura palatina mediana

SUMÁRIO

1. INTRODUÇÃO 12
2. PROPOSIÇÃO 14
3. REVISÃO DE LITERATURA 15
4. DISCUSSÃO 33
4.1 GRAU DE MATURIDADE DA SUTURA PALATINA 33
4.2 COMPLICAÇÕES..... 34
4.3 INCLINAÇÃO DENTÁRIA..... 34
4.4 MARPE..... 35
4.5 CONTRA INDICAÇÕES DA EXPANSÃO NÃO CIRÚRGICA 36
4.6 RECESSÃO GENGIVAL 37
4.7 FATORES A SEREM AVALIADOS ANTES DA ESCOLHA DA EXPANSÃO 38
4.8 RECIDIVA *E ESTABILIDADE DA EXPANSÃO NÃO CIRÚRGICA* 38
4.9 CONCLUSÕES FINAIS 39
5. CONCLUSÃO 40
REFERÊNCIAS 41

1. INTRODUÇÃO

A deficiência transversa da maxila consiste em um estreitamento da arcada superior, que pode ou não apresentar mordida cruzada uni ou bilateral. De alta prevalência em todas as faixas etárias, da dentição decídua a permanente, a atresia maxilar, se não corrigida, pode agravar-se com o passar do tempo podendo prejudicar o crescimento e desenvolvimento facial. De etiologia multifatorial, alguns dos fatores que mais acometem a atresia maxilar são distúrbios miofuncionais do sistema estomatognático, normalmente associados a hábitos deletérios como sucção de polegar, fatores genéticos e hereditários e disfunção respiratória. (BRUNETTO et al., 2017)

O diagnóstico e tratamento precoce são muito importantes para que o desenvolvimento e crescimento ocorra de forma adequada para todas estruturas do sistema estomatognático.

O procedimento comumente usado para correção da deficiência transversa da maxila é a expansão maxilar, que tem como objetivo aumentar o perímetro do arco e descruzar a mordida, quando há mordida cruzada, através da abertura da sutura palatina (CHOI et al., 2016). Esse método foi descrito pela primeira vez em 1860 por E. C. Angell. Em pacientes em crescimento o tratamento é relativamente simples, porém, em pacientes adultos que já atingiram sua maturidade óssea há controvérsias a respeito da eficiência da expansão (BRUNETTO et al., 2017). A expansão maxilar não cirúrgica em pacientes adultos tem sido considerada impossível ou raramente bem-sucedida devido a sutura palatina mediana maxilar e estruturas adjacentes se fundirem ao final da puberdade e se tornarem rígidas (CHOI et al., 2016). O modo como ocorre o aumento do arco dentário, se decorrente da abertura da sutura, ou decorrente de inclinações dentárias, ou ainda, pelo aumento de estruturas ósseas adjacentes a maxila, também é motivo de pesquisas ainda não conclusivas (MACHADO JUNIOR e CRESPO, 2006).

Nos casos de expansão maxilar não cirúrgica em pacientes adultos, alguns fatores são relatados limitantes, como a expansão esquelética limitada, instabilidade de resultados, dor, inclinação da coroa para vestibular, recessão gengival, reabsorção radicular ou falha da expansão (CHOI et al., 2016).

Nesses casos a maioria dos ortodontistas, por falta de estudos conclusivos, optam pela expansão maxilar cirurgicamente assistida, frequentemente

utilizada em pacientes adultos, que consiste na abertura da sutura através de procedimento cirúrgico através da osteotomia LeFort I e ruptura cirúrgica da sutura palatina mediana. Esse procedimento aumenta a previsibilidade, o sucesso da expansão e reduz os efeitos colaterais (BRUNETTO et al., 2017). Apesar de seus benefícios do tratamento cirúrgico, também deve ser levado em consideração os custos biológicos, riscos cirúrgicos como hemorragia excessiva (PITHON et al., 2017), trombose, edema e os custos do tratamento. A cirurgia requer hospitalização e anestesia geral, o que acaba afastando e assustando os pacientes que normalmente se recusam a passar pelo procedimento cirúrgico.

Porém, muitos estudos mostram que a sutura palatina mesmo em pacientes adultos, não se apresenta totalmente fusionada, o que faz com que muitos estudos ainda estejam sendo realizados a fim de se evitar que o paciente precise se submeter a um procedimento cirúrgico ou que seja possível minimizar a quantidade de procedimentos cirúrgicos para determinados casos mais graves (CERRONE JÚNIOR et al., 2011).

Estudos mais recentes, visando minimizar os efeitos ortodônticos que incidem sobre os dentes durante a expansão maxilar, utilizam dispositivos de ancoragem temporário para realizar a expansão com apoio diretamente no osso. Sendo assim, os efeitos ortopédicos são potencializados e há ganho de perímetro do arco, evitando danos ao periodonto ou as estruturas dentárias e alveolares. A utilização desse método de expansão está mudando os conceitos a respeito da viabilidade de expansão não cirúrgica em adultos (GARIB et al., 2007).

2. PROPOSIÇÃO

O propósito deste trabalho foi realizar, através de uma revisão bibliográfica, uma avaliação das contraindicações e dos limites para indicação da expansão maxilar não cirúrgica em adultos.

3. REVISÃO DE LITERATURA

Alpern e Yurosko (1987) realizaram um estudo através de um dispositivo de expansão palatina rápida com recobrimento de cúspide com e sem cirurgia em pacientes adultos. As idades dos pacientes submetidos a expansão não cirúrgica variavam de 15 a 25 anos e os submetidos a expansão cirúrgica de 20 a 43 anos. Em todos os casos houve sucesso na disjunção palatina. Os autores concluíram que a expansão palatina utilizando disjuntor com recobrimento de cúspide oferece ao ortodontista a capacidade de tratar adultos com deficiência maxilar.

Handelman (1997) apresentou cinco casos de expansão rápida maxilar em pacientes adultos e nenhum dos casos houve separação dos incisivos superiores, porém a falta de abertura interincisiva não foi considerada essencial. O contorno do traçado do palato demonstrou a expansão dentoalveolar, alguma inclinação dental e que houve aumento da largura do palato. Os pacientes não apresentavam aumento da altura da coroa clínica, não refletindo em recessão gengival e não houve evidências clínicas de problemas de reabsorção nesses pacientes. O autor concluiu que casos que necessitam de 8 a 10 mm de expansão, casos de mordida cruzada unilateral severa com desvio mandibular lateral e pacientes com recessão gengival severa são candidatos a expansão cirurgicamente assistida. Entretanto, a expansão não cirúrgica utilizando Haas ofereceu para pacientes com deficiência transversal maxilar, um método confiável e seguro de correção.

Northway et al (1997) investigaram e compararam as diferenças entre três grupos de pacientes adultos expandidos e um grupo controle tratado ortodonticamente sem expansão. Os grupos expandidos utilizaram expansor tipo Haas, sendo que dois eram assistidos cirurgicamente com diferenças nas técnicas cirúrgicas e um grupo expandido sem cirurgia. Os autores concluíram que a escolha pelo tipo de expansão depende de vários fatores como os custos e riscos da expansão cirúrgica, a tolerância do paciente a dor e o tamanho da expansão a ser obtida. Observaram um aumento na altura da coroa clínica na região de pré-molar e molar em pacientes expandidos não cirurgicamente, relataram que a expansão através do Haas pode ser utilizada em adultos e é considerada estável, tanto na expansão cirúrgica como nos casos de expansão não cirúrgica.

Handelman et al. (2000), através de um estudo com 47 pacientes adultos usando Haas, avaliaram a eficiência da expansão cirúrgica e não cirúrgica e concluíram que o protocolo de ativação, aplicado durante a expansão, reduz a incidência de dor e inflamação tecidual, a sobrecorreção da expansão permite que os molares voltem a uma posição vertical e que não houve recessão que comprometesse a dentição.

Stuart et al. (2003) apresentaram um caso clínico de expansão maxilar não cirúrgica em um paciente de 19 anos com deficiência maxilar transversal e tratado com Hyrax recoberto com acrílico na oclusal dos dentes envolvidos. As ativações iniciais foram de ¼ de volta por dia durante uma semana e não houve o aparecimento de diastema interincisivo (Fig.1). O paciente foi instruído a aumentar as ativações para 2/4 de volta por dia e, uma semana após, o diastema interincisivo se tornou presente e confirmado radiograficamente. O relato clínico e a revisão de literatura dos autores indicaram que, embora a sutura palatina pareça fechada pela idade e na radiografia, ela não é necessariamente fundida, podendo ser expandida. Os autores concluíram que a expansão não cirúrgica em jovens adultos próximos aos 20 anos de idade é viável.

Figura 1: (A) Radiografia oclusal antes da expansão; (B) Radiografia oclusal após a expansão mostrando a abertura da sutura mediana palatina; (C) Vista oclusal antes do tratamento; (D) vista oclusal do expansor Hyrax com recobrimento acrílico de cúspides e diastemas interincisivos após 3 semanas de expansão palatina rápida.

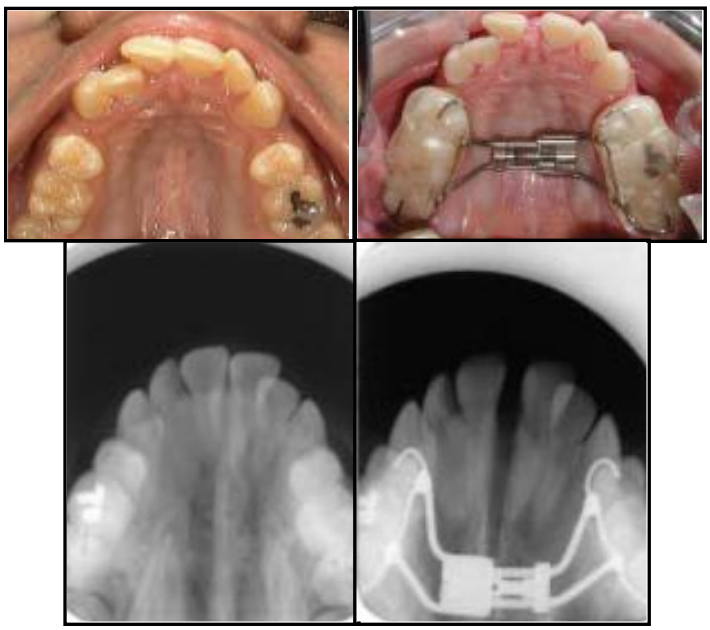

Fonte: Stuart et al. (2003)

Knaup et al. (2004) analisaram, através de estudo histológico do palato de 22 cadáveres com idades entre 18 e 63 anos, a relação do grau de obliteração nas regiões da sutura palatina mediana e a relação do grau de obliteração da sutura maxilar com a idade. Os resultados encontrados mostraram que a diferença de obliteração nos grupos de indivíduos com menos de 25 anos para o grupo com mais de 25 anos foi estatisticamente significante (Fig.2). Com relação a obliteração da sutura de acordo com a região da sutura palatina, o estudo mostrou que o grau de obliteração era maior na região posterior e diminuia quando se avançava para a região anterior (Fig.3). Os autores concluíram que, de acordo com o estudo, a expansão maxilar convencional teria sucesso em 100% dos indivíduos com menos de 25 anos. Nos indivíduos com mais de 25 anos, o índice de obliteração na região posterior era de 5%, o que poderia trazer sucesso na expansão maxilar convencional para a maioria das pessoas dessa faixa etária. No entanto, a experiência clínica mostra dificuldades para expansão convencional em pacientes com mais de 25 anos, possivelmente devido a interdigitações pronunciadas da sutura maxilar, devido a outras estruturas da maxila e devido ao aumento da rigidez das duas porções do maxilar que poderiam causar resistência a expansão transversal maxilar.

Figura 2: Porcentagem de obliteração da sutura palatina nos grupos com mais e com menos de 25 anos.

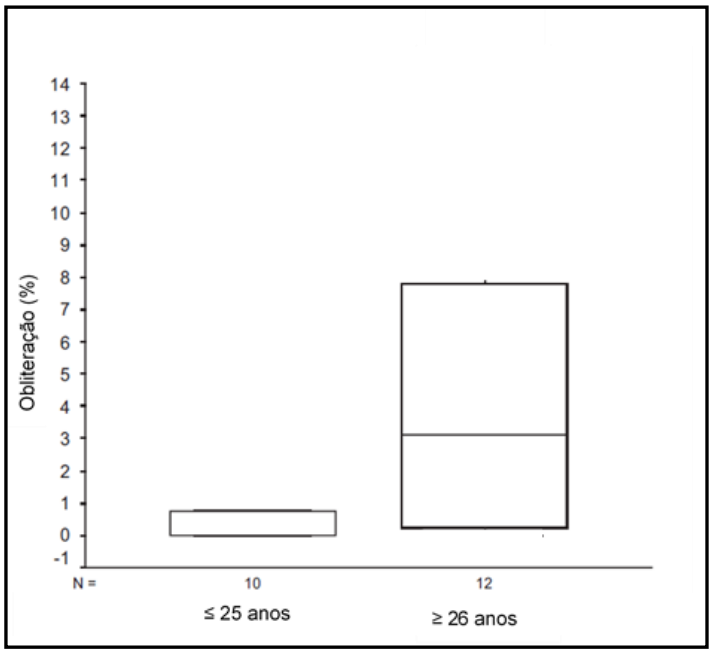

. **Fonte:** Knaup et al. (2004)

Figura 3: Comparação da localização topográfica das obliterações nos dois grupos etários.

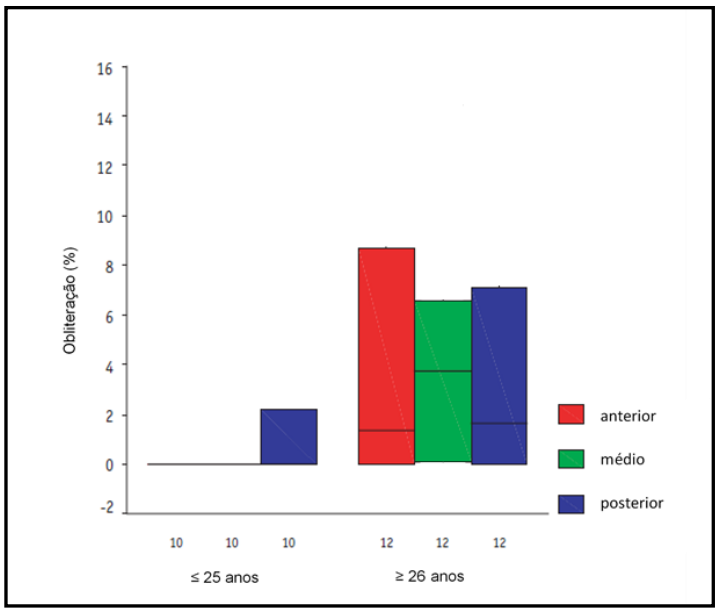

Bassarelli et al. (2005) compararam as mudanças clínicas da altura da coroa clínica que ocorreram nos dentes de pacientes adultos em grupos de pacientes expandidos e não expandidos. A expansão foi realizada com aparelho quadrihélice e foi observada uma maior expansão na região de pré-molar comparada a região de molar. Segundo o estudo nenhum aumento significante na altura da coroa clínica foi identificado.

Machado Junior A. J. e Crespo A. N. (2006) avaliaram as modificações esqueléticas decorrentes da expansão maxilar lenta em adultos através de exames radiográficos. Na amostra foram avaliados 12 pacientes de 18 a 37 anos com atresia maxilar, mordida cruzada uni ou bilateral, desnivelamentos dentários, giroversões dentárias e apinhamento dental com atresia maxilar. A metodologia usada foi através de expansor com parafuso central e recobrimento de cúspide removível, seu uso foi constante sendo removido apenas para alimentação, as ativações feitas com ¼ de volta em dias alternados. Todos os pacientes foram submetidos a exame de telerradiografia frontal no mesmo aparelho, com o mesmo técnico antes e após a expansão. As medidas observadas no estudo foram a largura facial, altura nasal, largura nasal, largura maxilar, largura mandibular e largura molar-maxilar, sendo mensuradas pelo mesmo profissional. Todas as amostras analisadas tiveram aumento médio de 2 mm após a expansão maxilar. Considerando os resultados obtidos, o estudo concluiu que é possível realizar a expansão em adultos, e esta não

está restrita a inclinação dental ou a sutura palatina, já que houve aumento das estruturas da face.

Baydas et al. (2006) avaliaram os efeitos da expansão não cirúrgica nas estruturas craniofaciais através de cintilografia realizada antes, durante e depois da expansão em 17 mulheres adultas com idade média de 17,3 anos com atresia maxilar e mordida cruzada bilateral. Os autores concluíram que a atividade metabólica aumenta na região da sutura palatina e que ocorrem efeitos dentários e esqueléticos na sutura durante a expansão.

N'Guyen et al. (2007) avaliaram a tomografia computadorizada de cem pacientes com o propósito de determinar a obliteração da sutura palatina durante a vida adulta (Fig.4). O estudo mostrou que a idade da total obliteração da sutura foi variável e em apenas 13% dos casos a sutura estava completamente fechada e a idade média desses pacientes era de 62,69 anos.

Figura 4: Distribuição das suturas medianas palatinas totalmente obliteradas (roxo) de acordo com a idade dos pacientes submetidos a tomografia.

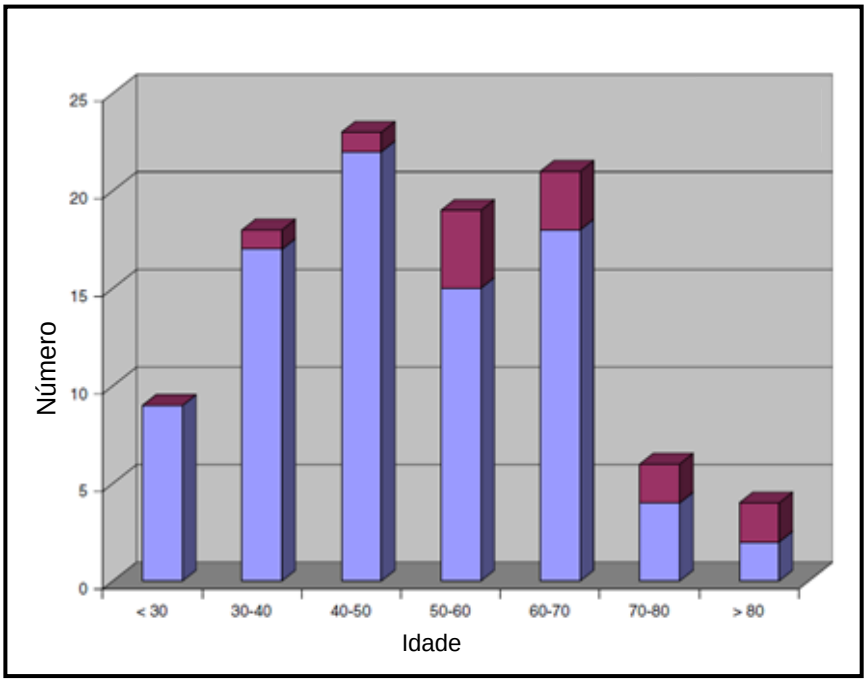

Fonte: N'Guyen et al. (2007)

Garib et al. (2007) através de estudo laboratorial em crânio seco mostraram uma expansão maxilar na dentadura permanente utilizando mini-implantes instalados no palato associados a um disjuntor apoiado em bandas nos primeiros molares (Fig.5). Os autores concluíram que é possível a utilização desse

sistema para expansão maxilar em adultos, mas que são necessários mais estudos experimentais com a finalidade de atestar a viabilidade clínica.

Figura 5: Mini-implantes instalados em crânio seco (A) e (B), Visão pós expansão (C) frontal e (D) oclusal.

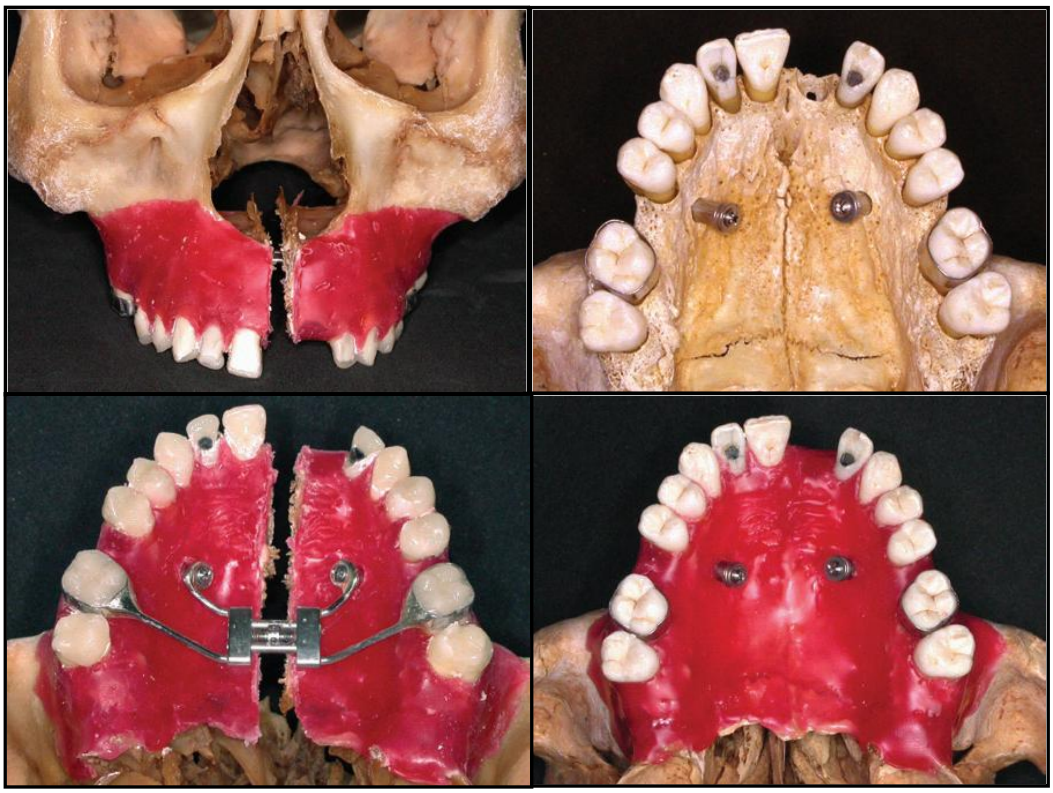

Fonte: Garib et al. (2007)

N'Guyen et al. (2008) avaliaram a anatomia da sutura palatina em cadáveres humanos com mais de 70 anos através de estudo radiográfico e histológico do palato. O estudo mostrou que em indivíduos com mais de 70 anos a ossificação da sutura palatina estava sempre incompleta.

Rossi et al. (2009) analisaram e discutiram, através de revisão de literatura, os fatores determinantes para o planejamento da expansão maxilar em adultos e adolescentes com maturação esquelética avançada. As análises os levaram a concluir que alguns fatores devem ser considerados em conjunto e não isoladamente, para indicar ou contraindicar a expansão maxilar não cirúrgica em adultos, dentre eles, a quantidade de expansão a ser realizada, pacientes com grandes perdas dentárias, pacientes com grandes inclinações dentoalveolares para vestibular, recessão gengival, perda óssea alveolar ou mobilidade nos dentes posteriores, tais que, poderiam contraindicar a expansão. Encontraram em seus

estudos que outras zonas críticas do crânio além da sutura palatina mediana também representam um fator que dificultaria a expansão óssea e que não há um consenso na literatura da idade em que ocorre a obliteração da sutura palatina mediana.

Cao et al. (2009) analisaram as alterações cefalométricas laterais e posteroanteriores de pacientes submetidos a expansão maxilar lenta em adultos. Os pacientes foram divididos em três grupos de pacientes expandidos e um grupo controle tratado sem expansão com aparelho straight wire. Foi utilizado nos grupos expandidos aparelho tipo Haas com banda em molar e disjuntor com acrílico no palato; aparelho MAX-2000 confeccionado com bandas em primeiros pré-molares e primeiros molares com disjuntor e acrílico no palato e aparelho DMAX-2000 confeccionado da mesma forma que o anteriormente mencionado acrescido de mola para distalização do molar (fig.6). Os autores concluíram em seus estudos que houve uma expansão esquelética não significativa devido as baixas forças de expansão utilizadas, de aproximadamente 400g. Entre os grupos expandidos, o grupo DMAX-2000 que tinha mais apoio dentário combinado com o acrílico no palato obteve uma maior expansão comparado aos outros grupos.

Figura 6: Expansor Haas, expansor MAX-2000 e expansor DMAX-2000 com mola distalizadora no molar.



Fonte: Cao et al. (2009)

Lee et al. (2010) observaram que há um aumento na resistência por parte dos ortodontistas e pacientes com discrepâncias crânio faciais complexas à medida que se faz necessário dois tempos cirúrgicos para resolução dos casos. Com a proposta de diminuir os tempos cirúrgicos em casos mais complexos, apresentaram um caso de um paciente de 20 anos com discrepância transversa severa e prognatismo mandibular, onde foram incorporados mini-implantes ortodônticos com expansor palatino (MARPE) para correção transversal, eliminando o primeiro tempo

cirúrgico. As expansões ocorreram durante 6 semanas com ativação de ¼ de volta por dia e não foram observadas inclinações vestíbulo lingual dos molares. Após contenção por três meses, a aparatologia fixa foi instalada e, aos dez meses de alinhamento e coordenação dos arcos, a cirurgia ortognática foi realizada. Ao final do tratamento não houve mudanças notáveis nas alturas clínicas dos posteriores, não houve recessão gengival notável ou deiscência óssea nos segmentos posteriores. Os autores concluíram que a expansão rápida da em adultos jovens é uma opção para se diminuir o tempo cirúrgico em casos de pacientes com discrepâncias severas que necessitam de cirurgias ortognáticas.

Cerrone Junior et al. (2011) avaliaram através de revisão de literatura a composição da região da sutura palatina mediana (SPM), o grau de obliteração da SPM e a influência da idade do paciente na expansão maxilar. Os tecidos e tipos celulares da SPM eram similares em indivíduos entre os 10 e 30 anos. A análise histológica em cadáver humano com mais de 70 anos não encontrou indício de total obliteração da SPM. Mediante exames de tomografia computadorizada em indivíduos entre 19 e 84 anos, em apenas 13% dos casos foi verificado obliteração total da SPM. Outra análise avaliou se o avanço da idade poderia promover a obliteração progressiva e não foi notada relação entre eles, mesmo em indivíduos de diferentes faixas etárias. Entretanto, a densidade mineral da SPM caracterizou-se como parâmetro relacionado a idade apresentando valores elevados em grupos de indivíduos entre 25 a 29 anos. Estímulos mecânicos e hormonais em um estudo realizado em cobaias revelou maior proliferação óssea no grupo que recebeu hormônio e estímulo, comparado ao grupo que recebeu somente estímulo mecânico. Complicações da expansão em pacientes adultos são dor, vestibularização dos dentes, reabsorção alveolar e incapacidade de abertura da sutura. Em sua revisão de literatura encontraram estudos apontando a maturação esquelética como causa para a limitação da expansão conservadora em adultos, porém estudos mais recentes apontam o pilar zigomático e sutura pterigo maxilar como áreas críticas para expansão. Outra pesquisa realizada, com adultos que sofreram expansão rápida da maxila sem cirurgia, obteve aumento do perímetro transversal, tanto quanto nos grupos formados por crianças submetidas ao mesmo tratamento. Um protocolo para sequência de ativação do aparelho expansor demonstrou que, quanto mais velho o indivíduo, maior deve ser o intervalo de tempo entre as ativações. Quando a frequência de ativações do parafuso ultrapassava a capacidade de

resposta havia dor. Concluiu-se nesse estudo que a total obliteração da SPM não acontece mesmo com o decorrer da idade, o alto índice de densidade mineral da SPM é um fator que pode contraindicar a expansão maxilar em adultos, pois interfere na capacidade de reparação óssea e elasticidade sutural, e nas suturas adjacentes.

Goldberg (2011) avaliou os efeitos do nível de inserção gengival vestibular em dois grupos de pacientes adultos com maxila atrésica e periodonto saudável, os não cirurgicamente expandidos e os não expandidos. Os pacientes foram avaliados antes e após a expansão através de modelos escaneados e digitalizados. Foi utilizado um disjuntor Haas ativado em dias alternados. Os resultados mostraram um aumento transversal significativo no grupo de expansão em todos os locais medidos comparados ao grupo não expandido. Houve um aumento significativo na angulação dentária nos primeiros pré-molares em comparação ao grupo não expandido, e um aumento mais significativo na altura clínica da coroa na região de pré-molares comparando o pré-expansão e pós-expansão. Um pequeno grupo dos pacientes submetidos a expansão foi acompanhado por 2 anos e não foram notadas mudanças nas variáveis mensuradas, indicando estabilidade no tratamento de expansão. O autor concluiu nesse estudo, que a quantidade de perda de inserção gengival medida entre adultos não cirurgicamente expandidos e adultos não expandidos foi pequena e clinicamente aceitável.

Handelman (2011) através de revisão de literatura, desafiou o paradigma ortodôntico comumente aceito de que a expansão maxilar não cirúrgica em adultos não é bem-sucedida. Em seus estudos há evidências de sucessos de expansão maxilar não cirúrgica em adultos, porém as evidências encontradas em casos de hipoplasia maxilar extrema que requerem grandes expansões, especialmente em pacientes com inclinações nos dentes posteriores para vestibular, a expansão não cirúrgica não seria indicada. O mesmo se aplica a pacientes com apnéia do sono ou com recessão gengival significante, na qual a expansão não cirúrgica poderia levar a deiscências e fenestrações, nesses casos, a expansão cirúrgica seria melhor indicada.

Malkoç et al. (2012) avaliaram os efeitos da expansão maxilar semirápida a longo prazo através de estudos dos cefalogramas póstero anteriores de pacientes adultos com idade média de 20 anos. O aparelho utilizado foi um disjuntor de acrílico

com cobertura total. As tomadas radiográficas foram realizadas antes, logo após a expansão, após a finalização do tratamento ortodôntico e cinco anos após a finalização ortodôntica. O estudo mostrou que não houve mudança esquelética significativa na região da largura zigomática em todas a tomadas radiográficas, porém a largura basal maxilar e largura intermolar tiveram um aumento significativo. Os autores concluíram que a expansão maxilar com disjuntor de acrílico com cobertura total é válida em pacientes adultos. Os resultados indicaram mudanças dentárias e esqueléticas, dimensão transversal estável pelo período de cinco anos após o tratamento finalizado, e que a longo prazo a expansão não cirúrgica em pacientes com deficiência transversal maxilar é eficiente.

Boryor et al. (2013) realizaram um estudo para descrever um método de expansão rápida maxilar através de um disjuntor modificado apoiado em quatro mini-implantes sem apoio em outras estruturas. O estudo mensurou as forças utilizadas e a distribuição das forças sobre os mini-implantes e estruturas adjacentes durante a expansão, com o auxílio de um calibrador de tensão. Foram utilizados três crânios secos de cadáveres do sexo feminino com idades de 69, 73 e 77 anos. Os três experimentos resultaram na abertura da sutura intermaxilar sem cirurgia e a força necessária para abertura foi muito leve (85N). O estudo experimental mostrou uma concentração de tensão na sutura intermaxilar e na direção transversal entre os minimplantes, o que não afetou a posição dos dentes sendo insignificante o efeito sobre o processo alveolar. Os autores concluíram que há a possibilidade de abertura da sutura com forças baixas em pacientes adultos sem a necessidade de cirurgia, utilizando para tal o disjuntor apoiado em mini-implantes, concentrando as forças na sutura intermaxilar e que mais estudos são necessários para confirmar o novo modelo de expansão.

Angelieri et al. (2013) apresentaram um novo método de classificação para avaliação individual da morfologia da sutura palatina mediana através das imagens de tomografia computadorizada da região da sutura palatina mediana de 140 indivíduos de 5,6 a 58,4 anos de idade, de ambos os sexos e sem histórico prévio de tratamento ortodôntico. Os autores propuseram 5 estágios de maturação. O estágio A apresenta uma linha de sutura reta com alta densidade e pouca ou nenhuma interdigitação. No estágio B, a sutura apresenta uma forma irregular de alta densidade. No estágio C, a sutura apresenta duas linhas paralelas próximas de alta densidade. No estágio D, a sutura apresenta uma fusão na sutura palatina

mediana do osso palatino, e na porção do osso maxilar não existe a fusão. No estágio E, apresenta fusão da sutura palatina mediana da maxila (Fig.7). Os autores observaram uma grande variedade na distribuição dos estágios maturacionais da sutura em relação a idade cronológica e os autores concluíram que esse método fornece parâmetros confiáveis para a decisão clínica entre a expansão maxilar convencional e a cirurgicamente assistida para adolescentes e adultos jovens.

Figura 7: (A) Desenho esquemático dos estágios de maturação observados na sutura palatina mediana

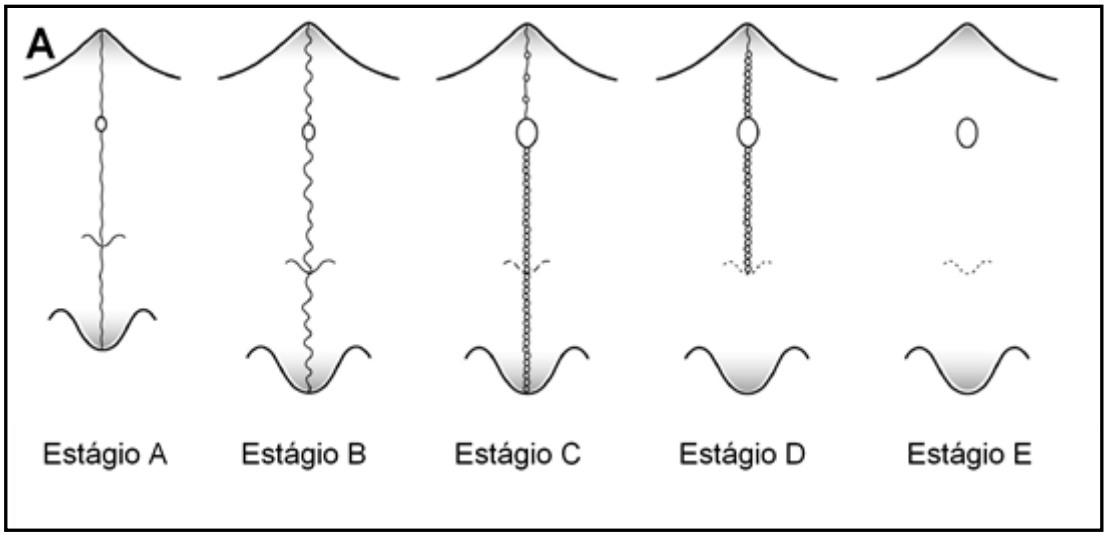

Fonte: Angelieri et al. (2013)

Figura 7: (B) Árvore de decisão para classificação dos estágios de maturação da sutura palatina mediana.

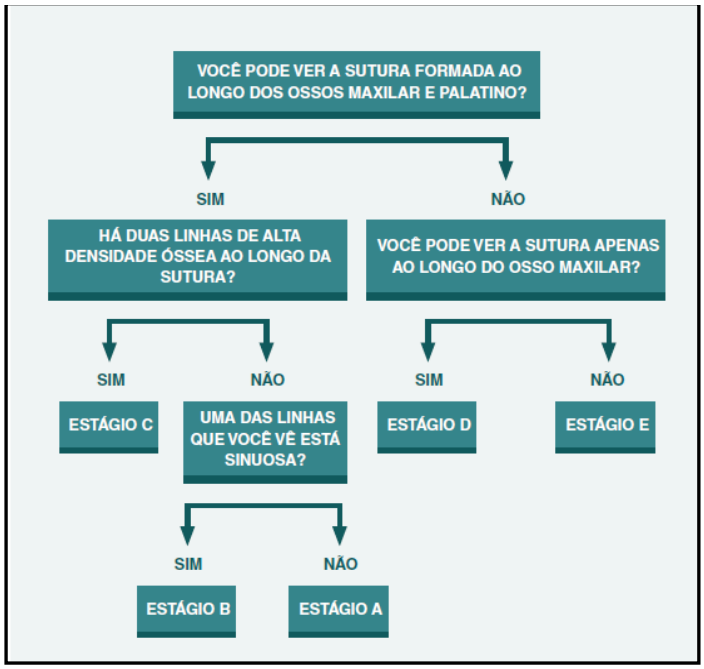

Fonte: Murata et al. (2017)

Lin et al. (2015) avaliaram e compararam através de tomografia computadorizada *cone-beam* os efeitos dentários e esqueléticos imediatos após expansão maxilar com aparelhos dento-suportado (Hyrax) e muco-suportado apoiado em mini-implantes (Fig.8). Foram avaliadas 28 adolescentes mulheres com deficiência maxilar e sutura palatina completamente fechada. Os dois grupos tiveram sucesso na abertura da sutura palatina, houve menor expansão esquelética do que dentária. O grupo muco-suportado obteve um ganho maior de expansão do que o grupo dento-suportado, ambos os grupos apresentaram angulação dental, mas no grupo dento-suportado a angulação foi maior. Os autores concluíram que, em adolescentes tardios, os aparelhos muco-suportados apresentam uma melhor expansão esquelética, menor inclinação alveolar, menor inclinação dental e menor perda óssea alveolar vertical que nos dento-suportados, e afirmaram ainda que os expansores muco-suportados podem ser efetivos no tratamento da deficiência maxilar esquelética sem cirurgia em adolescentes tardios.

Figura 8: (A) expansor dento-suportado e (B) expansor muco-suportado. Fotos intra-orais após expansão (C), e uma semana após a remoção do expansor muco-suportado(D).

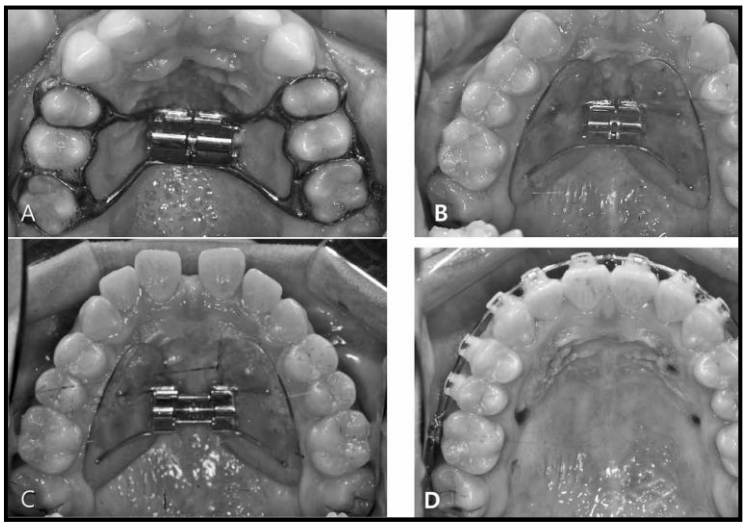

Fonte: Lin et al. (2015)

Hussain et al. (2015) reportaram o resultado de dois casos clínicos, um paciente de 22 anos e outro de 24 anos com discrepância maxilar, tratados com disjuntor Hyrax. As ativações foram realizadas com 4/4 de volta inicial e 2/4 de volta em dias alternados, até que as pontas das cúspides palatinas superiores entrassem em contato com as cúspides vestibulares inferiores. Os autores concluíram que evidências clínicas, histológicas e radiográficas indicam que pacientes, os quais acabaram de passar pela adolescência ou, por volta dos 20 anos, não tem a sutura palatina fusionada o suficiente para inibir a expansão não cirúrgica da maxila, e que essa modalidade de expansão é um procedimento viável em jovens adultos.

Silva et al. (2015) relataram um caso de expansão rápida não cirúrgica em uma paciente adulta de 19 anos, utilizando um aparelho tipo Hyrax ativado duas vezes ao dia por três semanas. Após 10 dias a paciente apresentou abertura de diastema mediano de 4 mm que foi confirmado através de uma radiografia oclusal. A paciente não relatou sintomas de dor ou alteração da mucosa durante a expansão. Os autores concluíram que o tratamento não cirúrgico da deficiência transversa da maxila parece ser uma possibilidade considerável em adultos jovens e que a decisão de qual expansão utilizar em diferentes situações de atresia maxilar depende de vários fatores que devem ser analisados e nenhum dos fatores pode ser analisado separadamente.

Choi et al. (2016) avaliaram a estabilidade da expansão rápida maxilar não cirúrgica em adultos jovens. O estudo foi realizado com 69 adultos jovens com deficiência transversa da maxila, os quais foram submetidos a expansão rápida maxilar através de MARPE com quatro mini-implantes entre os anos 2004 e 2010. Em 9 pacientes a separação da sutura não foi observada e somente 20 pacientes preencheram os critérios e foram incluídos no estudo. Foram instalados quatro mini-implantes de 1,8 mm de diâmetro, 7 mm de comprimento auto perfurantes e cimentados com o MARPE (Fig.9). As ativações aplicadas foram de 1/4 de volta a cada dois dias (expansão lenta) e descontinuado quando as cúspides do primeiro molar superior entraram em contato com as pontas das cúspides do primeiro molar inferior. O dispositivo foi mantido por 3 meses para permitir a formação óssea na sutura separada. A quantidade de recessão gengival não foi significativa. Os autores concluíram que a separação da sutura foi observada clinicamente e radiograficamente em 86,96% dos indivíduos, e sugerem que o MARPE não

cirúrgico pode ser uma modalidade de tratamento clinicamente aceitável e estável para casos de atresia maxilar em adultos.

Figura 9: Expansor apoiado em 4 mini-implantes (A), radiografias periapicais antes da expansão (B) e 2 semanas após a expansão (C).

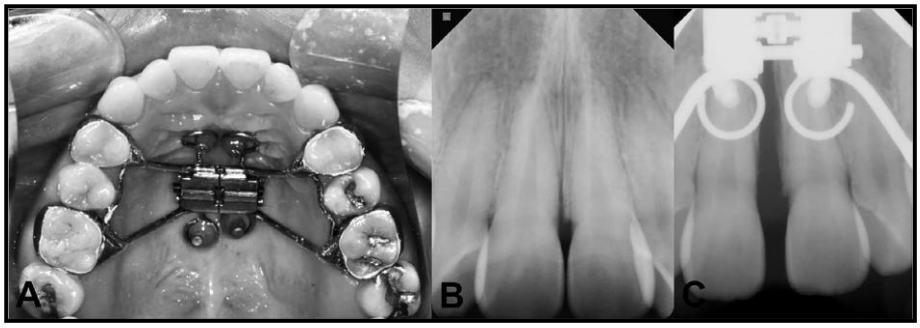

Fonte: Choi et al. (2016)

Perin (2016) analisou a expansão maxilar utilizando aparelho MARPE e avaliou os efeitos dentais, periodontais e a eficiência de abertura da sutura palatina. Para tal, mostrou um caso clínico de uma paciente do sexo feminino de 22 anos e 6 meses sem tratamento ortodôntico prévio, com mordida cruzada unilateral que foi submetida a expansão maxilar assistida por mini-implantes (Fig.10). Após 44 ativações e observação da abertura do espaço interincisivo foi necessária a troca de expansor, dessa vez foi utilizado um expansor tipo Hyrax. As tomografias pré e pós-expansão confirmaram a abertura da sutura palatina. A autora concluiu que a expansão com MARPE é um tratamento de baixo custo e pouco invasivo para maxilas atrésicas, sendo uma alternativa promissora para correção de maxila com deficiência transversa em adultos.

Figura 10: Corte axial tomográfico antes (A) e após disjunção (B).

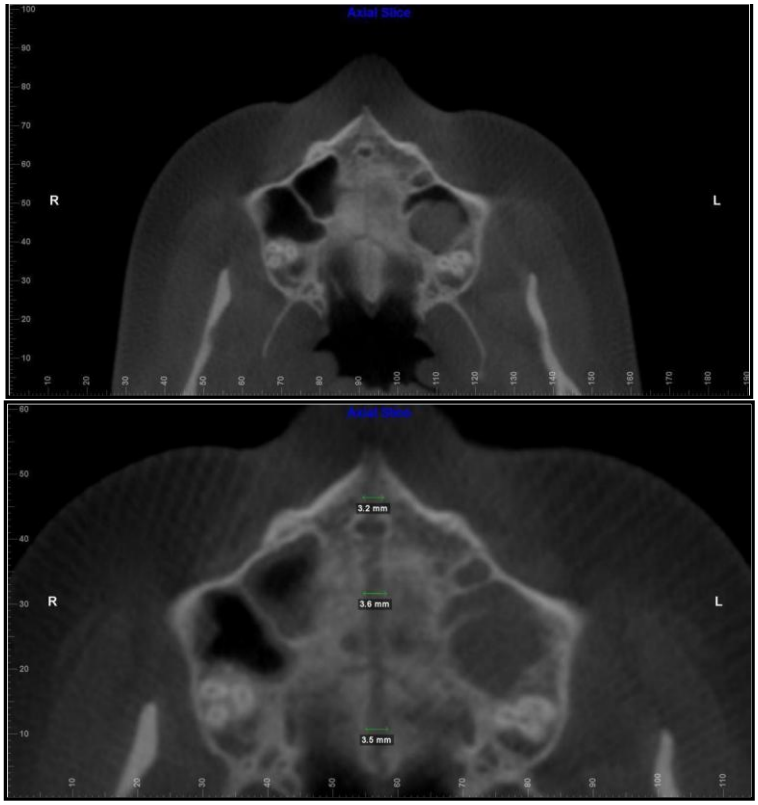

Fonte: Perin (2016)

Brunetto et al. (2017) descreveram e discutiram uma das técnicas de MARPE para expansão rápida palatal não cirúrgica em paciente adulto através de um caso clínico realizado em uma paciente de 22 anos com mordida cruzada posterior. O tratamento foi realizado através da instalação de um expansor esquelético maxilar de 10 mm e foram realizadas 3 ativações imediatas de ¼ de volta e duas ativações diárias de ¼ de volta. Após 44 ativações e abertura de 8,8 mm do parafuso, o aparelho foi removido para colocação de expansor devido a gravidade do caso, no entanto, foi optado pelo Hyrax convencional pois a abertura da sutura palatina já havia sido confirmada pelo surgimento do diastema entre os incisivos. O protocolo de ativação foi mantido até a expansão total de 7 mm e o expansor Hyrax foi mantido por 4 meses sem ativação, para atingir a ossificação da sutura. O estudo demonstrou que a expansão palatal não cirúrgica através de mini-implantes é possível em adultos jovens e que não há evidências que a sutura palatina está totalmente fundida ao final do crescimento facial, tornando o tratamento aplicável em qualquer idade ou fase da vida.

Murata et al. (2017) através de um resumo de achados científicos, sugeriram que o uso do aparelho maxilar apoiado em mini-implantes pode ser benéfico para pacientes adultos com ossificação avançada da sutura. Eles apresentaram um caso clínico com um novo desenho de aparelho expansor apoiado em mini-implantes usado em um paciente de 18 anos de idade com discrepância transversal, no qual, obtiveram sucesso na expansão maxilar não cirúrgica. Os autores concluíram que há a necessidade de mais pesquisas clínicas que permitam o suporte científico para a aplicação clínica da expansão ortopédica da maxila em pacientes adultos.

Kurt et al. (2017) realizaram um estudo comparativo entre 3 grupos de pacientes que foram submetidos à expansão, sendo que um grupo era composto por pacientes que realizaram expansão cirurgicamente assistida, outro daqueles submetidos à expansão não cirúrgica em pacientes em crescimento e o terceiro grupo que realizou a expansão não cirúrgica em pacientes adultos sem crescimento. A análise foi realizada através de modelos de estudo dos grupos mencionados antes e após a expansão. Os maiores aumentos de dimensão transversal foram encontrados no grupo de expansão cirurgicamente assistida. A maior inclinação dentária na região de molar foi encontrada no grupo de expansão em adultos sem crescimento. Os autores concluíram que é possível o aumento da dimensão transversal não cirúrgico mesmo em pacientes adultos sem crescimento, porém, em casos esqueléticos mais graves e casos de recidiva da expansão, a expansão cirúrgica é mais indicada. Foi observado que em pacientes adultos expandidos não cirurgicamente há uma disjunção da sutura palatina e expansão lateral das estruturas palatina alveolares, e em pacientes com inclinação molar aumentada ou dimensão aumentada a expansão não cirúrgica é contraindicada.

Cunha et al. (2017) relataram um caso clínico de uma paciente de 24 anos com deficiência transversa de maxila na qual foi utilizado um MARPE para expansão não cirúrgica. Foi realizado um protocolo de expansão lenta ativando ¼ de volta por dia por um período de 40 dias. A abertura da sutura palatina foi confirmada com uma radiografia intraoral e tomografia *cone-beam*. Os autores concluíram que o MARPE é uma técnica clinicamente eficaz para correção esquelética de discrepâncias maxilares em pacientes adultos com diminuição de efeitos dentoalveolares. Para eles é uma técnica que deve ser considerada para se obter

aumento do perímetro do arco em pacientes adultos com limitações no tratamento ortodôntico.

Pithon et al. (2017) analisaram os fatores que podem propiciar a escolha pela expansão rápida da maxila não cirúrgica em adultos através do relato de um caso clínico de uma paciente de 32 anos portadora de atresia maxilar leve e mordida cruzada posterior bilateral com periodonto saudável, a qual relutava em passar pelo procedimento cirúrgico da expansão. A paciente foi submetida a expansão rápida da maxila não cirúrgica com Hyrax (Fig.11). Foi observado um aumento da distância intermolar e abertura de diastema interincisivo. Os autores concluíram que o grau de atresia maxilar, a ausência de recessões e a possibilidade de compensações dentoalveolares são fatores a serem observados em pacientes adultos que serão submetidos a expansão maxilar não cirúrgica.

Figura 11: Expansor Hyrax antes da disjunção (A) e após disjunção (B). Radiografia periapical antes (C) e após (D) disjunção.



Fonte: Pithon et al. (2016)

Angelieri et al. (2017) avaliaram a maturação da sutura palatina mediana através de tomografia computadorizada *cone-beam* 3D em 78 pacientes adultos. Foram divididos em grupos de maiores de 30 anos e menores de 30 anos, sendo

que em ambos os grupos haviam pacientes do sexo feminino e masculino. Os estudos concluíram que 12 % do total de pacientes não tinham a sutura fusionada tanto no sexo feminino quanto o masculino. A maioria da amostra, em ambos os grupos etários, apresentou a sutura mediana palatina fusionada parcialmente. A quantidade de indivíduos com a sutura fusionada parcialmente aumentou no grupo de indivíduos com menos de 30 anos para o grupo com mais de 30 anos, porém estatisticamente não houve diferença significativa entre os grupos. A quantidade de pacientes que apresentaram a sutura totalmente fusionada aumentou no grupo dos pacientes menores de 30 anos para os maiores de 30 anos, porém essa diferença também não foi estatisticamente significante. Os resultados confirmaram que não há associação entre idade cronológica ou sexo e a maturação da sutura palatina mediana. Concluíram, portanto que a tomografia da sutura palatina em adultos é um procedimento essencial para identificar o grau de maturação e pode fornecer parâmetros confiáveis na decisão clínica entre a expansão maxilar e a expansão maxilar cirúrgica.

Oliveira et al. (2018) expuseram as vantagens da expansão maxilar com a auxílio de mini-implantes através de um relato clínico de uma paciente de 16 anos, sexo feminino, que já havia sido submetida a expansão maxilar convencional com aparelho Hyrax sem sucesso. Foi proposto como alternativa a expansão rápida com o uso do MARPE para o tratamento da má oclusão e após 5 semanas de ativações a disjunção maxilar foi confirmada através do exame radiográfico. Os autores concluíram que o MARPE é uma alternativa para casos de maxila atrésica em adultos jovens que já iniciaram a sedimentação da sutura evitando injúrias aos tecidos periodontais, inclinação dos dentes posteriores e ainda são capazes de produzir uma expansão esquelética.

4. DISCUSSÃO

4.1 Grau de maturidade da sutura palatina

A decisão clínica entre a expansão maxilar sem cirurgia e a expansão maxilar cirurgicamente assistida para tratar a deficiência transversa da maxila é tradicionalmente feita baseada na idade cronológica do paciente. Como não existe um consenso na literatura a respeito da idade mínima para o tratamento cirúrgico, fica difícil para o clínico optar por um determinado tratamento.

A opção de expansão não cirúrgica em adultos apresenta dificuldades em ser realizada no que diz respeito a obliteração da sutura. A única sutura no homem descrita como não completamente ossificada em idoso é a sutura palatina. Outras suturas craniofaciais não são submetidas às forças mecânicas em adultos. As forças de mastigação, que atuam sobre os maxilares durante toda vida, podem estar relacionadas ao fato de não apresentar ossificação em idosos (N'GUYEN et al., 2008).

Visando facilitar a decisão clínica a respeito da expansão cirúrgica ou não cirúrgica, Angelieri et al. (2013) apresentou um método onde classifica os estágios maturacionais da sutura palatina.

Para Angelieri et al. (2017) não há associação entre idade, sexo e os estágios de maturação da sutura palatina mediana. Rossi et al. (2009) compartilham da mesma opinião, quando relatam não haver consenso na literatura a respeito da idade em que ocorre a ossificação da sutura mediana palatina.

De acordo com os estudos de N'Guyen et al. (2008) apenas 13% dos cem casos por ele estudados apresentaram obliteração total da sutura palatina mediana e, na maioria dos casos, há apenas obliteração parcial da sutura em pacientes adultos (STUART e WILTSHIRE, 2003); (CERRONE et al. JR., 2011); (BORYOR et al., 2013); (ANGELIERI et al., 2013); (LIN et al., 2015); (MURATA et al., 2017); (KURT et al., 2017); (ANGELIERI et al., 2017).

Knaup et al. (2004) relatam haver diferença estatística entre a ossificação da sutura palatina mediana em indivíduos com mais de 25 anos e indivíduos com menos de 25 anos, e que outras estruturas da maxila e o aumento das

interdigitações que ocorrem na região posterior da sutura em indivíduos com mais de 25 anos aumentam a rigidez das duas porções da maxila, o que poderia dificultar a expansão convencional.

Por outro lado, Brunetto et al. (2017) revelam não ter encontrado nenhuma evidência da sutura completamente fundida, o que tornaria o tratamento viável em qualquer idade. Sob o mesmo ponto de vista Alpern e Yurosko (1987), Machado Junior e Crespo (2006), Baydas et al. (2006), Malkoç et al. (2012), Boryor et al. (2013), Hussain et al. (2015) e Kurt et al. (2017), consideram ser possível a expansão maxilar em adultos.

Angelieri et al. (2017) acreditam que a tomografia da sutura palatina em adultos é um exame essencial para identificar o grau de maturação esquelética e pode ajudar com parâmetros confiáveis na decisão clínica a respeito de realizar a expansão maxilar não cirúrgica.

4.2 Complicações

A expansão maxilar não cirúrgica em adultos pode apresentar complicações, por conseguinte, provocar a inviabilidade da realização do procedimento. Tais complicações citadas na literatura são: edema, dor (HANDELMAN et al., 2000), incapacidade de abertura da sutura, reabsorção alveolar e vestibularização dos dentes (CERRONE JR, 2011).

Para Northway e Meade Jr (1997) pacientes com uma tolerância maior a dor são mais susceptíveis a expansão não cirúrgica, o que não se aplicaria a paciente com pouca tolerância a dor.

Segundo Handelman (2000) o protocolo de expansão maxilar realizado de forma mais lenta reduz a incidência de dor e inchaço nos tecidos adjacentes, no entanto Cao et al. (2009) utilizaram um protocolo com forças menores em seus estudos e não observaram uma expansão esquelética significativa.

4.3 Inclinação dentária

É plausível a hipótese de ocorrer efeitos indesejados de inclinação dentária durante a expansão maxilar não cirúrgica em pacientes adultos e, como consequência a recessão gengival.

Recentes estudos que utilizam apoio do expansor em mini-implantes (MARPE), por não realizarem forças aplicadas diretamente em dentes, minimizam esses efeitos indesejados. Choi et al. (2016) e Perin (2016) não encontraram recessão gengival significativa em seus pacientes submetidos a expansão com MARPE. Mesmo nos estudos onde o expansor realizava apoio em dentes não foram encontradas diferenças significativas de altura da coroa, segundo Handelman (1997), Handelman (2000), Bassarelli et al. (2005), Lee et al. (2010) e Goldberg (2011) que compararam grupos expandidos e não expandidos, e encontraram uma diferença pequena e clinicamente aceitável na altura clínica dos dentes.

Em contrapartida, Northway e Meade Jr (1997) observaram um aumento de altura clínica na região de pré-molares e molares nos grupos expandidos não cirurgicamente.

Kurt et al. (2017) acreditam que aqueles pacientes que já apresentam recessão gengival e perda periodontal são candidatos a expansão cirúrgica.

4.4 MARPE

Com a evolução dos mini-implantes, uma mudança de paradigma tem se tornado visível no que diz respeito a ancoragem, não somente nas movimentações dentárias, como também nas movimentações esqueléticas. Ao se usar o disjuntor apoiado em mini-implante, as forças mecânicas são aplicadas diretamente na estrutura óssea, minimizando os efeitos colaterais e dessa forma há um aumento da eficiência da expansão, reduzindo a probabilidade de recidiva uma vez que há menor inclinação dentária.

Em um primeiro estudo em crânio seco Garib et al. (2007) mostraram que a expansão maxilar em adultos utilizando disjuntor apoiado em mini-implantes é possível em adultos. Da mesma forma, afirmam Oliveira et al. (2018) que o MARPE é capaz de produzir uma expansão maxilar esquelética.

Brunetto et al. (2017) também defendem que a expansão palatina não cirúrgica através da utilização de mini-implantes é possível e previsível. Ademais Choi et al. (2016) sugerem a utilização do MARPE para expansão não cirúrgica em casos de constricção maxilar em adultos jovens e relatam que o procedimento é aceitável e estável. Lee et al. (2010) concluem ainda que em pacientes adultos há a correção da atresia transversal e Boryor et al. (2013), Lin et al. (2015), Cunha et al.

(2017) acreditam que a correção é eficaz. Cunha et al. (2017) acrescentam ainda que o MARPE é uma técnica eficaz para aumento do perímetro em adultos e para correção de discrepâncias maxilares com diminuição de efeitos colaterais, porém Murata et al. (2017) afirmam que há a necessidade de mais estudos a respeito da eficácia da expansão maxilar com o MARPE.

Outro fator favorável de acordo com Oliveira et al. (2018) é que a expansão com MARPE evita injúrias aos tecidos periodontais e produz expansão somente em tecido ósseo não causando inclinação em dentes posteriores.

4.5 Contraindicação de expansão não cirúrgica

Em face da falta de consenso a respeito da possibilidade de se realizar ou não a expansão não cirúrgica em pacientes adultos, os profissionais se perguntam quando podemos ou não indicar o procedimento em pacientes adultos. Dada a dificuldade da indicação, uma das formas de decidir entre fazer ou não a expansão nesse grupo de pacientes é avaliar o que realmente seria contraindicado nesses casos, auxiliando o ortodontista a descartar a expansão convencional como alternativa de tratamento.

Dessa forma Northway e Meade Jr (1997), Rossi et al. (2009), Handelman (2011), Kurt et al. (2017) e Pithon et al. (2017) acreditam que em casos esqueléticos mais graves, onde a quantidade de expansão é grande, a expansão não cirúrgica em adultos estaria contraindicada, em concordância Handelman (1997) cita ainda que, em casos que necessitem de expansão de 8 a 10 mm e casos com mordida cruzada unilateral severa, associada a desvio mandibular lateral, seria contraindicado a expansão não cirúrgica, o mesmo se aplicaria segundo Kurt et al. (2017) a casos onde já houve recidiva.

Para Handelman (1997), Rossi et al. (2009), Handelman (2011), Pithon et al. (2017) pacientes que apresentem recessões gengivais também são contraindicados a realizarem expansão maxilar não cirúrgica, visando evitar um aumento da recessão gengival.

As inclinações excessivas nas regiões posteriores, segundo Rossi et al. (2009), Handelman (2011), Kurt et al. (2017), Pithon et al. (2017) são considerados fatores que contraindicam a expansão, pois em pacientes adultos há uma tendência

de haver associado à expansão esquelética uma inclinação dentária, o que poderia ocasionar um excesso de inclinação dentária nesses casos.

Dependendo do tipo de expansor escolhido para realizar a expansão, ausências dentárias múltiplas seriam contraindicadas por falta de elementos dentários para instalação do expansor. Da mesma forma, perda óssea alveolar e mobilidade dentária também contraindicam o tratamento da expansão não cirúrgica pois podem agravar o problema já existente segundo Rossi et al. (2009).

4.6 Recessão gengival

À medida que dificuldades de expansão esquelética em adultos são encontradas, as inclinações dentárias são o maior receio dos profissionais por deixarem como consequência a recessão gengival que deve ser analisada como parâmetro na decisão da expansão maxilar não cirúrgica em adultos.

Goldberg (2011) evidencia em seu estudo comparativo entre grupos expandidos e não expandidos que a quantidade de perda de inserção gengival é pequena e clinicamente aceitável nos pacientes adultos expandidos sem cirurgia, Handelman (1997) e Lee et al. (2010) compartilham da mesma opinião. Sob o mesmo ponto de vista Bassarelli et al. (2005) afirmam que o desenvolvimento de recessão não está relacionado a quantidade de expansão transversal em adultos.

Em contrapartida Northway e Meade Jr (1997) afirmam ter um aumento maior da coroa clínica na região de pré-molares e molares em pacientes adultos tratados sem expansão cirúrgica. Handelman et al. (2000), porém não encontraram recessão gengival comparado ao grupo controle nos homens, já nas mulheres o aumento foi significantemente maior. Esta modesta recessão, no entanto, não foi notada pelos pacientes e não comprometeu a dentição.

Oliveira et al. (2018) afirmam que a expansão em adultos utilizando MARPE não causa danos aos tecidos periodontais.

4.7 Fatores a serem avaliados antes da escolha da expansão

Com tantos fatores envolvidos em pacientes adultos é importante salientar que vários fatores em conjunto podem determinar a escolha pelo tipo de tratamento a ser realizado em paciente adulto, diferentemente de pacientes que ainda apresentam crescimento nos quais a expansão esquelética se torna mais viável e promissora.

Segundo os autores Handelman (1997), Northway e Meade Jr (1997), Kurt et al. (2017), Pithon et al. (2017) a quantidade de atresia é um fator determinante tendo em vista que grandes quantidades de expansão em adultos seriam difíceis de se obter sem a cirurgia de expansão. Handelman (1997) e Pithon et al. (2017) afirmam que a presença de recessões gengivais é um fator considerado decisivo na escolha da expansão.

A inclinação molar aumentada e a possibilidade de compensações dentoalveolares para Kurt et al. (2017) e Pithon et al. (2017) devem ser observadas antes da escolha da expansão não cirúrgica.

Além desses fatores Kurt et al. (2017) mencionam casos de recidiva de expansão os quais determinariam a escolha pelo tipo de expansão.

Outros fatores a serem considerado para Northway e Meade Jr (1997) e Handelman (2011) são os custos e riscos que envolveriam uma cirurgia de expansão que poderiam inviabilizar o procedimento ou mesmo contraindicar. Contrastando com os custos e riscos da cirurgia, o MARPE aparece, segundo Lee et al. (2010) como uma alternativa por ter custos mais baixos e por ter menores riscos comparados a expansão cirúrgica.

De acordo com Silva et al. (2015) o tratamento da deficiência transversa não cirúrgico é considerado uma possibilidade em jovens adultos e vários fatores devem ser considerados em conjunto e não separadamente.

4.8 Recidiva e estabilidade da expansão não cirúrgica

Pacientes tratados na fase adulta já são considerados como mais susceptíveis a recidiva e a falta e estabilidade, porém Choi et al. (2016) afirmam que expansão não cirúrgica em adultos utilizando MARPE é um tratamento aceitável e estável. A mesma opinião, compartilham Northway e Meade Jr (1997) e Goldberg (2011) que utilizaram expansor do tipo Haas. Da mesma forma Malkoç et al. (2012)

mostraram estabilidade nos casos tratados com disjuntor com recobrimento de cúspide em pacientes adultos e relatam que a dimensão transversal é estável pelo período de controle de 5 anos.

4.9 Conclusões finais

Mesmo em adultos, os tratamentos de expansão maxilar não cirúrgica são considerados estáveis, porém grandes expansões não devem ser realizadas através da expansão não cirúrgica por serem mais difíceis de serem obtidas. Apesar de diversos autores não terem encontrado em seus estudos uma recessão gengival significativa, pacientes que já possuem recessão gengival ou inclinações dentárias excessivas não devem ser submetidos a expansão não cirúrgica. O recente modelo de disjuntor apoiado em mini-implantes é uma alternativa promissora para a expansão maxilar não cirúrgica em adultos por não causar injúrias aos tecidos periodontais e ter seu apoio diretamente no osso, mais próximo à sutura que necessita da expansão.

5. CONCLUSÃO

Após estudo da literatura pode-se concluir que a expansão maxilar não cirúrgica em pacientes adultos:

- É contraindicado para pacientes com atresia severa que necessitam de grandes expansões, ou que possuam recessão gengival, ou ainda, que apresentam inclinação vestibular excessiva nos molares.

- A sutura mediana palatina é um fator limitante para pacientes acima de 26 anos, mas não pode ser considerada como fator limitante em adultos jovens.

REFERÊNCIAS

ALPERN M. C.; YUROSKO J. J. Rapid palatal expansion in adults with and without surgery. **The Angle Orthodontist,** Lawrence, v. 57, n. 3, p. 245-363, July. 1987.

ANGELIERI F.; CEVIDANES L. H. S.; FRANCHI L.; GONÇALVES J. R.; BENAVIDES E.; MACNAMARA JR. J. A. Midpalatal suture maturation: Classification method for individual assessment before rapid maxillary expansion. **American Journal of Orthodontics and Dentofacial Orthopedics,** V. 144, n. 5, p. 759-769, nov. 2013.

ANGELIERI F.; FRANCHI L.; CEVIDANES L. H. S; GONÇALVES J. R.; NIERI M.; WOLFORD L. M.; MCNAMARA JR. J. A. Cone-beam computed tomography evaluation of midpalatal suture maturation in adults. **Int. J. Oral Maxillofac. Surg.,** V.46, n.12, p. 1557-1561, dec. 2017.

BASSARELLI T.; DALSTRA M.; MELSEN B. Changes in clinical crown height as a result of transverse expansion of the maxilla in adults. **European Journal of Orthodontics,** Oxford**,** v. 27, n. 2, p. 121-128, April. 2005.

BAYDAS B.; YAVUZ I.; USLU H.; DAGSUYU I. M.; CEYLAN. I. Nonsurgical Rapid Maxillary Expansion Effects on Craniofacial Structures in Young Adult Females. **Angle Orthodontist,** v. 76, n. 5, p. 756-767, September. 2006.

BORYOR A.; HOHMANN A.; WUNDERLICH A., GEIGER M.; LILIC F.; KIM K. B.; SANDER M.; BOCKERS T.; SANDER C. Use of a modified Expander During Rapid Maxillary Expansion in Adults: An In Vitro and Finite Element Study. **The international Journal Oral & Maxillofacial Implant,** V. 28, n. 1, p. 11-16, jan/fev. 2013.

BRUNETTO D. P.; SANT'ANNA E. F.; MACHADO A. W.; MOON W. Non-surgical treatment of transverse deficiency in adults using Microimplant-assisted Rapid Palatal Expansion (MARPE). **Dental Press J Orthod.**, Maringá, v. 22, n. 1, p.110-125, Jan/Feb. 2017.

CAO Y.; ZHOU Y.; SONG Y.; VANARSDALL JR. R. L. Cephalometric study of slow maxillary expansion in adults. **American Journal of orthodontics and dentofacial orthopedics,** v. 136, n. 3, p. 348-354, October. 2009.

CERRONE JÚNIOR G.; SANTIAGO, R. C.; MARTINS M. T.; PAULA M. V. Q; Controvérsias sobre a Sutura Palatina Mediana e a Expansão Maxilar: Revisão da Literatura. **Pesquisa Brasileira em Odontopediatria e Clínica Integrada,** Paraíba, v. 11, n. 2, p. 297-303, abril-junho. 2011.

CHOI S. H.; SHI K. K.; CHA J. Y.; PARK Y. C.**;** LEE K. J. Nonsurgical miniscrew-assisted rapid maxillary expansion results in acceptable stability in young adults. **The Angle Orthodontist,** Lawrence, v. 86, n. 5, p. 713-720, setembro. 2016.

CUNHA A. C.; LEE H.; NOJIMA L. I.; NOJIMA M. C. G.; LEE K. J. Miniscrew-assisted rapid palatal expansion for managing arch perimeter in an adult patient. **Dental Press Journal of Orthodontics,** Maringá, v. 22, n. 3, p. 97-108, may/june. 2017.

GARIB D. G.; NAVARRO R. L.; FRANCISCHONE C. E.; OLTRAMARI P. V. P. Expansão rápida da maxila ancorada em implantes – uma nova proposta para expansão ortopédica na dentadura permanente. **Dental Press Ortodon Ortop Facial,** Maringá, v. 12, n. 3, p. 75-81, maio/junho. 2007.

GOLDBERG David. **Assessment of Nonsurgical Adult Maxillary Expansion and Gingival Recession**. 2016. 49f. Dissertação de mestrado - Universidade de Illinois, Chicago - College of the University of Illinois, Chicago, - College of the, University of Illinois, 2016.

HANDELMAN C. S. Nonsurgical rapid maxillary alveolar expansion in adults: a clinical evaluation. **The Angle Orthodontist,** Lawrence, v. 67, n. 4, p. 291-308, august. 1997.

HANDELMAN C. Palatal expansion in adults: The nonsurgical approach. **American Journal of orthodontics and dentofacial orthopedics,** v. 140, n. 5, p. 462-468, out. 2011.

HANDELMAN C. S.; WANG L.; BEGOLE E. A.; HAAS A. J. Nonsurgical Rapid Maxillary Expansion in Adults: Report on 47 Cases Using the Haas Expander. **Angle Orthodontist,** v. 70, n. 2, p. 129-144, April. 2000.

HUSSAIN A.; FATIMA S.; HANEEF M. Nonsurgical Maxillary Expansion in adults: Report of two cases. **Journal of Orofacial Research,** v. 5, n. 4, p. 151-154, oct/dec. 2015.

KNAUP B.; YILDIZHAN F.; WEHRBEIN H. Age-Related Changes in the Midpalatal Suture. **Journal of orofacial orthopedics,** v. 53, n. 5, p. 467-474, nov. 2004.

KURT G.; ALTUG A. T.; TÜRKER G.; KILIÇ B.; KILIÇ E.; ALKAN A. Effects of Surgical and Nonsurgical Rapid Maxillary Expansion on Palatal Structures. **The journal of craniofacial surgery,** v. 28, n. 3, p. 775-780, may. Philadelphia. 2017.

LEE K.J.; PARK Y. C.; PARK J. Y.; HWANG W. S. Miniscrew-assisted nonsurgical palatal expansion before orthognathic surgery for a patient with severe mandibular prognathism. **American Journal of Orthodontics and Dentofacial Orthopedics,** v. 137, n. 6, p. 830-839, June. 2010.

LIN L.; AHN H. W.; KIM S. J.; MOON. S. C.; KIM S. H.; NELSON G. Tooth-borne vs bone-borne rapid maxillary expanders in late adolescence. **Angle Orthodontist.,** v. 85, n. 2 p. 253-262, may. 2015.

MACHADO JÚNIOR A. J.; CRESPO A. N. Estudo cefalométrico de alterações induzidas por expansão lenta da maxila em adultos. **Revista Brasileira de Otorrinolaringologia,** Rio de Janeiro v. 72, n. 2, p. 166-172, março/abril. 2006.

MALKOÇ S.; İŞERI H.; DURMUS E. Semirapid Maxillary Expansion and Mandibular Symphyseal Distraction Osteogenesis in Adults: A Five-Year Follow-up Study. **Seminars in Orthodontics,** v. 18, n. 2, p. 152-161, June. 2012.

MURATA W. H.; SUZUKI C. B. O.; SUZUKI H. Expansão rápida da maxila assistida por minimplantes ortodônticos. **Ortodontia – Estado Atual da Arte.** P. 311-333. 2017.

N'GUYEN T.; GORSE F. C.; VACHER C. Anatomical modifications of the mid palatal suture during ageing: a radiographic study. **Surg radiol Anat.,** v. 29, n. 3, p. 253-259, abril. 2007**.**

N'GUYEN T.; AYRAL X.; VACHER C. Radiographic and microscopic anatomy of the mid-palatal suture in the elderly. **Surg Radiol Anat.**, v.30, n.1, p. 65-68, fev. 2008.

NORTHWAY W. M.; MEADE JR. J. B. Surgically assisted rapid maxillary expansion: A comparison of technique response, and stability. **The Angle Orthodontist.,** Lawrence, v. 64, n. 4, p. 309-317, august. 1997.

OLIVEIRA I. R. M.; GUIMARÃES M. A. C.; QUEIROZ K. L.; CURADO M. M. Marpe – relato de caso e passo a passo da técnica. **Ortodontia SPO,** São Paulo, v. 51, n. 3, p. 306-313, março. 2018.

PERIN, Maria Augusta Andrigo. **Expansão maxilar assistida por minimplante em pacientes adultos**. 2016. 29f. Monografia (especialização em ortodontia) Curso de Pós-Graduação em Ortodontia - Universidade Federal do Paraná, Curitiba, 2016.

PITHON G. M. A.; MOURA W.; NEVES L. S.; CHIQUETO K. Limites seguros para a expansão não cirúrgica da maxila em pacientes adultos. **Revista Clínica Ortod. Dental Press.** Maringá, v. 16, n. 4, p. 58-69, ago/set. 2017.

ROSSI R. R. P.; ARAÚJO M. T.; BOLOGNESE A. M. Expansão maxilar em adultos e adolescentes com maturação esquelética avançada. **Dental Press orthodontia e Ortopedia Facial,** Maringá, v. 14, n. 5, p. 43-52, set/out. 2009.

SILVA T. F.; SILVA A. F.; ANDRADE R. G. V.; SANTOS C. C. O. Non-surgical rapid maxillary expansion in adult patient: Report and review. **International Dental & Medical Journal of Advanced Research,** Karnataka, v. 1, n.1, p 1-3, dec. 2015.

STUART D. A.; WILTSHIRE W. A. Rapid Palatal Expansion in the Young Adult: Time for a Paradigm Shift? **Journal of the Canadian Dental Association.,** v. 69, n. 6, p. 374-377, June. 2003.