ERICA ALVES REZENDE VIDEIRA

Reabilitação interdisciplinar do arco superior com associação de técnicas – Implantodontia e Prótese Fixa

RELATO DE CASO CLÍNICO

ARAÇATUBA
2021

FACSETE – Faculdade Sete Lagoas

Monografia apresentada ao Curso de Especialização da Faculdade de Sete Lagoas, como requisito parcial para a conclusão do Curso de Especialização de Prótese Dentária, e obtenção do título de especialista.

Área de concentração: Prótese

Orientador: Prof. Dr. Rodrigo Sversut de Alexandre

ARAÇATUBA
2021

Videira, Erica Alves Rezende
Reabilitação interdisciplinar do arco superior com associação de técnicas – Implantodontia e Prótese RELATO DE CASO CLÍNICO

Orientador: Prof. Dr. Rodrigo Sversut de Alexandre
Monografia (especialização) – Faculdade de Tecnologia Sete Lagoas – 2021

1. Reabilitação
2. Coroas cerâmicas
3. Aumento da dimensão vertical de oclusão
4. Implantes

FACSETE – Faculdade de Sete Lagoas

Monografia intitulada “Reabilitação interdisciplinar do arco superior com associação de técnicas – Implantodontia e Prótese Fixa – Relato de Caso Clínico, de autoria da aluna Érica Alves Rezende Videira, aprovada pela banca examinadora constituída pelos seguintes professores:

_____

Prof. Dr. Rodrigo Sversut de Alexandre

Orientador

_____

Prof. Dra. Adriana Cristina Zavanelli

_____

Prof. Dr. José Vitor Quinelli Mazzaro

_____

Prof. Dr. Ricardo Alexandre Zavanelli

ARAÇATUBA

2021

“Nada é suficientemente bom.

Então vamos fazer o que é certo.

Dedicar o melhor dos nossos esforços para atingir o inatingível, desenvolver ao máximo os dons que Deus nos concedeu, e nunca parar de aprender”

Ludwig Van Beethoven

DEDICATÓRIA

A Deus, meu único e suficiente salvador.

A minha mãe por todo amor e valores passados. Ela, que me amou incondicionalmente e sempre me motivou. Seus bons exemplos me forjaram.

Aos meus professores, a quem tenho muita gratidão por toda dedicação e paixão com que transmitem seus conhecimentos e por não medirem esforços para nos fazer aprender. Em especial ao meu orientador Prof. Dr. Rodrigo Sversut de Alexandre pelo apoio e condução impecável desse caso clínico.

Aos meus pacientes. Por toda confiança e amizade.

Aos meus colegas do curso pelo apoio e companheirismo. Pela amizade que levarei sempre comigo.

RESUMO

Atualmente ainda temos muitos pacientes com necessidade de reabilitação oral complexa que exige planejamento integrado e multidisciplinar.

O objetivo deste trabalho é fazer um relato de caso clínico complexo de reabilitação total da maxila empregando implante e coroas totais sobre dentes.

Foram instalados implante do tipo hexágono externo nas regiões dos dentes 14, 15, 24,25 e 26.

Na região anterior foram colocadas coroas totais (sistema IPS e.Max PRESS – Ivoclar Vivadent).

A reabilitação interdisciplinar do arco superior com associação de técnicas – Implantodontia e Prótese Fixa foi conduzida com o objetivo de reestabelecer a altura correta da dimensão vertical e como consequência, devolver harmonia do sorriso tanto estética como funcionalmente.

Palavras – chave: reabilitação, implante, prótese fixa.

ABSTRACT

The objective of this paper was relate to this complex clinical case of full maxilla rehabilitation using implant and monolithic ceramics crowns.
External hexagon-type implants were installed in the regions of teeth 14, 15, 24, 25 and 26.
Full monolithics crowns were placed in the anterior region (IPS e.Max PRESS - Ivoclar Vivadent system).
The interdisciplinary full rehabilitation of the upper arch was conducted to restore the correct height of the vertical dimension and recovery aesthetic and functional dental facial-smile.

Keywords: rehabilitation, implant, fixed prosthesis.

LISTA DE ILUSTRAÇOES

1. Figura 1 – Foto Frontal.
2. Figura 2 – Foto Frontal Sorrindo.
3. Figura 3 – Foto Perfil.
4. Figura 4 – Paciente ocluindo evidenciando a diminuição da DVO.
5. Figura 5 – Vista inicial frontal do paciente ocluindo.
6. Figura 6 – Vista inicial da arcada inferior.
7. Figura 7 – Vista inicial da arcada superior.
8. Figura 8 – Arquivo digital obtido através do scaneamento.
9. Figura 9 – Rx panorâmico inicial.
10. Figura 10 - Enceramento digital para estudo e confecção de *mock up*.
11. Figura 11 – Foto dos preparos protéticos dos dentes anteriores.
12. Figura 12 – Foto do arquivo digital obtido através do scaneamento dos dentes preparados.
13. Figura 13 – Foto dos elementos protéticos finalizados.
14. Figura 14 – Foto dos elementos protéticos finalizados.
15. Figura 15 – Foto dos elementos protéticos finalizados.

16. Figura 16 – Foto dos elementos protéticos cimentados.
17. Figura 17 – Foto da prova das próteses sobre implante lado esquerdo.
18. Figura 18 – Foto da prova das próteses sobre implante lado direito.
19. Figura 19 – Instalação das próteses sobre implante lado direito.
20. Figura 20 – Instalação das próteses sobre implante lado esquerdo.
21. Figura 21 – Arco superior finalizado.
22. Figura 22 – Foto do sorriso final.
23. Figura 23 – Foto final do paciente reabilitado.

SUMÁRIO

1. INTRODUÇÃO
2. DESCRIÇÃO DO CASO CLÍNICO
3. CONSIDERAÇÕES FINAIS
4. REFERÊNCIAS BIBLIOGRÁFICAS

1. INTRODUÇÃO.

A busca pelo sorriso perfeito. É uma realidade atual. Os pacientes estão cada vez mais cientes das técnicas odontológicas, dos métodos e possibilidades. Fatores técnicos, de oclusão, fatores biológicos, e estruturais que envolvem todo um sistema estomatognático estão interligados para execução do tratamento reabilitador.

Quando um paciente procura um cirurgião dentista, sua principal exigência é obter um sorriso natural, sendo assim, o grande desafio da Odontologia é reestabelecer esse paciente estética e funcionalmente. Pacientes com problemas no sistema estomatognático podem ter função, fonética, conforto e saúde reestabelecidos, a partir, de um bom diagnostico e de um correto planejamento (CARVALHO et al., 2006; ALVES et al., 2016).

Muitas vezes são necessárias várias etapas para que uma reabilitação seja feita. Muita técnica e estudo, planejamento e conhecimento. O planejamento é feito através do estudo de informações coletadas sobre o caso. Através de fotos,

modelos de estudo, scaneamento intraoral, fotografias, enceramento digital para confecção de *mock up*.

Para que o resultado final atenda ao grau de complexidade e exigências estéticas de cada caso, uma interdisciplinaridade traz a possibilidade do aprendizado e execução compartilhados, oferecendo uma alternativa de tratamento mais simples, eficiente e prognosticável, que satisfaça as necessidades e anseios do paciente (GALLINA & VEIGAS, 2007; SESMA et al.,2014; NUSS et al., 2016).

A reabilitação de pacientes desdentados totais ou parciais pode ser feita com prótese total, parcial removível, parcial fixa nos dentes ou sobre implantes. Neste contexto, as reabilitações com implantes osseointegráveis vêm ganhando cada vez mais espaço por preservar a integridade das estruturas nobres intrabucais e atingir resultados satisfatórios, desde que bem indicadas e executadas corretamente (NEVES et al., 2006; HADDAD et al., 2008).

Após comprimento de todas essas etapas, o cirurgião dentista tem de fato meios e referências para enfim executar a reabilitação com uma maior previsibilidade de sucesso.

Diante do exposto, a seguir, faremos o relato de um caso clínico onde foi feita reabilitação interdisciplinar do arco superior com associação de técnicas – Implantodontia e Prótese Fixa, com o objetivo de reestabelecer a altura correta da dimensão vertical e como consequência devolver harmonia do sorriso tanto estética como funcionalmente.

2. DESCRIÇAO DO CASO CLÍNICO

O presente relato de caso clínico foi realizado a partir da coleta de informações sobre o paciente, análise de fotos, scaneamento, enceramento digital, confecção de modelos de estudo. Previamente, havia sido executado a cirurgia para instalação de quatro implantes na região dos pré-molares e molares. Foram levados em conta as expectativas estéticas, além das limitações biológicas do paciente.

Paciente JBS, 61 anos de idade, leucoderma, gênero masculino apresentou como queixa principal o desejo de recolocar seus dentes perdidos e consertar os anteriores que estavam desgastados e quebrados. Ao exame clínico constatou-se que sua queixa se dava pela perda de alguns elementos dentários na região de pré-molares e molares, desgastes e fraturas dos elementos dentários anteriores decorrentes de bruxismo.

Durante a primeira consulta foi solicitado ao paciente exames radiográficos para o total conhecimento da qualidade óssea na região edêntula e conseguinte planejamento cirúrgico. Também foi solicitado o scaneamento completo da boca, para estudo do caso e confecção de enceramento diagnóstico digital, assim como fotografias extra e intrabucais.



Fig. 1. Foto frontal



Fig. 2. Foto frontal sorrindo

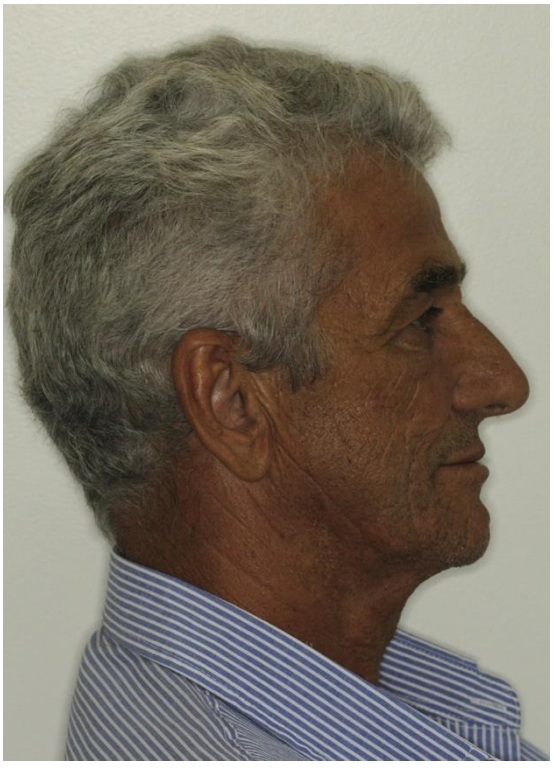

Fig. 3. Foto do perfil



Fig. 4. Paciente ocluindo evidenciando a diminuição DVO

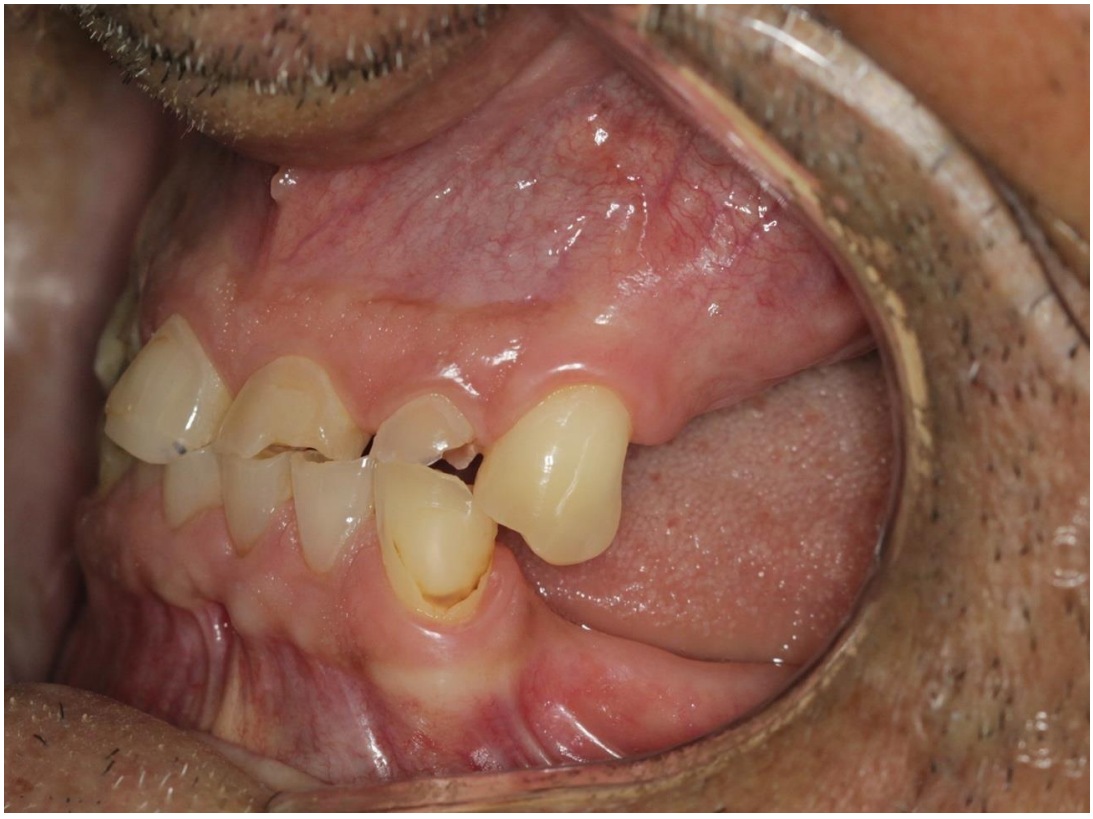



Fig. 5. Vista inicial frontal do paciente ocluindo



Fig. 6. Vista inicial da arcada inferior

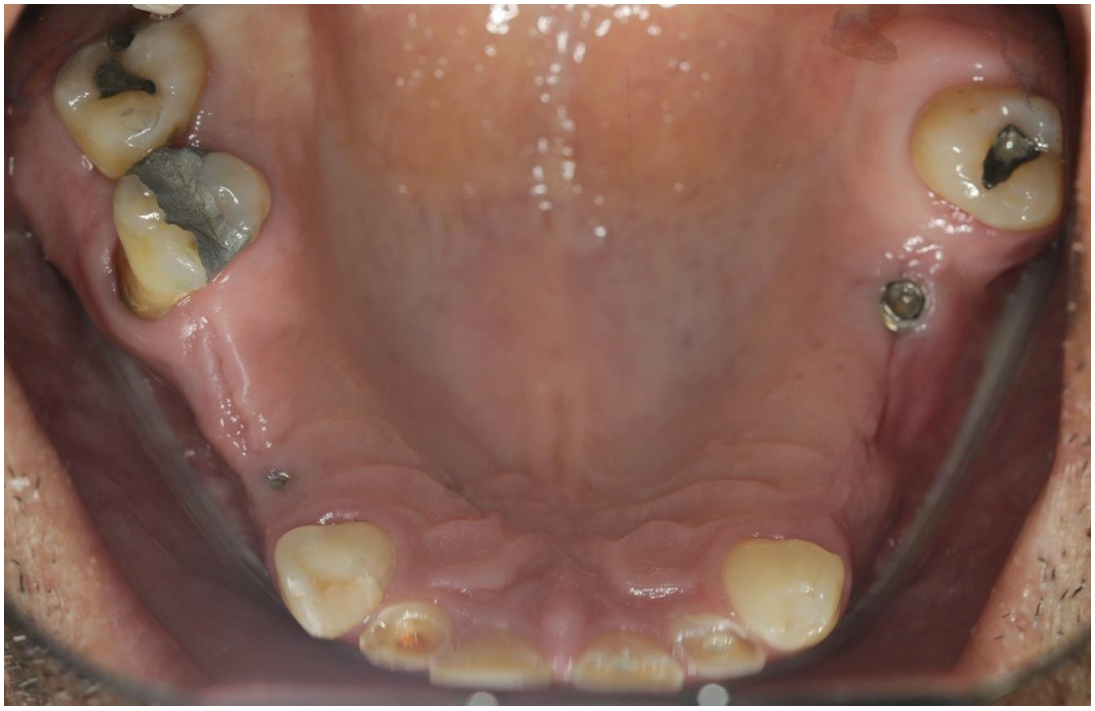

Fig. 7. Vista inicial da arcada superior



Fig. 8. Arquivo digital obtido através do scaneamento

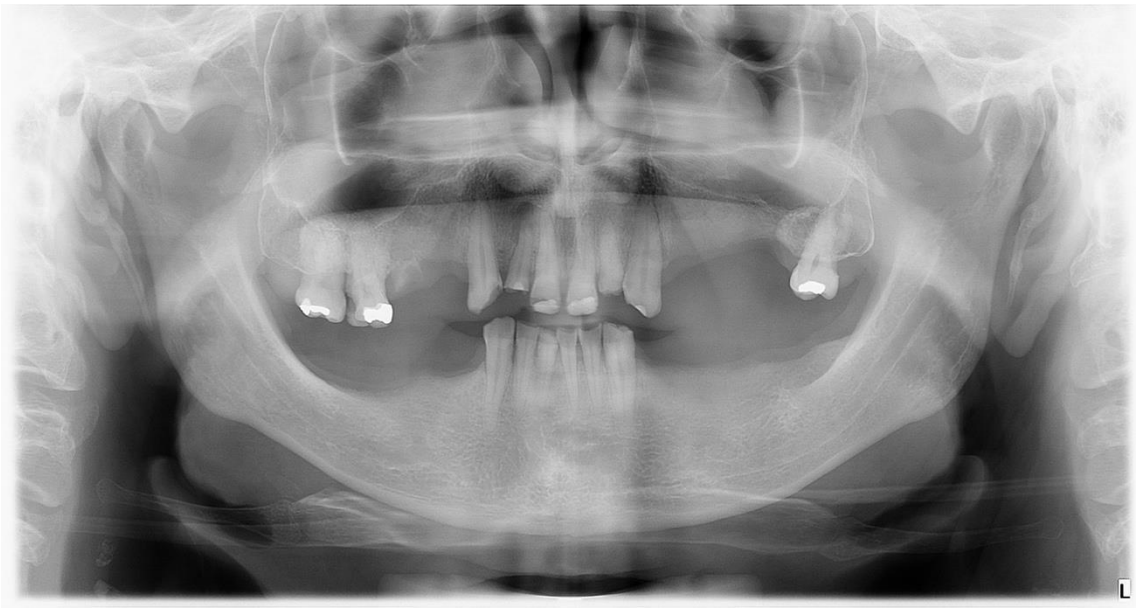

Fig. 9. Raio X panorâmico inicial

Mediante avaliação do exame radiográfico panorâmico foi constatado a necessidade de enxerto ósseo (BIOSS) para colocação de implantes na região dos dentes 24,25 e 26. Na região dos dentes 14 e 15 havia osso suficiente para colocação de implantes.

Na consulta seguinte com o enceramento diagnóstico em mãos, o modelo foi utilizado para explicar ao paciente o planejamento do tratamento, previsibilidade e custo.

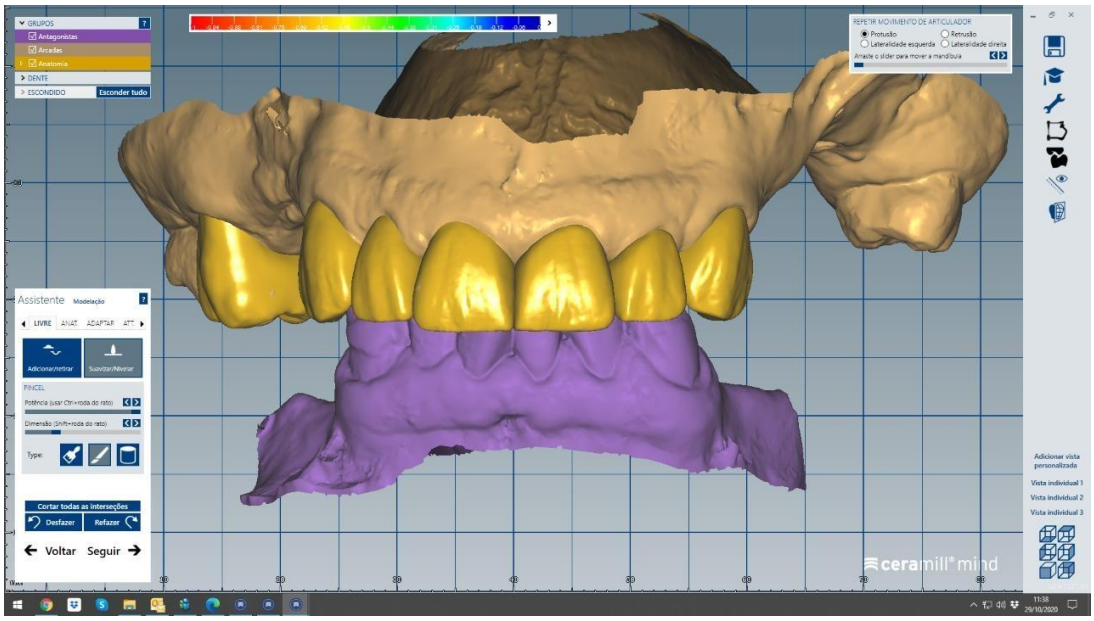

Fig. 10. Enceramento digital para estudo e confecção de *mock up*

Com a aprovação por parte do paciente iniciou-se a parte clínica. A primeira etapa foi relativa à parte cirúrgica, para instalação dos implantes.

Os implantes escolhidos foram do tipo hexágono externo (HE, Easy Grip - CONEXÃO). Após o período de osseointegração (cerca de 6 meses) foi feita reabertura dos implantes e colocação de cicatrizadores que ali permaneceram até a etapa protética.

Nos dentes 12, 21 e 22 houve a necessidade de tratamento endodôntico uma vez que praticamente estavam em comunicação com a polpa dentária. Após o tratamento endodôntico foram cimentados (U200 – 3M Espe) pinos de fibra de vidro (DC-1 Whitepost – FGM). Nessa mesma consulta foi feito o *mock u*p. Este feito

com resina bis-acrílica (Structur - VOCO cor- B1) a partir da obtenção de uma cópia negativa do modelo encerado e impresso. Foi feito o ajuste do mesmo com relação a altura e tamanho dos dentes. Mediante a aprovação por parte do paciente estética e funcional, foram iniciados os preparos protéticos para coroas full-veneers. Para os preparos foram utilizadas as seguintes pontas diamantadas (3216, 2135F, 3118 KG SORENSER), guias de desgaste (Zetalabor denso - ZHERMACK) feitos a partir do modelo impresso baseado no enceramento digital foram utilizados para a referência de desgaste nas vestibulares, proximais, incisais e palatina.



Fig. 11. Foto dos preparos protéticos dos dentes anteriores

Após o preparo finalizado, o paciente teve os provisórios instalados com resina bisacrilica (Structur -

VOCO cor- B1). Voltando na próxima sessão para a etapa de scaneamento.

O scaneamento tanto dos preparos para coroa dos dentes anteriores, como dos implantes na região dos pré-molares e molares, foi feito com o scanner (Carestream - CS3600), o conteúdo gerado, juntamente com o registro da oclusão (O-Bite – DMG) foi encaminhado para o laboratório para a confecção das peças protéticas.

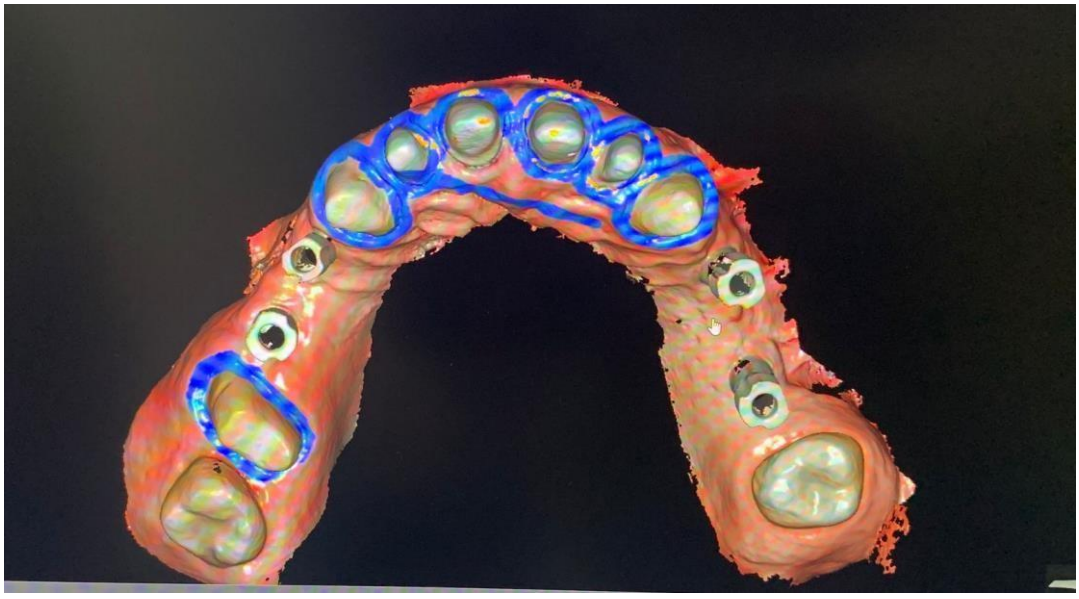

Fig. 12. Foto do arquivo digital obtido através do scaneamento dos dentes preparados

Após mais ou menos duas semanas, o paciente foi chamado para a prova das coroas. Onde foi xecado a adaptação marginal, cor, textura, tamanho e volume das

peças. Por meio da aprovação por parte do paciente as peças já foram cimentadas na mesma sessão.



Fig. 13. Foto dos elementos protéticos finalizados



Fig. 14. Foto dos elementos protéticos finalizados



Fig. 15. Foto dos elementos protéticos finalizados



Fig. 16. Foto dos elementos protéticos cimentados

O condicionamento da superfície interna das peças foi feito com ácido fluorídrico 10% (Condac – FGM) durante 30 segundo, após foi feito a lavagem com água pelo mesmo período de tempo e secagem com jato de ar, no segundo passo foi aplicado então ácido fosfórico 35% (Ultra-Etch – ULTRADENT) por 1 minuto, após lavagem de água pelo mesmo período de tempo e secagem com jato de ar foi aplicado silano (Silane-Primer – KERR). Nos elementos dentários foi aplicado com microbrush uma camada fina de adesivo universal (Prime & Bond Universal – DENTSPLY).

O cimento utilizado para cimentação das coroas totais, foi o cimento resinoso NX3 – Light Cure (KERR - cor transparente). Após assentamento das peças e remoção de excessos o cimento foi polimerizado durante 40 segundos por face. O fotopolimerizador utilizado foi o Valo (ULTRADENT). No procedimento reabilitador proposto, uma adequada cimentação torna-se fator fundamental para a longevidade do tratamento, de acordo com OZCAN et all. 2003; BLATZ et all. 2003.

Nesta mesma sessão as coroas sobre implante que estavam com a base em zircônia (ZIRCONZAHN), foram provadas e se adaptaram bem. Novamente as peças foram enviadas ao laboratório para a etapa de finalização das mesmas.



Fig. 17. Foto da prova das próteses sobre implante lado esquerdo

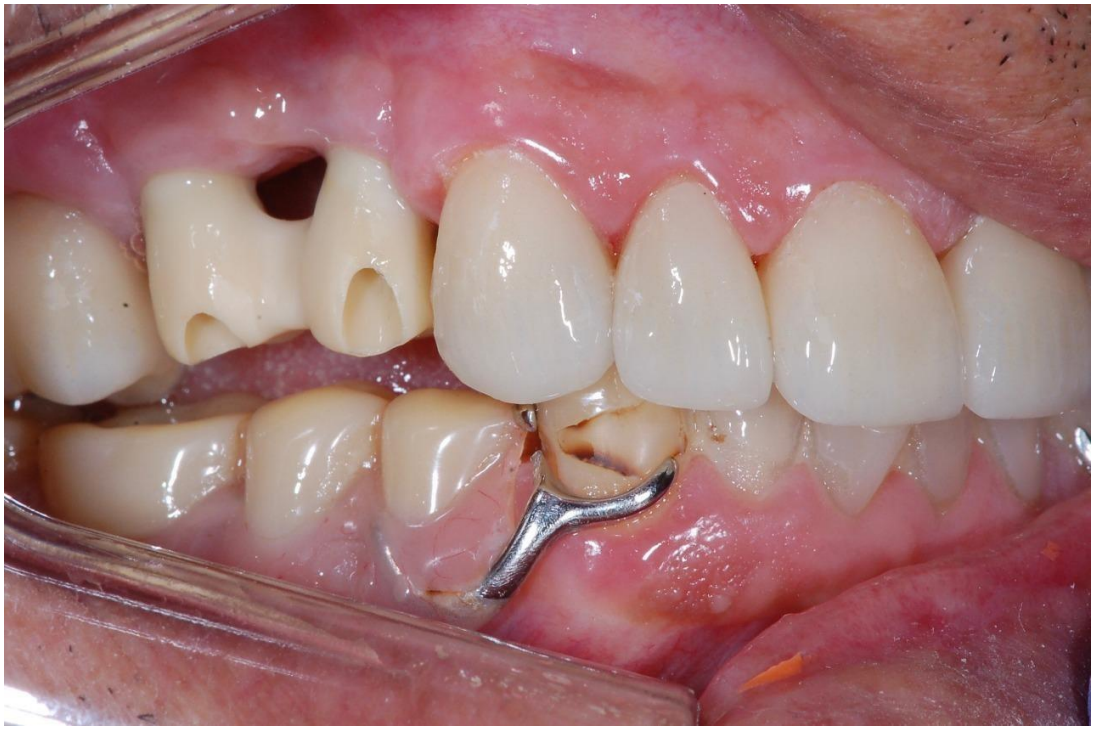

Fig. 18. Foto da prova das próteses sobre implante lado direito

Na consulta subsequente o trabalho retornou do ceramista, as peças foram provadas e instaladas.



Fig. 19. Instalação das próteses sobre implante lado direito



Fig. 20. Instalação das próteses sobre implante lado esquerdo

Finalizada a instalação de todas as peças, foi realizado o ajuste oclusal utilizando papel articular (Accu Film II – PARKELL). Foi solicitado ao paciente que realizasse os movimentos de lateralidade e protrusão para que os pontos de maior contato fossem observados e se necessário, ajustados. Finalmente o paciente pode ter o caso concluído, com o arco superior reabilitado estando satisfeito tanto no que cerne a estética como a função.



Fig. 21. Arco superior finalizado



Fig. 22. Foto do sorriso final



Fig. 23. Foto final do paciente reabilitado

3. CONSIDERAÇOES FINAIS

No que tange a reabilitação, não há dúvidas que é imprescindível a execução de um planejamento bem executado, onde as etapas são seguidas e bem elaboradas.

Para NUSS et all. (2016) a economia de tempo no trans e pós-operatório se consegue através de um planejamento rígido e bem detalhado, podendo-se dispensar um segundo estágio cirúrgico, como também procedimentos clínicos e laboratoriais adicionais.

O aprimoramento dos sistemas atuais, é capaz de fornecer ao cirurgião dentista inúmeras possibilidades de técnicas reabilitadoras. Sendo essas no âmbito cirúrgico, restaurador e protético.

A reabilitação estética e funcional inter-relacionando implante e prótese fixa, se mostrou excelente, tendo em vista o ótimo resultado estético e funcional apresentado após a conclusão do caso. Para o sucesso do caso foi determinante a correta indicação dos materiais instalados e técnica cirúrgica elaborada de forma exímia. Bem como, a eleição correta na escolha dos materiais restauradores e agentes para cimentação.

No caso relatado o paciente apresentava baixa autoestima em relação as ausências dentarias e desejo de realizar o tratamento nesse primeiro momento somente da arcada superior. Foi proposta uma reabilitação do arco inferior logo que possível com instalação de implantes nas áreas edêntulas e coroas fixas unitárias em porcelana nos dentes desgastados/fraturados, para total restabelecimento da função mastigatória e estética.

4. REFERÊNCIAS

ALVES, NV; SANTANA, TAT; LANDIM, EVF; TAVARES, GR; Reabilitação estética e funcional do sorriso: revisão de literatura. **Rev. Interfaces**. 2016; v.3, n.9, p.25-30.

BLATZ M, SADAN A, KERN M. Resin ceramic bonding: a review of the literature. J. Prosthet Dent. 2001;89 (3):268-74

CARVALHO, NB; GONÇALVES, SLMB; GUERRA, CMF; CARREIRO, AFP. Planejamento em implantodontia: uma visão contemporânea. **Rev. Cir. Traumatol. Buco-Maxilo-Fac.** 2006; v.6, n.4, p.17-22.

GALLINA, C; VIEGAS, VN. Overdentures e próteses fixas para reabilitação com implantes em maxila edêntula. **Rev. Odontol. Univ. Cidade SP 2007**; v.19, n.1, p61-67.

HADDAD, MF; PELLIZZER, EP; MAZARO, JVQ; VERRI, FR; FALCÓN-ANTENUCCI, RM. Conceitos básicos para a reabilitação oral por meio de implantes osseointegrados –

parte II: influência da inclinação e do tipo de conexão. **Rev. Odontol. Araçatuba** 2008; v.29, n.2, p.24-29.

NUSS, KCB; GOMES, FV; MATTIS, F; MAYER, L. Grau de confiabilidade na reprodução do planejamento virtual para o posicionamento final de implantes por meio de cirurgia guiada: relato de caso. **RFO**, Passo Fundo 2016; V.21, n.1, p.102-108.

OZCAN M, VALLITTU PK. Effect of surfacecondutioning methods pon the bond strength of lutining cement to ceramics. Dent Mater. 2003; 19:725-31.

PANASSOLO, RD. Planejamento em Implantodontia: Relato de caso clínico. Faculdade de Tecnologia de Sete Lagoas, 2017.

PAULO V. SOARES; LIVIA F. ZEOLA; PAOLA G. SOUZA; FABRICIA A. PEREIRA; GIOVANA A. MILITO; ALEXANDRE C. MACHADO. Reabilitação estética do sorriso com facetas cerâmicas reforçadas por dissilicato de lítio. Rev. Odontol Bras Central 2012; 21 (58).