FACULDADE CIODONTO

ROGÉRIO EDUARDO ALEXANDRINO COUTINHO

EFEITOS DA EXPANSÃO RÁPIDA DA MAXILA NO RESPIRADOR BUCAL: REVISÃO DE LITERATURA

BELO HORIZONTE

2019

FACULDADE CIODONTO

ROGÉRIO EDUARDO ALEXANDRINO COUTINHO

EFEITOS DA EXPANSÃO RÁPIDA DA MAXILA NO RESPIRADOR BUCAL: REVISÃO DE LITERATURA

Monografia apresentada ao curso de Especialização da Faculdade CIODONTO como requisito parcial para a conclusão do curso de especialização em Ortodontia.

Orientador: Eliane Maria Duarte de Carvalho

BELO HORIZONTE

2019

Coutinho, Rogério Eduardo A.

Efeitos da expansão rápida da maxila na respiração bucal: Revisão de Literatura / Rogério E. A. Coutinho. – 2019. 30 f

Orientador: Eliane Maria Duarte de Carvalho

Monografia (especialização) – Faculdade

CIODONTO, 2019.

DEDICATÓRIA

À Deus: Fonte eterna da vida e do saber. À minha família: Renata, esteio na minha vida; Eduardo e Carolina, filhos amados, presente de Deus. Amor e gratidão eterno.

FACULDADE CIODONTO

Monografia intitulada **“Efeitos da expansão rápida da maxila na respiração bucal: revisão de literatura”** de autoria do aluno Rogério Eduardo Alexandrino Coutinho, aprovada pela banca examinadora constituída pelos seguintes professores:

_____

Prof.

_____

Prof.

_____

Prof.

BELO HORIZONTE,.....

AGRADECIMENTOS

Professora Eliane Maria Duarte de Carvalho: Mestra, como poucos, meu muito obrigado pelo incentivo, apoio e carinho.

RESUMO

A má oclusão da mordida cruzada posterior é classificada como uma má oclusão transversal. Pode acometer dentes anteriores, posteriores ou uma combinação de ambas as etiologias. Pode também ocorrer em um dente isolado ou grupos de dentes. Muitas vezes, pode estar relacionada com algum tipo de alteração no padrão de respiração do paciente acometido por tal má oclusão. A expansão rápida maxilar constitui o tratamento ortodôntico preconizado na resolução das mordidas cruzadas posteriores de origem esquelética. Portanto, partindo se do pressuposto que, a obstrução das vias aéreas esteja relacionada com alterações na morfologia do complexo craniofacial, a realização de uma E.R.M., traria efeitos benéficos ao padrão respiratório de pacientes respiradores bucais. O presente estudo, teve como objetivo fazer um levantamento bibliográfico, avaliando os efeitos da ERM na respiração, através de estudos de amostragem. Concluiu-se com esta pesquisa que existe uma melhora efetiva da respiração nasal, em pacientes respiradores bucais, pós expansão rápida da maxila, devido a um aumento da largura da cavidade nasal na região anterior.

Palavras chave: Expansão rápida da maxila; respirador bucal; vias aéreas.

ABSTRACT

Malocclusion of posterior crossbite is classified as transverse malocclusion. It can affect anterior, posterior teeth or a combination of both etiologies. It can also occur in an isolated tooth or groups of teeth. Often, it may be related to some type of alteration in the breathing pattern of the patient affected by such malocclusion. Rapid maxillary expansion is the orthodontic treatment recommended in the resolution of posterior cross bites of skeletal origin. Therefore, assuming that airway obstruction is related to changes in the morphology of the craniofacial complex, the realization of an E.R.M. would bring beneficial effects to the respiratory pattern of mouth breathing patients. The present study aimed to make a bibliographic survey, evaluating the effects of MRE on respiration, through sampling studies. It was concluded with this research that there is an effective improvement of nasal breathing in mouth breathers, post rapid maxillary expansion, due to an increase of nasal cavity width in the anterior region.

Keywords: Rapid maxillary expansion; mouth breather; airways.

LISTA DE FIGURAS

FIGURA 1 PÁGINA 20

FIGURA 2 PÁGINA 24

LISTA DE ABREVIATURAS E SIGLAS

ERM	Expansão Rápida da Maxila
RNA	Resistência aérea nasal
RA/RAN	Rinometria acústica
ASTM	Área de secção transversal mínima
TCCB	Tomografia computadorizada Cone Beam

SUMÁRIO

1 INTRODUÇÃO 12

2 PROPOSIÇÃO 14

3 REVISÃO DA LITERATURA.....15

4 DISCUSSÃO 26

5 CONCLUSÃO 27

REFERÊNCIAS.....28

1 **INTRODUÇÃO**

A constrição maxilar constitui uma deformidade importante da região craniofacial, cujas primeiras observações datam da Antiguidade (THORNE,1960).

A abertura da sutura palatina mediana, também conhecida por disjunção palatina é a abertura da base esquelética maxilar através do uso de um aparelho de expansão rápida do maxilar. Desta forma, um tipo de desequilíbrio esquelético, conhecido como atresia maxilar bilateral pode ser tratado (HAAS, 1961).

No século XVIII, Fauchard (1728) publicou os primeiros trabalhos referentes a pacientes tratados com expansão maxilar utilizando diversos tipos rudimentares de aparelhos ortodônticos, entretanto, a primeira descrição de expansão ortopédica maxilar rápida é atribuída ao californiano Angell (1860) que, através de meios mecânicos, obteve um aumento transversal do maxilar. Este autor, utilizou um aparelho expansor, com um parafuso central, para ser ativado duas vezes ao dia pelo próprio paciente. Após cerca de duas semanas, constatou-se uma expansão da arcada dentária maxilar e o aparecimento de um diastema entre os incisivos centrais superiores, isto, devido à separação esquelética dos dois hemi maxilares.

O maxilar possui dez ossos que estão relacionados ao complexo craniofacial e que posem ser influenciados, direta ou indiretamente, por uma ERM. Estas relações incluem a mandíbula, a cavidade nasal, as estruturas faríngeas, a articulação têmporomandibular, o ouvido médio e os processos pterigoides do osso esfenoide. Reportam, na literatura, os benefícios diretos de uma ERM: correção da mordida cruzada, melhoria do apinhamento dentário, melhoria da respiração dentre outros SILVA FILHO et al. (1986).

O uso de ERM, com o intuito de aumentar a permeabilidade das vias aéreas nasais, foi referido por DERICHSWEILER (1953) e KORKHAUS (1960).

A distância entre as paredes laterais da cavidade nasal e o septo nasal, na deficiência transversal do maxilar, está muitas vezes, diminuída. Esta redução aumenta a resistência ao fluxo de ar nasal e causa dificuldades respiratórias, RAMIREZ et al. (2008).

A ERM tem sido referida na redução da resistência nasal para níveis compatíveis com os de um respirador nasal. Entretanto, também se evidencia a variabilidade de resposta individual e uma correlação pobre entre expansão e resistência da via aérea nasal. Este procedimento provavelmente reduz os valores de resistência nasal nos casos de obstrução, localizados ântero-inferiormente na cavidade nasal, embora tenham sido referidos benefícios nos casos de obstruções póstero superiores, MONINI et al. (2009).

Normalmente, os efeitos da ERM no fluxo das vias aéreas nasais são investigados através de rinomanometria ou RA, COMPRADRETTI et al. (2006).

Neely et al. (2007) acreditam que, ao expandir o osso maxilar, a respiração nasal pode ser induzida devido à evidência que os pacientes apresentam um ponto definido de resistência nasal, a partir do qual alteram a respiração nasal para a bucal e vice-versa.

A ERM é um método eficaz para aumentar a largura maxilar e está associada a um incremento significativo do volume nasal. A explicação comum para a ação da ERM na resistência nasal é baseada na separação lateral das paredes da cavidade nasal, que ocorre concomitante com a expansão do arco dentário, BABACAN et al (2006).

2 PROPOSIÇÃO

O propósito desse trabalho, é através de uma revisão de literatura, comprovar a efetividade da melhoria na respiração nasal, em pacientes pós expansão rápida da maxila.

3 REVISÃO DE LITERATURA

Rizzato (1998) avaliou a resistência nasal de uma amostra de 26 pacientes submetidos à disjunção maxilar. Os valores da resistência nasal foram avaliados por meio da rinomanometria ativa anterior, antes da disjunção maxilar, imediatamente após e 90 dias após o tratamento com administração de descongestionante nasal. Como resultado obteve redução significativa de 38,87% na resistência nasal média imediatamente após a disjunção maxilar, que se manteve estável após 90 dias de contenção. A diminuição na resistência nasal foi observada em 22 pacientes imediatamente após a disjunção maxilar e em 21 pacientes, 90 dias após o tratamento.

Paiva, Vigorito e Castro (2000) realizaram uma pesquisa durante a dentadura decídua/mista, em 25 pacientes dos sexos masculino e feminino, leucodermas, entre 05 e 10 anos de idade, portadores de atresia maxilar, com ou sem mordida cruzada posterior, uni ou bilateral, que se submeteram a expansão rápida da maxila, utilizando o aparelho tipo Biederman modificado. Utilizando a rinomanometria e a nasofibroendoscopia, buscaram comparar o espaço livre da nasofaringe, a condutância respiratória nasal total e a frequência respiratória destes pacientes, antes e após a expansão rápida da maxila, aplicando o teste de correlação entre estas variáveis. Após a análise estatística e a interpretação dos resultados obtidos, os autores verificaram que houve um aumento, estatisticamente significante, da porcentagem do espaço livre da nasofaringe. O mesmo não aconteceu com a condutância respiratória nasal total que não apresentou aumento, estatisticamente significante, enquanto que na frequência respiratória os autores encontraram uma diminuição, estatisticamente significante. Ao aplicarem o teste da correlação entre o aumento da porcentagem do espaço livre da nasofaringe, do valor da condutância respiratória nasal total e da diminuição da frequência respiratória, após a expansão rápida da maxila, os autores não encontraram correlação entre estas alterações. Ou seja, os autores concluíram que na interpretação dos resultados e na análise estatística não houve aumento significativo da

expansão da área nasofaríngea na fase pós-expansão em relação a fase pré-expansão rápida da maxila.

Bicakci et al., em 2005, avaliaram através de rinometria acústica, os efeitos da ERM na área de menor secção transversal nasal, obtendo a RAN dos pacientes. Os autores estudaram 29 pacientes de acordo com a maturação esquelética individual e dividiram em dois grupos. O grupo 1 era composto por 16 pacientes tratados precocemente, onde a média de idade era de 11 anos, e o grupo 2 era composto por 13 pacientes com faixa etária média de 13 anos. Os registros da rinometria acústica foram obtidos antes do tratamento, após expansão e após 3 meses do período de contenção. Foi observado um aumento da menor área de secção transversal nasal: nos pacientes do grupo 1 foi em média 0,34mm, enquanto que o aumento no grupo 2 foi de 0,19mm em média. Esta diferença existente entre os grupos não foi estatisticamente significativa, portanto, aos autores concluíram que a ERM aumenta a área mínima de secção transversal nasal em todos os pacientes.

Tecco et al. (2005), estudaram em 55 crianças com obstrução nasal, os efeitos da ERM no espaço nasofaríngeo. Realizaram radiografias póstero-anteriores, antes e seis meses após o procedimento. Concluíram que o espaço nasofaríngeo do grupo submetido à expansão rápida aumentou significativamente quando comparado com o grupo controle. Neste estudo, constatou-se, após ERM, a abertura da sutura palatina média, aumento da largura do osso nasal e lateralização dos cornetos em relação ao septo. Pensaram ter ocorrido compensação (por edema) da mucosa dos cornetos inferiores, impossibilitando a avaliação real da área de secção transversal. A respiração, relacionada com a diminuição da resistência nasal, melhorou, embora não houvesse uma diferença significativa na área de secção transversal mínima da válvula nasal ou cornetos inferiores.

Cappellette et al. (2006) realizaram um estudo na Disciplina de Otorrinolaringologia Pediátrica da Escola Paulista de Medicina - UNIFESP, com o objetivo de verificar o comportamento da disjunção maxilar e sua influência na cavidade nasal em crianças de 7 a 8 anos de idade submetidas à rinometria acústica. Foram avaliadas 20 crianças respiradoras bucais, portadoras de atresia maxilar diagnosticada clinicamente e submetidas à avaliação objetiva

da cavidade nasal pré-disjunção maxilar e pós-disjunção maxilar por meio de rinometria acústica, analisando-se os resultados das áreas transversais mínimas (MCA1 e MCA2) e volumes nasais (VOL1 e VOL2). Os resultados de MCA1 e MCA2 pré-disjunção maxilar apresentaram-se menores que os valores de MCA1 e MCA2 pós-disjunção maxilar do lado esquerdo; à direita, a MCA1 pré-disjunção maxilar mostrou-se menor que a MCA1 pós-disjunção maxilar, aumentos estes estatisticamente significantes, já os VOL1 e VOL2 pré-disjunção foram menores que o VOL1 e VOL2 pós-disjunção maxilar em ambos os lados, ou seja, os resultados desta diferença foram estatisticamente significantes. Concluíram que a rinometria acústica é um método objetivo para avaliar a variação da cavidade nasal. A disjunção maxilar promove um aumento significante da área e volume da cavidade nasal.

Ceroni (2006) utilizou em seu estudo, rinometria acústica e radiografias póstero-anteriores, antes, logo após e um ano após ERM. O trabalho foi realizado em crianças com média de faixa etária de 8 anos, respiradoras bucais, com atresia de maxila, sem histórico de doenças alérgicas e bom posicionamento de septo. O autor concluiu que a ERM foi efetiva para correção de atresias maxilares e para obtenção de um significativo aumento de volume e largura da cavidade nasal e diâmetro transversal da maxila.

Compadretti et al. (2006), examinaram em seus estudos, por meios de rinomanometria e rinometria acústica e cefalometria, os efeitos nasais da expansão rápida da maxila em um grupo de 27 crianças, com idade entre 5 a 13 anos. Elas foram submetidas à expansão rápida da maxila e, posteriormente, avaliadas por rinomanometria e rinometria acústica. Todas as medidas foram comparadas com um grupo controle não tratado. Em relação a rinometria acústica, houve uma redução significante na resistência da via respiratória nasal, após o tratamento ortodôntico. Também, foi encontrado um aumento transversal significativo no volume total nasal, após a expansão. A largura da cavidade nasal e a distância interzigomática tiveram um aumento médio significante após o tratamento com ERM. Assim, os autores concluíram que a expansão rápida da maxila é um procedimento que alarga as cavidades nasais em relação a um grupo controle não tratado e que a melhora registrada

na respiração nasal após ERM, é uma consequência do aumento das cavidades nasais.

Doruk et al. em 2007, utilizando a rinometria acústica para analisar a RAN em pacientes submetidos à ERM. A amostra compreendia 22 crianças com média de idade de 9 anos, que possuíam atresia maxilar tratados por ERM. A RAN foi mensurada antes e após a expansão e também no final do período de retenção da expansão. O registro da rinometria acústica foi feito para cada paciente com e sem o uso de descongestionante nasal. Os resultados obtidos demonstraram uma redução média de 0,024cm H20/L/m da RAN, porém os autores ressaltam que estes achados não são suficientes para se indicar a ERM com o propósito de melhorar a RAN, visto que este estudo apresenta um pequeno número amostral, ausência de grupo controle e curto período de acompanhamento.

Ramires, Maia e Barone (2008) verificaram que a deficiência transversal da maxila é uma anomalia dentofacial relacionada à diminuição do diâmetro do arco maxilar. Este tipo de deformidade está muitas vezes associado a deficiência respiratória nasal, sendo um importante fator etiopatogênico. O tratamento desta atresia pode ser realizado através da Expansão Rápida da Maxila ou Expansão Rápida da Maxila Cirurgicamente Assistida, ficando na dependência da idade do paciente. Ambos os procedimentos levarão a mudanças na estrutura craniofacial, especialmente na cavidade nasal. Os autores, através de uma revisão de literatura relataram a relação existente entre a expansão maxilar, cavidade nasal e resistência aérea nasal. Verificaram que tanto a Expansão Rápida da Maxila quanto a Expansão Rápida da Maxila Cirurgicamente Assistida levam a mudanças dentofaciais, especialmente sobre a cavidade nasal, causando um aumento da largura nasal, o que pode levar à diminuição da Resistência Aérea Nasal. Concluíram que através dos estudos cefalométricos ântero-posteriores, fica evidente o aumento da largura da cavidade nasal após expansão maxilar.

Vidotti e Trindade (2008) analisaram os achados da literatura acerca das repercussões da expansão rápida da maxila (ERM) sobre a permeabilidade nasal, pela rinomanometria, que avalia a resistência oferecida pela cavidade nasal à passagem do fluxo aéreo, e pela rinometria acústica, que mede as

áreas seccionais e os volumes de diferentes segmentos da cavidade nasal. Estudos que utilizaram a rinomanometria evidenciaram que a ERM determina uma diminuição significativa da resistência nasal, assim como o aumento da área de secção transversa mínima nasal (ASTM) em parcela significativa de pacientes. Estudos com rinometria acústica mostraram que a ERM determina, adicionalmente, um aumento significativo do volume da cavidade nasal anterior. Entretanto, é consenso que a ERM não se justifica, por si, como forma de induzir um padrão nasal de respiração em respiradores bucais habituais, apesar dos benefícios trazidos pela ERM em termos de permeabilidade nasal.

Moreira (2009) realizou um estudo que teve como objetivo avaliar e comparar, através de tomografia computadorizada cone beam (TCCB), os efeitos imediatos da expansão rápida da maxila sobre as dimensões das vias aéreas superiores (cavidade nasal, nasofaringe e orofaringe) em indivíduos tratados com aparelhos expansores tipo Haas e tipo Hyrax. A amostra foi constituída de 31 pacientes com atresia maxilar, sendo o Grupo 1 (Haas) composto por 16 indivíduos (11 meninas e 5 meninos) e o Grupo 2 (Hyrax), por 15 indivíduos (9 meninas e 6 meninos), ambos os grupos com idades cronológica e esquelética semelhantes. Os exames tomográficos foram realizados em dois momentos: antes da expansão rápida da maxila (T1) e imediatamente após (T2). A autora concluiu que os efeitos do tratamento se manifestaram por aumentos verticais e transversos da cavidade nasal, sendo os maiores ganhos observados na porção anterior-inferior, e por aumentos sagitais do espaço nasofaríngeo, assim como sua área de secção transversa. Não foram observadas mudanças significativas nas dimensões da orofaringe. O expansor tipo Hyrax exerceu maiores efeitos transversos sobre a cavidade nasal e maiores efeitos sagitais sobre a nasofaringe (figura 1).

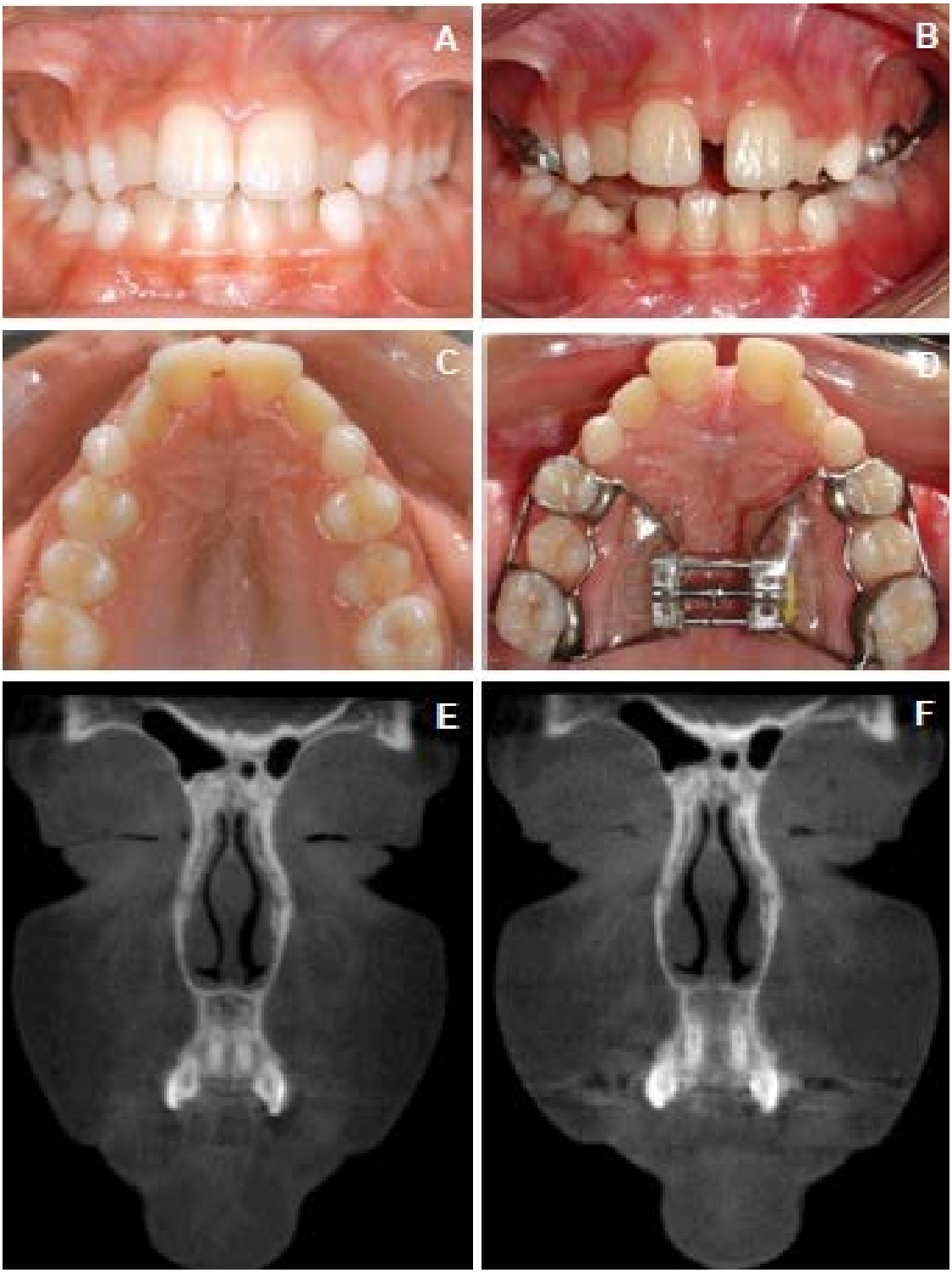

Figura 1 – Paciente do Grupo Haas antes da ERM (A, C e E) e imediatamente após (B, D e F), apresentando os efeitos esqueléticos do tratamento (diastema interincisivo, correção da atresia maxilar e aumento na largura nasal).
FONTE: Dados da pesquisa – PUCRS, 2009.

Vicente (2010) realizou uma tese de mestrado, na universidade de Coimbra, associando a melhora do respirador bucal frente ao tratamento ortodôntico. Várias são as características deste paciente incluindo o padrão de respiração ou obstrução nasofaríngea e aumento do risco de otite média. De acordo com estes pressupostos acredita-se que a obstrução das vias aéreas esteja relacionada com alterações na morfologia do complexo craniofacial, ou seja, que exista uma relação estreita entre forma e função. A expansão maxilar constitui o tratamento ortodôntico adequado na resolução das mordidas cruzadas posteriores. Para avaliar os efeitos da expansão maxilar rápida (EMR) no padrão respiratório, é efetuada a análise da resistência aérea nasal ao nível da válvula nasal, através de rinomanometria ou rinometria acústica (AR). O objetivo do trabalho foi efetuar uma revisão bibliográfica, abordando diferentes pontos de vista e estudos associados. Concluiu que várias tentativas têm sido efetuadas, no sentido de estabelecer relações causa efeito entre a obstrução nasal, morfologia craniofacial e características oclusais, contudo, até ao presente, estes esforços revelaram-se insuficientes. Do ponto de vista ortodôntico a expansão maxilar constitui o tratamento adequado. De qualquer forma, embora este procedimento tenha por finalidade a correção da má oclusão transversal, e não seja indicado com propósitos respiratórios, é de esperar a melhoria da função respiratória. No que diz respeito à mudança do padrão de respiração bucal para nasal, não é possível obter conclusões inequívocas.

Zhao et al. (2010), com o objetivo de realizarem um estudo, através de tomografias computadorizadas cone-beam, compararam as mudanças que ocorriam no volume da orofaringe nos pacientes em crescimento com constrição maxilar tratados por expansão rápida palatina (ERP) com pacientes, de mesma idade, tratados apenas com ortodontia convencional, sem expansão. O grupo controle era composto de 24 pacientes (idade média de 12,8+-1,88 anos) com constrição maxilar tratados com expansores do tipo Hyrax e o segundo grupo era composto por 24 pacientes pareados por idade e sexo (idade média de 12,8+-1,85 anos) que estavam iniciando o tratamento ortodôntico regular. Tomografias computadorizadas foram realizadas no início e durante o tratamento medindo o volume, o comprimento e a área transversal mínima da via aérea orofaríngea. Os dois grupos foram então comparados. Os autores concluíram que: o volume da via aérea orofaríngea (volume de vias

aéreas retropalatal) em indivíduos em crescimento com constrição maxilar (mordida cruzada posterior unilateral ou bilateral) é significativamente menor do que em indivíduos sem constrição. Não houve evidência para apoiar a hipótese de que o tratamento com ERP aumentaria o volume da via aérea orofaríngea, apesar do aumento da largura intermolar após o tratamento com EPR.

Carceles et al. (2013), com o objetivo de relatar a relação existente entre a expansão maxilar, o alargamento da cavidade nasal, bem como as alterações na resistência aérea nasal e no fluxo aéreo, através de uma revisão de literatura, concluiram que a Expansão Rápida de Maxila (ERM) pode ter indicação ortodôntica e ortopédica precisa. Podemos afirmar que ocorre um aumento da largura da cavidade nasal após a expansão maxilar, bem como uma diminuição na resistência nasal e até mesmo aumento do fluxo aéreo. Porém, quando relacionada com o padrão respiratório, mesmo levando em conta o relato dos autores de tais melhoras, não podemos afirmar que a ERM teria indicação precisa para melhorar este padrão respiratório. A existência, ou não de obstrução nasal, pode estar relacionada com outras estruturas anatômicas, que não estariam sendo relacionada ou mesmo influenciadas pela ERM. Vale ressaltar que os autores avaliaram o padrão respiratório nos seguintes tópicos: -Alterações na forma e tamanho da cavidade nasal, - Alterações na resistência aérea nasal e padrão respiratório, - Melhora subjetiva da respiração nasal, -Alterações no fluxo aéreo nasal. Alterações na forma e tamanho da cavidade nasal - existe um aumento da largura da cavidade nasal imediatamente após expansão maxilar, particularmente do assoalho nasal, próximo à sutura palatina mediana. A melhora da respiração nasal depende da severidade do estreitamento da cavidade nasal antes do início da expansão maxilar; Alterações na resistência aérea nasal e padrão respiratório é o aumento da permeabilidade nasal em pacientes submetidos à disjunção maxilar, quando avaliados durante máximo esforço respiratório. Os autores consideraram grande o número de pacientes que não mostraram redução na resistência nasal, atribuindo o fato a uma alta variabilidade individual à resposta à disjunção maxilar. Melhora subjetiva da respiração nasal, em um estudo retrospectivo, com 240 pacientes de 6 a 29 anos, através de análise subjetiva com o uso de questionários e acompanhamento dos casos, Timms, em 1984

concluiu que a ERM é um procedimento simples para a melhora dos casos de estreitamento da cavidade nasal e que causa melhora subjetiva da respiração nasal. Alterações no fluxo aéreo nasal o fluxo aéreo nasal aumentou após a expansão rápida de maxila que em sua prática clínica obteve diferenças na respiração nasal, sendo a melhora uma indicação de que houve ampliação da cavidade nasal e aumento do volume de ar a cada inalação.

Barreto e Coutinho (2016), com o objetivo de avaliar o efeito da expansão rápida da maxila na respiração, concluíram que com base na literatura consultada, a ERM é um procedimento eficaz e bem aceito na literatura no que diz respeito aos efeitos esqueléticos e dentários. Frequentemente, foi relatado de forma positiva com relação ao aumento do espaço bucofaríngeo e nasofaríngeo, consequentemente, reduzindo a resistência nasal. Entretanto, a mudança de padrão respiratório de bucal para nasal, não está necessariamente atrelado apenas aos efeitos esqueléticos da ERM. Dessa forma, devem ser desenvolvidos estudos com equipes formadas por profissionais qualificados e capacitados, tais como Ortodontistas, Otorrinolaringologistas e Fonoaudiólogos, para um diagnóstico e tratamento de distúrbios esqueléticos e respiratórios. Como existem poucos estudos de alto nível metodológico sobre o impacto da ERM sobre a respiração, incluindo revisões sistemáticas e meta-análises sobre o assunto, a indicação da ERM para obtenção de melhora exclusivamente respiratória ainda requer estudos mais específicos, incluindo ensaios clínicos randomizados com amostra criteriosa e análise estatística adequada.

Mastromauro (2017) relatou que Pesquisadores do Departamento de Otorrinolaringologia e Cirurgia de Cabeça e Pescoço da Universidade Federal de São Paulo (UNIFESP) concluíram em um estudo que a expansão rápida da maxila promove uma ampliação significativa de todas as estruturas do complexo nasomaxilar (cavidade nasal, orofaringe, seios maxilares direito e esquerdo), melhorando o padrão respiratório em respiradores bucais em crescimento. Os resultados revelaram que no grupo experimental houve um aumento significativo no tamanho das estruturas de interesse em comparação com o grupo controle, tanto no geral quanto nas regiões específicas (figura 2).

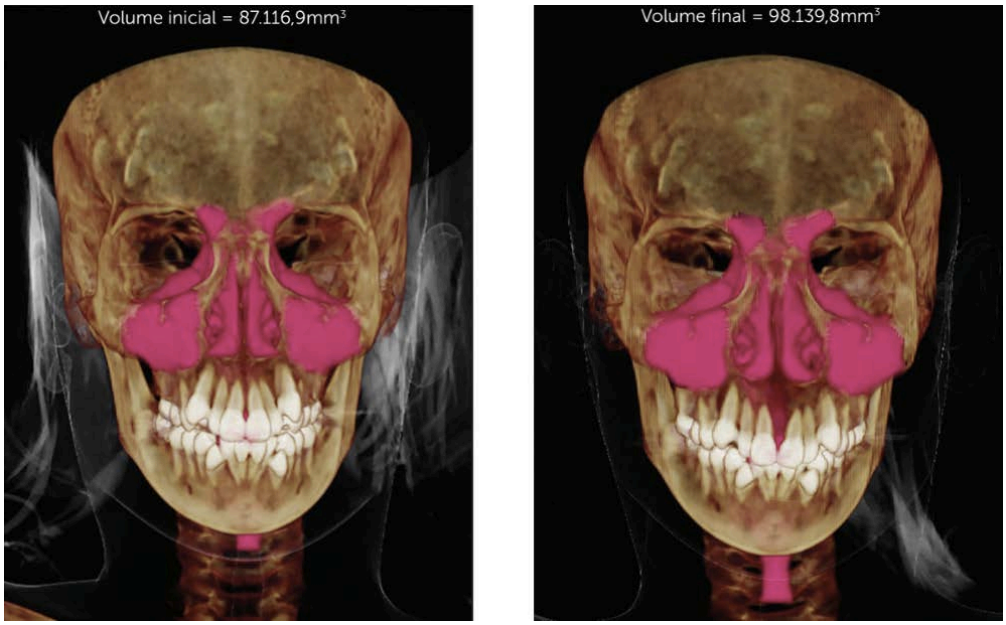

Figura 2 - Ampliação significativa de todas as estruturas do complexo nasomaxilar (cavidade nasal, orofaringe, seios maxilares direito e esquerdo) após ERM.

FONTE: Mastromauro (2017).

O estudo de intervenção, prospectivo e controlado envolveu 38 pacientes respiradores bucais, independentemente da má oclusão ou raça, portadores de constrição maxilar. O objetivo era investigar o impacto da expansão rápida da maxila sobre o volume do complexo nasomaxilar, utilizando tomografia computadorizada associada a um programa de manipulação de imagens. Para o grupo experimental, foram selecionados 23 pacientes, sendo 11 (47,8%) meninos e 12 (52,2%) meninas, com média de idade de 9,6 anos (variando de 6,4 a 14,2 anos); e 15 pacientes para o grupo controle, sendo 9 (60%) meninos e 6 (40%) meninas, com média de idade de 10,5 anos (variando de 8,0 a 13,6 anos). Todos os pacientes realizaram exames de tomografia computadorizada (TC), de acordo com protocolo padronizado: TC inicial e TC após três meses do período de contenção. Os pacientes do grupo experimental foram tratados com expansão rápida da maxila usando um expansor Hyrax para a correção da deficiência transversal. As imagens tomográficas para avaliação volumétrica total e parcial do complexo nasomaxilar foram manipuladas no programa Dolphin®. A deficiência transversal da maxila associada a problemas respiratórios é uma condição frequentemente observada na Ortodontia e na

Otorrinolaringologia. O estudo levanta a discussão acerca desse tipo de má oclusão, que merece uma atenção especial por parte dos ortodontistas, otorrinolaringologistas e alergistas, uma vez que as suas causas e os sintomas são claramente relativos a essas três especialidades.

4 DISCUSSÃO

Rizzato (1998) concluiu haver redução significativa na resistência nasal, após ERM, em 21 pacientes, 90 dias pós tratamento. Tecco et al. (2005) também relacionaram uma diminuição da resistência nasal, pós ERM, porém Carcelles et al. (2013) encontraram na sua pesquisa um grande número de pacientes que não mostraram redução na resistência nasal, atribuindo a este fato a variabilidade individual à resposta à ERM.

Vigorito e Castro (2000) concluíram haver um aumento significante do espaço livre da nasofaringe, porém a condutância respiratória nasal não apresentou aumento e, na frequência respiratória houve uma diminuição.

Bicakci et al. (2005) concluíram que a ERM aumenta a área mínima de secção transversal nasal em todos os pacientes. Tecco et al (2005), ao contrário dos autores acima, concluíram não haver ganho na área de secção transversal da válvula nasal.

Cappelletti (2006); Ceroni (2006); Ramirez, Maia e Barone (2008); Mastromauro (2017) também concluíram que a ERM promove um aumento da área e volume da cavidade nasal. Compadretti (2006); Moreira (2009); Zhao et al. (2010) também concordam no aumento da secção transversa da nasofaringe, porém, não há mudanças nas dimensões da orofaringe.

Doruk et al. (2007) encontraram uma redução média da RAN após ERM em 22 pacientes, porém, os autores acham que os dados não são suficientes para esta conclusão devido a amostra usada ser pequena.

Vidotti e Trindade (2008); Vicente (2010) embora tenham encontrado um aumento do volume da cavidade nasal anterior, acham que a ERM não se justifica como forma de induzir um padrão nasal de respiração em respiradores bucais. Barreto e Coutinho (2016) concluíram que existem poucos estudos de auto nível metodológico sobre o impacto da ERM sobre a respiração indicando a ERM exclusivamente para a correção das mordidas cruzadas.

5 CONCLUSÃO

Com base na maioria dos autores citados nesta pesquisa concluiu-se que existe uma melhora efetiva da respiração nasal, em pacientes respiradores bucais, pós expansão rápida da maxila, devido a um aumento da largura da cavidade nasal na região anterior.

REFERÊNCIAS BIBLIOGRÁFICAS

ANGELL EH. Treatment of irregularity of the permanente or adult teeth. The Dental Cosmos, v.1, p. 540-4, 1860.

BABACAN H, SOKUCU O, DORUK C, AY S. Rapid maxillary expansion and surgically assisted maxillary expansion effects on nasal volume. Angle Orthod, v. 76, n. 1, p. 66-71, 2006.

BARRETO SYN, COUTINHO TCL. Expansão rápida da maxila e seu efeito na respiração: revisão de literatura. REVISTA FLUMINENSE DE ODONTOLOGIA – ANO XXII – No 45 – Janeiro /Junho 2016.

CAPPELLETTE MJR ET AL. Rinometria acústica em crianças submetidas à disjunção maxilar. R Dental Press Ortodon Ortop Facial. Maringá, v.11, n.2, p. 84-92, mar./abril 2006.

CARCELES JMA ET AL. Expansão rápida da maxila e as alterações anatômicas da cavidade nasal e do padrão respiratório. Revista Eletrônica da Faculdade de Odontologia da FMU, volume 2, número 3. 2013.

CERONI CG. Acoustic rhinometric measurements on children undergoing rapid maxillary expansion. Int J Pediatr Otorhinolaryngol, v. 70, p. 27-34,2006..

COMPADRETTI, G. C.; TASCA, I.; BONETTI, G. A. Nasal airway measurements in children treated by rapid maxilary expansion. American Journal of Rhinology Providence, v. 20, n. 4, p. 385 – 93; 2006.

DERICHSWEILER H (1953) "La disjunctions de la suture mediane." Trans Eur Orthod Soc v. 29, p. 257, 1953.

FAUCHARD P. Le Chirurgien dentiste ou Traité des dents. Paris: Mariette, vol I: 309-330, et vol. II: 85-111,1728.

HAAS AJ. Rapid expansion of the maxillary dental arch and nasal cavity by opening the midpalatal suture. Angle Orthod v.31, n.2, p. 73-90, 1961.

KORKHAUS G. Jaw widening with active appliances in cases of mouth breathing. Am J Orthod. v. 46, n. 3, p.187-206, 1960.

MASTROMAURO R. Expansão rápida da maxila melhora padrão respiratório em respiradores bucais. https://www.dentalpress.com.br/portal/expansao-rapida-da-maxila-respiradores-bucais/. 2017.

MONINI, S. Rapid maxillary expansion for the treatment of nasal obstruction in children younger than 12 years. Arch. otolaryngol. head neck surg. v. 135, n. 1, p. 22-27; Jan. 2009.

MOREIRA AM. Alterações dimensionais produzidas nas vias aéreas superiores após expansão rápida da maxila: avaliação por tomografia computadorizada cone beam. Faculdade de Odontologia da Pontifícia Universidade Católica do Rio Grande do Sul. Mestrado, área de concentração em Ortodontia e Ortopedia Facial.2009.

NEELY WW, EDGIN WA, GONZALES DA. A review of the effects of expansion of the nasal base on nasal airflow and resistance. J Oral Maxilo Surg v. 65, p. 1174-79, 2007.

PAIVA JB, VIGORITO JW, CASTRO TABBA. Estudo rinomanométrico da cavidade nasal em pacientes submetidos a expansão rápida da maxila. Ortodontia, v. 33, p. 36-42, 2000.

RAMIRES, T.; MAIA, R. A.; BARONI JR. Alterações da cavidade nasal e do padrão respiratório após expansão da maxila. **Rev. Bras. Otorrinolaringol.** V. 74, n. 5, p.763-769, set./out. 2008.

RIZZATO SD. Avaliação do efeito da expansão rápida da maxila na resistência nasal por rinomanometria ativa anterior em criança. Ortodon Gauch v.2, p.79-93, 1998.

SILVA FILHO OG, ALVES RM, CAPELOZZA L. Alterações cefalométricas ocorridas na dentadura mista após o uso de expansor fixo tipo quadrihélice. Revista, n.19, p. 22-33, 1986.

TECCO S, FESTA F, TETE S, LONGHI V, D'ATTÍLIO M. Changes in head posture after rapid maxillary expansion in mouth breathing girls: a controlled study. Angle Orthod, v.75, n.2, p.171-6, 2005.

THORNE NAH. Expansion of the maxilla. Spreading the mid palatal suture: measuring the widening of the apical base and the nasal cavity on serial roentgenograms. Am J Orthod, v.46, p.626, 1960.

VICENTE CAN. Efeitos do tratamento ortodôntico no respirador bucal. Faculdade de Medicina da Universidade de Coimbra DMDCMF - MESTRADO INTEGRADO EM MEDICINA DENTÁRIA. 2010.

VIDOTTI BA,TRINDADE IEK. Os efeitos da expansão rápida da maxila sobre a permeabilidade nasal avaliados por rinomanometria e rinometria acústica. Revista Dental Press de Ortodontia e Ortopedia Facial, v.13, n.6, p.59-65, 2008.

ZHAO Y, NGUYEN M, GOHL E, MAH JK, SAMESHIMA G, ENCISO R. Oropharyngeal airway changes after rapid palatal expansion evaluated with cone-beam computed tomography. American Journal of Orthodontics and Dentofacial Orthopedics, v.137, p. 71-78, 2010.