FACULDADE SETE LAGOAS - FACSETE

ANA CRISTINA DUARTE FIGUEIREDO

REABILITAÇÃO ORAL COM IMPLANTES DENTÁRIOS CURTOS CONE MORSE E HEXÁGONO EXTERNO EM MAXILA E MANDÍBULA: RELATO DE CASO CLÍNICO

SETE LAGOAS - MG
2023

REABILITAÇÃO ORAL COM IMPLANTES DENTÁRIOS CURTOS CONE MORSE E HEXÁGONO EXTERNO EM MAXILA E MANDÍBULA: RELATO DE CASO CLÍNICO

ORAL REHABILITATION WITH SHORT DENTAL IMPLANTS MORSE TAPER AND EXTERNAL HEXAGON IN MAXILLA AND MANDIBLE: CLINICAL CASE REPORT

Ana Cristina Duarte Figueiredo[1]
João de Paula Martins Junior[2]

RESUMO

Dentre as razões para a busca por implantes estão o desejo de aprimorar a estética facial, manter uma saúde bucal satisfatória, a comodidade na mastigação e uma maior praticidade no cotidiano. Os implantes dentários, ao restaurar os dentes através de integração óssea, não apenas têm impacto na autoestima, mas também influenciam a esfera emocional e social dos pacientes. O caso clínico destaca a viabilidade dos implantes curtos em reabilitações com limitações de altura óssea, considerando a densidade óssea adequada e condições sistêmicas e morfológicas ideais. A osseodensificação surge como favorável para o sucesso desses implantes, aumentando a estabilidade primária e reduzindo atrito nas paredes alveolares. Ambas as geometrias de implantes, cilíndricos e cônicos, mostram resultados promissores, com a escolha dependente de fatores como anatomia do paciente, densidade óssea e localização do dente ausente. Este trabalho visa relatar um caso de reabilitação de dentes posteriores na maxila e na mandíbula através de implantes dentários Cone Morse e Hexágono Externo.

Palavras-chave: Implantes. Hexágono externo. Cone morse.

ABSTRACT

Among the reasons for seeking implants are the desire to enhance facial aesthetics, maintain satisfactory oral health, ease in chewing, and greater convenience in daily life. Dental implants, in restoring teeth through osseointegration, not only impact self-esteem but also influence patients' emotional and social sphere. The clinical case highlights the viability of short implants in rehabilitations with limited bone height, considering proper bone density and ideal systemic and morphological conditions. Osseodensification emerges as favorable for the success of these implants, enhancing primary stability and reducing friction on alveolar walls. Both implant geometries, cylindrical and tapered, show promising results, with the choice dependent on factors such as patient anatomy, bone density, and location of the missing tooth. This study aimed to report a case of posterior teeth rehabilitation in the maxilla and mandible using Cone Morse and Hex implants.

Keywords: Implants. External Hexagon. Morse Cone.

---

[1] Especializanda em Implantodontia pela Faculdade Sete Lagoas (FACSETE); Graduada em Odontologia pela Faculdade do Norte de Minas - FUNORTE, em 2020.

[2] Mestre pela Universidade Federal de São Paulo –UM IFESP do Programa de Pós-Graduação em Medicina Interna e Terapêutica; Especialista em Implantodontia pela Clínica Integrada de Odontologia (CIODONTO); Especialista em Prótese Dentária pela Faculdade Sete Lagoas – FACSETE, em 2019; Graduado em Odontologia pela UNOESTE. Orientador.

INTRODUÇÃO

Os implantes dentários são procurados por muitas pessoas que desejam ter um sorriso bonito e a capacidade de mastigar com segurança. O procedimento restaura a função mastigatória, melhora a aparência, proporciona comodidade e, acima de tudo, eleva a autoestima do paciente. No entanto, o acesso a essa solução ainda é limitado nos sistemas públicos de saúde da maioria das cidades brasileiras. Dentre os principais motivos que levam as pessoas a procurarem por tratamento de implantes dentários, destacam-se a busca pela estética, saúde bucal, conforto, melhor mastigação e maior praticidade. Antes do tratamento, é comum que os pacientes enfrentem sentimentos de insegurança e insatisfação, no entanto, após a realização do procedimento, é notável uma elevação em seu bem-estar emocional e na sensação de satisfação com os resultados obtidos (Machado; Romeiro, 2019).

A aplicação dos implantes osseointegrados para a reabilitação de pacientes edêntulos destaca-se como uma abordagem terapêutica cada vez mais ampla e abrangente. Evidencia-se sua relevância em várias situações clínicas, apresentando elevadas taxas de sucesso no contexto da reabilitação oral (Gomes et al. 2019).

A obtenção de resultados bem sucedidos em tratamentos com implantes osseointegráveis é altamente dependente da realização de exames apropriados no paciente, além da condução de uma minuciosa anamnese, visando identificar possíveis condições de saúde comprometidas e fatores de risco abrangentes, caso estejam presentes. Após a conclusão deste diagnóstico, é possível proceder com o planejamento adequado e personalizado para o paciente em questão (Martins et al. 2011).

Além dos exames laboratoriais, é fundamental que, para cirurgias de implantes dentários, sejam realizados exames radiográficos, como por exemplo tomografias, panorâmicos e periapicais. Esses exames são cruciais para identificar possíveis alterações ósseas que poderiam inviabilizar a colocação dos implantes, e identificar estruturas anatômicas que devem ser preservadas, como por exemplo canal mandibular e seio maxilar. Seguir este protocolo é de extrema importância para garantir o sucesso, segurança e obter maior previsibilidade do procedimento cirúrgico. (Martins et al, 2011).

Um dos primeiros sistemas de implante a ser introduzido, e ainda em uso nos dias atuais, o Hexágono Externo apresenta-se como uma abordagem na qual o

implante e o pilar protético se conectam por meio de uma interface topográfica topo a topo (Maeda et al. 2006).

Em virtude dos notáveis resultados alcançados nas reabilitações por meio de implantes osseointegrados desde o surgimento desta técnica, tem-se buscado outras opções protéticas para pacientes parcialmente edêntulos. Nesse contexto, surgiu a necessidade de empregar sistemas de conexões mais eficazes, com desempenho mecânico e estético aprimorados em relação ao Hexágono Externo (Costa, 2017).

Como solução para as limitações identificadas no sistema do Hexágono Externo, a conexão Cone Morse foi desenvolvida para ser um sistema eficiente e confiável, amplamente utilizado em implantes no mercado brasileiro, em virtude de suas características distintivas, que incluem estabilidade, resistência à fricção e capacidade de transferir cargas laterais. Adicionalmente, destaca-se a formação de uma interface de selamento bacteriano como consequência direta do travamento por fricção entre os elementos envolvidos no encaixe, o que resulta em efetividade contra a presença de microrganismos e, por conseguinte, confere contribuições significativas para a sustentação do implante, preservação da integridade da crista óssea adjacente, além de evitar afrouxamentos protéticos (Carvalho; Pellizzer, 2011, p. 176).

O objetivo deste trabalho é relatar um caso clínico de reabilitação de dentes posteriores na maxila e na mandíbula através de implantes dentários Cone Morse e Hexágono Externo no curso de Especialização em Implantodontia da Faculdade Sete Lagoas - FACSETE.

DESENVOLVIMENTO

Relato de Caso Clínico

Paciente D.C.M, de 66 anos, sexo feminino, compareceu à clinica de especialização em Implantodontia da FACSETE, para reabilitação através de implantes dentários dos dentes 46, 35, 36 e 15 (Figuras 1, 2 e 3).



Figura 01 – Localização da instalação do implante na região do dente 15.



Figura 02 – Localização da instalação dos implantes nas regiões dos dentes 35 e 36.



Figura 03 – Localização da instalação do implante na região do dente 46.

Na anamnese, a paciente declarou que não possui nenhum problema cardiovascular, diabetes, de tireóide e nenhuma alteração sanguínea. Também declarou não ter problemas do sistema digestivo, do sistema nervoso e nem do sistema respiratório.

A paciente relata ter reumatismo, já ter tido sinusite, tomar Paroxetina e ter perdido os dentes quando criança devido a dores dentárias.

Ao avaliar o raio X e exame clínico, foi desenvolvido o planejamento do caso, com instalação de implante Cone Morse com largura de 3,5 milímetros e altura de 9 milímetros na região do dente 15, e implantes Hexágono Externo com largura de 3,75 milímetros e altura de 8 milímetros na região dos dentes 36, 35 e 46.

Precedente ao início da cirurgia, foi feita a paramentação e assepsia local com PVPI (Iodo) e entregue clorexidina 0,12% para a paciente realizar bochecho.

A cirurgia foi iniciada com a realização da anestesia, utilizando o anestésico cloridrato de articaína com epinefrina (Articaine 100) da marca DFL, agulha curta e técnica da anestesia local. Após efeito anestésico, foi realizada a incisão com lâmina de bisturi 15c, descolamento dos retalhos e seleção da posição de instalação dos implantes.

O sistema de fresagem utilizado para instalação dos implantes foi o Master Cilíndrico Cônico da marca Implacil de Bortoli. A primeira região a ser fresada foi a do dente 15 que se iniciou com a lança helicoidal 2.0, depois realizou-se a conferência da posição e angulação da perfuração com o Túnel Check (Figura 4).



Figura 04 - Conferência com túnel check.

Após ajustar a posição, seguiu-se para a fresa cônica 3.0 e por último a fresa cônica 3.5 x 11 milímetros. Vale ressaltar que por ser um implante Cone Morse, foi perfurado 2 milímetros além do comprimento do implante a ser instalado para que o implante fique infra-ósseo e permita a instalação de componentes protéticos. Essa técnica cirúrgica é conhecida como a da osseodensificação, e a cirurgia foi realizada através do planejamento de dois estágios: instalação do implante, e após 4 meses, instalação do cicatrizador.

Após realização de fresagem, ajustes e conferência de posição, iniciou-se a instalação do implante (Figura 5), com a chave de motor Cone Morse AR engatada no contra ângulo 20:1 da NSK, com 30 rotações por minuto. O implante instalado foi o Cone Morse tamanho 3.5 x 09 milímetros da marca Implacil de Bortoli, lote 095359, travado a uma força de 45 Newtons.

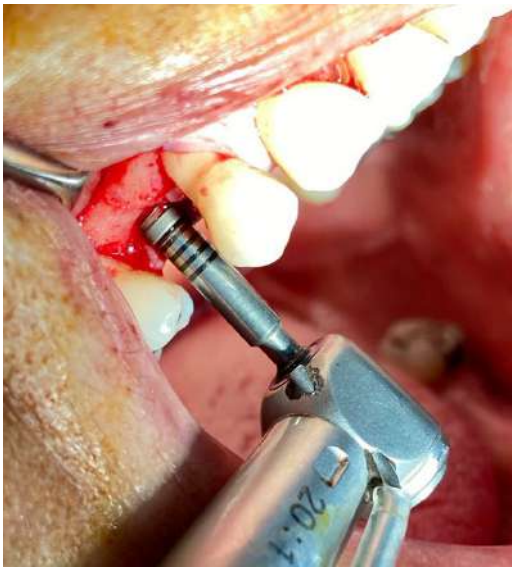

Figura 05 - Instalação do implante na região do dente 15.

Na região da mandíbula, foi realizada troca na escolha dos implantes de Cone Morse para Hexágono Externo, devido às limitações de altura, por se tratar da região posterior, local onde se encontra o nervo alveolar inferior. Devido a tal limitação, não seria possível colocar o implante 2 milímetros infra-ósseo, o que resultaria em um implante muito curto para aguentar a carga mastigatória, fazendo-se necessária a troca do modelo do implante.

Na região dos dentes 35 e 36 havia 10 milímetros de distância da crista óssea até o canal mandibular, exigindo uma sequência de fresagem precisa e delicada para que não houvesse nenhum dano no nervo alveolar inferior. A perfuração se iniciou com a broca super cortante, para que não houvesse trepidação, por ser um

osso mais cortical. Em seguida, utilizou a lança helicoidal 2.0, entrando 8 milímetros intra-ósseo. Após verificar a posição e angulação da perfuração inicial (Figura 6), seguiu-se com as fresas 2/3, 2.8 e 3.25, respectivamente, ambas até a marcação dos 8 milímetros. Por se tratar de uma região de densidade óssea mais dura e com menor aporte sanguíneo, o processo de fresagem dessa região deve ser intermitente e com irrigação abundante, para evitar superaquecimento e osteonecrose.



Figura 06 - Conferência da posição da perfuração na região dos dentes 35 e 36.

Verificou-se mais uma vez a posição e inclinação da perfuração com o túnel check calibrado antes de iniciar a instalação do implante. A instalação foi feita com a chave de instalação de motor de Hexágono Externo 3.75 a 5.0, acoplada no contra ângulo de implante 20:1 e os implantes instalados foram cilíndricos HE 3.75 x 8 milímetros da marca Implacil de Bortoli (Figura 7).

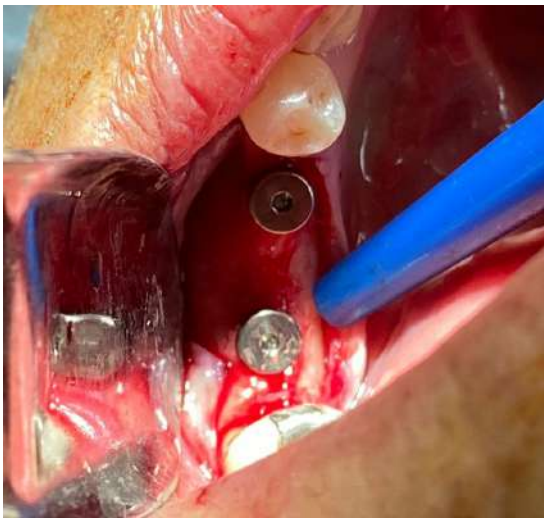

Figura 07 - Implantes instalados nas regiões dos dentes 35 e 36.

O implante da região do dente 46 (Figuras 8 e 9) apresentava as mesmas limitações dos implantes das regiões dos dentes 35 e 36, e por isso, a sequência de fresagem e o implante instalado foi do mesmo modelo. Os implantes foram travados a 45 Newtons e ficaram a nível ósseo, foi utilizado o agente de preenchimento e antisséptico Proheal, da marca BiomacMed, nos covers de cobertura para diminuir a sausserização.

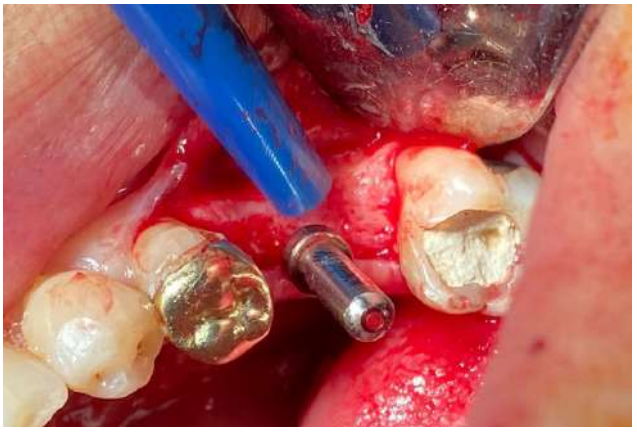

Figura 08 - Conferência da posição da perfuração do 46.

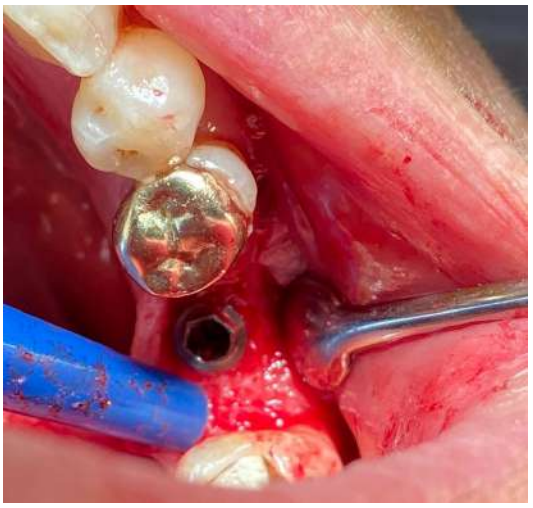

Figura 09 - Instalação do implante na região do dente 46.

Tanto na região do dente 15, quanto nas regiões dos dentes 35, 36 e 46, notou-se uma boa densidade óssea no momento das perfurações e das instalações dos implantes, com uma densidade óssea D2/D3, sendo a mais favorável para o sucesso desses implantes.

Para fechamento das incisões cirúrgicas de todos os implantes, foi selecionado o fio de sutura de Nylon 4.0, com técnica da sutura simples (Figura 10), e foram feitos dois pontos simples nas regiões seccionadas dos dentes 46 e 15, e três pontos simples nas regiões dos dentes 35 e 36.



Figura 10 - Suturas após a instalação dos implantes nas regiões dos dentes 15, 35,36 e 46.

A cirurgia teve duração de 1h e 30 minutos e não houve nenhuma intercorrência. Para os cuidados de pós operatório, foram prescritos ao paciente os medicamentos Amoxicilina 500 mg de 8/8 horas por 07 dias, Toragesic 10mg de 8/8 horas por 03 dias e Dipirona 1g de 6/6 horas por 03 dias.

A remoção dos pontos foi realizada após 15 dias da data da cirurgia e foi feita uma radiografia panorâmica para avaliação dos implantes (Figura 11).



Figura 11 - Radiografia após 15 dias.

DISCUSSÃO

O êxito das intervenções cirúrgicas e a longevidade dos implantes odontológicos estão fortemente associados ao planejamento cirúrgico e à avaliação do sistema estomatognático dos pacientes, abrangendo tanto fatores biológicos, como a saúde periodontal e óssea, quanto à morfologia do implante a ser utilizado. A osseointegração e a estabilidade dos implantes estão intimamente vinculadas às características macro e micro geométricas desses dispositivos, incluindo seu formato, tratamento de superfície e design das roscas (Nascimento, 2022).

A técnica cirúrgica adotada para a instalação de implantes em duas etapas tem sido associada a uma maior taxa de sucesso na osseointegração, uma vez que

essa abordagem evita a aplicação direta das forças mastigatórias sobre o implante, reduzindo, assim, o risco de possíveis falhas. Os cirurgiões têm a possibilidade de empregar técnicas que visam obter uma estabilidade primária mais eficaz, tais como o controle do calor durante a osteotomia e a utilização de implantes autorrosqueantes. Essas opções podem contribuir para a minimização do processo inflamatório no tecido ósseo adjacente ao implante, oferecendo uma alternativa especialmente vantajosa em casos de inserção em ossos menos densos (Silva et al. 2022).

Outro fator relevante é a superfície rugosa dos implantes, que pode contribuir para a regeneração óssea. No entanto, é crucial considerar o perfil do paciente e a sua saúde óssea, uma vez que, se a superfície rugosa ficar exposta, há o risco de falha do implante devido ao acúmulo de biofilme. Dessa forma, a escolha da técnica cirúrgica e dos tipos de implantes deve ser realizada com cautela, ponderando os potenciais benefícios e desafios de cada abordagem, a fim de alcançar resultados clínicos bem-sucedidos (Silva et al. 2022).

A técnica da osseodensificação demonstra contribuir não apenas para a obtenção da estabilidade primária, mas também assume papel fundamental na estabilidade secundária, sobretudo em áreas com baixa densidade óssea, como por exemplo, a região posterior da maxila. Por meio dessa abordagem, é possível promover a compactação óssea, preservando e mantendo a integridade da crista óssea, o que resulta em um autoenxerto ao redor do implante. Em comparação à técnica tradicional de osteotomia, a osseodensificação minimiza o atrito nas paredes alveolares, o que também otimiza o tempo de cicatrização por meio de uma remodelação óssea mais acelerada (Rauber, 2019).

Os implantes curtos são implantes de altura menor que 10 milímetros, e foi concebida especialmente para casos em que a altura óssea se encontra restrita, com o objetivo de prevenir o contato com estruturas anatômicas importantes, como o nervo alveolar inferior e o seio maxilar. Adicionalmente, sua utilização visa reduzir a necessidade de procedimentos cirúrgicos mais complexos e prolongados, almejando a otimização do tratamento do paciente (Santiago Júnior et al. 2010).

De acordo com estudos na área, pode-se verificar que o êxito dos implantes curtos está intimamente associado à densidade óssea, sendo mais favorável em casos de ossos de densidade 2. No entanto, outros fatores, como a qualidade do tecido ósseo, o tratamento de superfície e a morfologia do implante, também

desempenham um papel relevante no resultado desses implantes. A adoção de um procedimento cirúrgico em dois estágios favorece a taxa de sucesso dos implantes, uma vez que durante o período de osseointegração, eles são protegidos das forças mastigatórias. Isso se torna ainda mais relevante, uma vez que as forças de mastigação tendem a incidir na crista do rebordo, região geralmente caracterizada por uma densidade óssea inferior (densidade 1), sendo desviadas para a porção superior nos implantes Hexágono Externo (Santiago Júnior et al. 2010).

Em relação à morfologia dos implantes, estudos têm demonstrado que os implantes cônicos apresentam menor estresse no osso cortical em comparação aos implantes cilíndricos. No entanto, em implantes cilíndricos, as tensões resultantes das forças oclusais são distribuídas por toda a extensão do implante, enquanto nos implantes cônicos essas forças são direcionadas para sua porção apical. Portanto, sugere-se que a utilização de implantes cônicos seja mais vantajosa em casos de ossos com menor densidade e em cirurgias de implantes imediatos, ao passo que a escolha de implantes cilíndricos é mais recomendada em ossos mais densos, a fim de evitar sobrecarga (Fernández-Montes, 2012).

CONCLUSÃO

De acordo com o caso clínico relatado e através do referencial bibliográfico, foi possível constatar que os implantes curtos se apresentam como uma alternativa vantajosa em casos de reabilitação com altura óssea limitada, desde que a densidade óssea seja favorável e as condições sistêmicas do paciente e morfológicas do implante sejam ideais. A aplicação da técnica de osseodensificação emerge como um fator potencialmente favorável ao sucesso desses implantes, ao proporcionar maior estabilidade primária e redução do atrito com as paredes alveolares. No que tange à geometria dos implantes, tanto os cilíndricos quanto os cônicos, apresentam resultados promissores, sendo a escolha entre estes dependente de múltiplos fatores, incluindo a anatomia do paciente, a densidade óssea e a localização do dente ausente. Em resumo, a abordagem de implantes curtos aliada à técnica de osseodensificação e à escolha adequada da geometria do implante pode oferecer soluções significativas para reabilitação oral. Contudo, a avaliação rigorosa de cada caso e um planejamento preciso são fundamentais para a garantia dos resultados satisfatórios e a longevidade dos implantes dentários.

REFERÊNCIAS

CARVALHO, Paulo Sérgio Perri de; PELLIZZER, Eduardo Piza. **Fundamentos em implantodontia: uma visão contemporânea**. São Paulo: Quintessence Editora Ltda. 2016.

COSTA, Cláudio Rodrigues Rezende. AS DIFERENTES CARACTERÍSTICAS DE SISTEMAS E MODELOS DE IMPLANTES DENTÁRIOS: UMA REVISÃO DE LITERATURA. **Revista Científica Semana Acadêmica.** Fortaleza, 2017, Nº. 000108, 03/07/2017. Disponível em: https://semanaacademica.org.br/artigo/diferentes-caracteristicas-de-sistemas-e-modelos-de-implantes-dentarios-uma-revisao-de Acesso em: 01 ago 2023.

FERNÁNDEZ-MONTES, Bárbara Peyró et al. Estudio comparativo clínico y radiológico de implantes cilíndricos versus implantes cónicos. **Gaceta Dental**, v. 235, p. 3, 2012. Disponível em: http://www.dentaltechitalia.com/wp-content/uploads/2016/05/4- Gaceta.pdf. Acesso em: 25 jul 2023.

GOMES, Silma Silva et al. A influência dos aspectos biológicos no insucesso do tratamento de implantes dentários com enxerto ósseo: revisão de literatura. **Research, Society and Development**, v. 12, n. 3, p. e15912340560, 2023. Disponível em: https://rsdjournal.org/index.php/rsd/article/view/40560. Acesso em: 25 jul 2023.

MACHADO, Iris Claudia Oliveira; DE LIMA ROMEIRO, Rogério. Efeitos dos implantes dentários sobre a autoestima dos pacientes. **Revista Ciência e Saúde On-line**, v. 4, n. 1, 2019. Disponível em: https://revistaeletronicafunvic.org/index.php/c14ffd10/article/view/122. Acesso em: 27 jul 2023.

MAEDA, Y1; SATOH, T.; SOGO, M. In vitro differences of stress concentrations for internal and external hex implant–abutment connections: a short communication. **Journal of oral rehabilitation**, v. 33, n. 1, p. 75-78, 2006. Disponível em: https://onlinelibrary.wiley.com/doi/10.1111/j.1365-2842.2006.01545.x. Acesso em: 30 jul 2023.

MARTINS, Vinícius et al. Osseointegração: análise de fatores clínicos de sucesso e insucesso. **Revista Odontológica de Araçatuba**, v. 32, n. 1, p. 26-31, 2011.

NASCIMENTO, Marvin. Interação Célula-Proteína-Implante no Processo de Osseointegração: Interação Célula-Proteína-Implante. **Brazilian Journal of Implantology and Health Sciences**, *[S. l.]*, v. 4, n. 2, p. 44–59, 2022. Disponível em: https://bjihs.emnuvens.com.br/bjihs/article/view/198. Acesso em: 30 jul 2023.

RAUBER, Silvana. OSSEODENSIFICAÇÃO EM IMPLANTES DENTÁRIOS: UMA REVISÃO DE LITERATURA. **Brazilian Journal of Implantology and Health Sciences**, *[S. l.]*, v. 1, n. 4, p. 55–68, 2019. Disponível em: https://bjihs.emnuvens.com.br/bjihs/article/view/11. Acesso em: 30 jul 2023.

SANTIAGO JÚNIOR, Joel Ferreira et al. Implantes dentais curtos: alternativa conservadora na reabilitação bucal. **Revista de Cirurgia e Traumatologia Buco-maxilo-facial**, v. 10, n. 2, p. 67-76, 2010. Disponível em: http://revodonto.bvsalud.org/scielo.php?pid=S1808-52102010000200012&script=sci_arttext. Acesso em: 05 ago 2023.

SILVA, Kenderson Santos et al. FATORES QUE INFLUENCIAM O PLANEJAMENTO DE IMPLANTES DENTÁRIOS OSSEOINTEGRÁVEIS. **Brazilian Journal of Implantology and Health Sciences**, *[S. l.]*, v. 4, n. 4, p. 17–34, 2022. Disponível em: https://bjihs.emnuvens.com.br/bjihs/article/view/208. Acesso em: 05 ago 2023

Ana Cristina Duarte Figueiredo

Reabilitação oral com implantes dentários curtos Cone Morse e Hexágono Externo em maxila e mandíbula: Relato de Caso Clínico

Trabalho de conclusão de curso de especialização Lato Sensu da Faculdade Sete Lagoas - FACSETE, como requisito parcial para obtenção do título de Especialista em Implantodontia.

Área de concentração: Odontologia

Aprovada em ___/09/2023 pela banca constituída dos seguintes professores:

_____
Prof. Dr. João de Paula Martins Junior - Orientador

_____
Prof. Mateus de Paula Martins - Examinador

_____
Prof.ª Maria Helena Martins Álvares Venuto - Examinadora

Sete Lagoas, __ de Setembro de 2023