FACULDADE SETE LAGOAS - FACSETE
Luciano Alcântara

IMPLANTES CURTOS

Sete Lagoas - MG
2017

FACULDADE SETE LAGOAS - FACSETE

Luciano Alcântara

IMPLANTES CURTOS

Monografia apresentada ao curso de Especialização da FACSETE – Unidade Avançada Campo Grande / MS – como requisito parcial para a conclusão do curso de Implantodontia.
Orientador: Prof. Luiz Claudio de Oliveira Rocha

Sete Lagoas - MG

2017

RESUMO

O objetivo deste trabalho é apresentar uma atualização sobre o uso de implantes curtos. O estudo envolveu uma revisão da literatura sistemática sobre implantes curtos. Assim, as seguintes bases de dados foram utilizadas: Medline, Portal Capes-Periódicos, Scielo, Bireme e BBO e NCIB. Devido à doença periodontal ou por um longo período edêntulo, a perda óssea ocorre de forma acentuada, inviabilizando a instalação de implantes, principalmente na reabilitação em áreas posteriores desdentadas. A vantagem da utilização dos implantes curtos está no fato de serem menos custosos ao paciente quando comparados aos custos das cirurgias avançadas. Pode-se definir sucesso no tratamento com implantes após reabilitação quando ele não apresenta mobilidade, sintomatologia dolorosa, infecção, ou mesmo parestesia. Também não deve apresentar perda óssea vertical com mais de 0,2mm após o primeiro ano após aplicação de cargas.

Palavras chaves: Implantes curtos. Mandíbula atrófica. Perda óssea.

ABSTRACT

The aim of this paper is to present an update on the use of short implants, this work brings a qualitative study with exploratory approach. The study involved a systematic review of the literature on short implants. Thus, the following databases were used: Medline, Capes Portal-journals, Scielo, Bireme and BBO and NCIB. Due to periodontal disease or for a long period edêntulo, bone loss occurs sharply, making the installation of implants, especially in rehabilitation in later areas toothless. The advantage of the use of short implants is that they are less costly to the patient when compared to the costs of advanced surgery. One can define success in the implant treatment after Rehab when he shows no mobility, painful symptoms, infection, or even paresthesia. Should also not introduce vertical bone loss with more than 0, 2 mm after the first year after application.

Keywords: Short implants. Atrophic mandible. Bone loss.

SUMÁRIO

1 INTRODUÇÃO 8
2 PROPOSIÇÃO 9
2.1 OBJETIVO GERAL 9
2.2 OBJETIVOS ESPECÍFICOS 9
3 REVISÃO DE LITERATURA 10
4 DISCUSSÃO 18
5 CONCLUSÃO 20
REFERÊNCIAS 21

1 INTRODUÇÃO

Nas últimas décadas a implantodontia vem sendo divulgada e conhecida pelas pessoas que a veem como opção às próteses móveis ou fixas. É necessário que o profissional considere várias características do local receptor para definir o tipo de implante para a área.

Fatores como: região receptora, biomecânica da prótese, técnica cirúrgica, geometria do implante, capacidade profissional, entre outros, devem ser considerados para o melhor sucesso do procedimento.

Devido à doença periodontal ou após um longo período edêntulo, a perda óssea ocorre de forma acentuada, inviabilizando a instalação de implantes, principalmente na reabilitação em áreas posteriores. Com o advento dos implantes curtos, ou seja, menores que 10 mm de comprimento, a reabilitação com implantes dentários em áreas com rebordos muito reabsorvidos constitui uma opção de tratamento menos complexa, onerosa e traumática aos pacientes.

Para apresentar uma atualização sobre o uso de implantes curtos, este trabalho traz um estudo de natureza qualitativa com abordagem exploratória.

O estudo envolveu uma revisão da literatura sistemática sobre implantes curtos. Assim, as seguintes bases de dados foram utilizadas: Medline, Portal Capes-Periódicos, Scielo, Bireme e BBO e NCIB.

2 PROPOSIÇÃO

2.1 OBJETIVO GERAL

Apresentar uma atualização sobre o uso de implantes curtos.

2.2 OBJETIVOS ESPECÍFICOS

a) Pontuar aspectos históricos do uso de implantes curtos;
b) Descrever as particularidades referentes aos implantes em mandíbulas atróficas.

3 REVISÃO DE LITERATURA

A utilização de implantes curtos tornou-se alvo dos pesquisadores nos últimos anos, porque em muitos casos não exige um aumento ósseo prévio (MICHEL, 2015).

O histórico dos implantes curtos aponta que em 1979 surgiram os implantes Standard de 7mm, frente à demanda crescente de pacientes com mandíbulas atróficas. Estes eram empregados de forma unitária ou concomitantemente com os implantes longos, indicados para reabilitação de mandíbulas parcial ou totalmente edêntulas (LUCA, 2015). Sampaio e Girundi (2012) e Michel (2015) relatam que as demais características dos implantes curtos eram iguais às dos longos.

Fatores como o melhor tratamento de superfície, otimização da técnica do cirurgião dentista e estabilidade primária, contribuíram para tornar o implante curto uma opção para áreas que sofreram reabsorção, mas mantiveram uma espessura óssea mínima (MICHEL, et al. 2015).

Van Steenberghe et al. publicaram em 1990 os resultados sobre a utilização de implantes curtos (7mm) para edentulismo parcial, com 89,3% de taxa de sobrevida após um ano (GALVÃO, et al. 2011).

Sampaio e Girundi (2012) descrevem uma evolução dos implantes curtos atuais, quando comparados aos usados inicialmente. Para os autores, características como ápices cortantes e compactantes, roscas progressivas ao longo do implante, diâmetro largo, novas formas de conexão e grande área de superfície, são cruciais para os resultados positivos obtidos na última década.

Segundo Baltieri (2012) as opções de tratamento descritas na literatura incluem a utilização de técnicas para aumento da disponibilidade óssea, implantes transmandibulares e a utilização de implantes curtos, alvo foco deste trabalho de atualização.

De acordo com Gonçalves, (2009, p.289), influenciam no sucesso dos implantes: a “qualidade óssea, diâmetro, geometria, desenho, tratamento de superfície dos implantes, número e posição dos implantes, proporção coroa-implante, tipo de oclusão e magnitude de forças”.

A conexão cônica entre o implante e o pilar protético, conhecida como conexão cone Morse tem a força de união proporcional à força de inserção e evita que o cone macho seja removido do cone fêmea, mesmo ao tentar girá-lo ou aplicar força axial (SOUSA, 2014).

Bispo (2016) propôs um desenho de implante curto que maximizasse o sucesso e favorecesse sua indicação, para maximizar as chances de sucesso e procurou superar desafios biológicos e biomecânicos comumente encontrados na reabilitação protética com o uso de implantes osseointegrados. Reuniram-se no design proposto, dentro da literatura consultada, a maior parte das características que potencializassem uma melhor dissipação de forças e que promovessem benefícios quanto aos fenômenos da osseointegração.

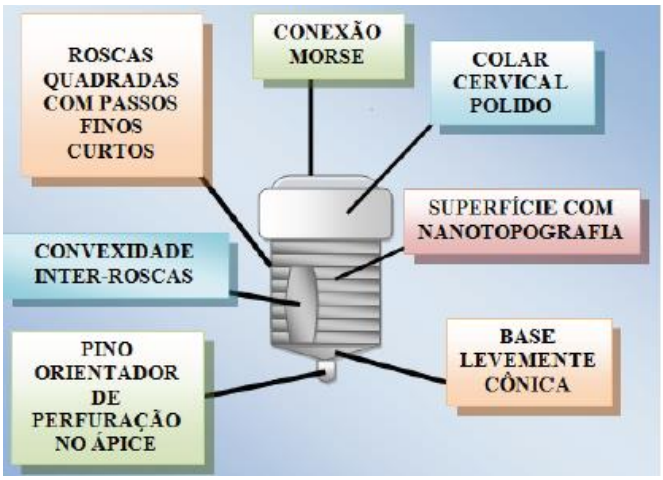

Fonte:Bispo (2016, p.254)

Lehmann (2010) avaliou as tensões geradas no osso que circunda implantes curtos, com pilares angulados, submetidos a cargas axiais e oblíquas. As simulações foram realizadas com o implante de hexágono externo, diâmetro de 5mm e um comprimento total de 5,5mm inserido de forma intraóssea no sentido vestibular-lingual.

A taxa de sucesso de implantes curtos de 6 e 8 mm instalados em áreas de pouca disponibilidade óssea foi estimada e comparada com a de implantes longos (ARLIN, 2006 apud LEHMANN, 2010).

Pellizzer (2013) analisou as interações biomecânicas no tecido ósseo entre implantes curtos e coroas implantossuportadas com diferentes alturas. O resultado apontou que a utilização de implantes com a geometria cone Morse apresenta não apenas o respaldo na literatura, como também, demonstra vantagens biomecânicas no que diz respeito ao travamento do pilar/implante e distribuição de tensões ao redor da região perimplantar. O aumento da coroa ampliou a concentração de tensões, sendo estatisticamente significante para implantes curtos de cone Morse. O carregamento oblíquo foi o mais prejudicial, quando comparado com o carregamento axial, sendo estatisticamente significante, e induziu a uma maior concentração de tensões no tecido ósseo ao redor dos implantes.

Sousa (2014) avaliou por meio da extensometria, a distribuição de microdeformações ao redor e em dois níveis verticais de implantes curtos cone morse com roscas convencionais e implantes com platôs. Os resultados mostraram que o tipo de implante ($p = 0,00029 < 0,05$), a região (horizontal e vertical) ($p = 0,0001 < 0,05$), assim como o efeito interação ($p = 0,02044 < 0,05$) foram estatisticamente significantes. Conclui-se que as microdeformações são maiores para o implante com platôs e que as microdeformações horizontais são maiores comparadas as verticais de ambos os implantes.

A manutenção do tecido ósseo peri-implantar também é “condição fundamental para o sucesso e longevidade do tratamento reabilitador com implantes” (SOUSA, 2014, p.15).

Nesse sentido, uma maior densidade óssea, proporciona maior área de contato implante-osso, com consequente aumento da dissipação das forças a que o implante for submetido (MELHADO et al., 2007).

Segundo Sampaio e Girundi (2012) ossos do tipo III e IV, que tem baixa densidade, são menos indicados para receber implantes curtos, e quando for necessário nesses ossos, os problemas são minimizados com um aumento no diâmetro e tratamento de superfície.

Cruz (2016) analisou através do método de elemento finito tridimensional (MEF) a distribuição de tensões mastigatórias sobre implantes curtos com coroas alongadas, na região do elemento 36. Os resultados indicam que implantes com diâmetro maior contribuem para a dissipação de forças e reduzem a tensão no implante o osso circunjacente. O autor ressalta que a importância do planejamento protético rigoroso quando for indicado o uso de implante curto unitário.

Luca (2015) fez um relato de caso de reabilitação com prótese tipo protocolo inferior com o uso de implantes curtos. Após 12 meses da instalação dos implantes curtos, ocorreu uma discreta saucerização dos implantes, o que não comprometeu a eficiência clínica do trabalho. As próteses suportadas por implantes curtos devem ser ajustadas corretamente e apresentar sulcos rasos e cúspides baixas para não transmitirem forças excessivas para os implantes, o que pode culminar com o insucesso do tratamento

Thoma (2017) realizou uma revisão narrativa sobre as opções de tratamento para as regiões posteriores da mandíbula e maxila, comparando implantes curtos e longos em regiões com osso aumentado. Ambas as opções de tratamento, implantes dentários curtos e comprimento padrão de implantes em combinação com procedimentos de aumento de osso vertical, parecem resultar em resultados previsíveis em termos de taxas de sobrevivência do implante.

Lehmman et al. (2010) apontaram que a taxa de sucesso dos implantes curtos (6 a 9mm) são semelhantes à dos implantes longos, com a vantagem de não necessitar de cirurgias prévias.

Após a instalação do implante curto, este pode receber ou não uma carga imediata.

> O protocolo de carga imediata pode ser definido como a adaptação de uma reabilitação protética sobre o implante no mesmo momento da sua instalação ou nas primeiras quarenta e oito horas após o procedimento cirúrgico. Porém, os casos para se atribuir a técnica devem ser bem indicados, procurando-se seguir todos os critérios necessários. Assim, a perspectiva do seu uso deverá estar ligada à necessidade de um planejamento reverso adequado. Há alguns requisitos fundamentais para a indicação do protocolo de carga imediata (BALTIERI, 2012, p.4).

Mezzomo et al. (2009, p.78) ainda cita “a colocação inclinada ou transoral/transcutaneamente dos implantes endósseos constituem-se em terapias cirúrgicas alternativas de um único estágio”.

Alvarenga (2013) apresentou os principais aspectos referentes à reabilitação de pacientes com mandíbulas atróficas e relatou um caso clínico de reabilitação de uma paciente com uma mandíbula acentuadamente reabsorvida utilizando implantes dentários e placa de titânio de 2,4mm de espessura. Os resultados apontaram que a possibilidade de restaurar áreas edêntulas com volume ósseo reduzido em mandíbula sem a realização de procedimentos cirúrgicos reconstrutivos apresenta-se como uma solução confiável e de prognóstico previsível.

Baltieri (2012) relatou um caso de atrofia mandibular, tratada, com sucesso, por meio da instalação de quatro implantes curtos entre os forames mentuais para reabilitação com prótese implanto-suportada tipo protocolo hibrido submetido à carga imediata. O autor destaca que esse procedimento é uma excelente alternativa desde respeitados alguns princípios, tais como: seleção adequada do paciente, técnica cirúrgica, estabilidade primária dos implantes, adequado ajuste oclusal e contenção dos implantes para melhor distribuição das forças oclusais.

Esfahrood et al. (2017) fez uma revisão da literatura sobre implantes curtos na maxila posterior e avaliou a influência de diferentes fatores na taxa de sucesso do implante. Os resultados mostraram que a taxa de sucesso cumulativa de implantes curtos de superfície rugosa foi maior do que a dos implantes de superfície usinada, especialmente no desempenho de implantes dentários de comprimento <7 mm após esplintagem.

Gonçalves (2009) verificou, através de revisão bibliográfica e de estudo retrospectivo, o grau de sucesso obtido com a instalação de implantes curtos na mandíbula. A amostra partiu de vinte implantes curtos (com comprimento menor ou igual a 10 mm) escolhidos de forma aleatória. O grau de sucesso dos implantes instalados na região posterior da mandíbula foi de 85%. Entre os diferentes tamanhos dos implantes, que variaram entre 7 e 10mm, os de 8,5mm obtiveram sucesso frequente, já os de 7,9 e 10mm tiveram sucesso de 100% na amostragem.

Guerra (2010) avaliou a sobrevida de implantes curtos, em pacientes com atrofias graves nos maxilares, instalados com e sem carga imediata. Após instalação e análise de 63 implantes curtos, a taxa de insucesso foi de 12,12% para carga imediata e 13,33% sem carga imediata, apontando que os implantes curtos são alternativas terapêuticas para reabilitação de região posterior de mandíbulas com atrofia severa.

Melhado et al. (2007) avaliou implantes curtos em 99 pacientes por um período de dois a catorze anos. Do total de 198 implantes, sete foram perdidos, dando um índice de sucesso de 96,4%. Os autores sugeriram que a perda dos implantes curtos ocorreu à característica do osso (tipo I) entre forames relacionando-se ao superaquecimento que pode ter ocorrido durante a cirurgia. Ao final dos 14 anos, a diferença estatística entre o sucesso dos implantes curtos, comparado ao dos implantes convencionais (maior ou igual a 9,0 mm) não foi significativa, e não condenou o uso destes implantes.

Mezzomo (2009) apresentou um caso clínico do uso de implantes curtos como alternativa a técnicas cirúrgicas reconstrutivas como os enxertos. O caso em questão era o de uma paciente do gênero feminino, de 43 anos, que no exame clínico apresentou reabsorção severa em forma de meia-lua na região dos dentes 36 e 37, optando-se pela utilização de dois implantes curtos de 5,5mm. Após 4 meses de osseointegração, os implantes receberam carga e apresentaram sucesso posterior.

Michel (2015) avaliou a previsibilidade de implantes curtos e extracurtos não esplintados em mandíbula posterior e discutiu aspectos referentes às suas nomenclaturas. Para o autor, é preciso padronizar os estudos e critérios para a investigação/relatos de casos dos implantes curtos para estabelecer taxas de sucesso/sobrevida.

Thoma (2017) descreveu as opções de tratamento para as regiões posteriores da mandíbula e da maxila, comparando implantes curtos versus implantes mais longos em um osso aumentado. Os resultados apontaram que tanto os implantes curtos quanto os longos, em combinação com procedimentos verticais de aumento ósseo, parecem resultar em resultados previsíveis em termos de taxas de sobrevivência do implante, porém os implantes dentários curtos levam a uma

série de vantagens, incluindo redução da morbidade do paciente, menor tempo de tratamento e custos mais baixos para os pacientes e o clínico.

Touma et al. (2010) avaliaram o desempenho de implantes curtos (7mm - 8,5mm) em mandíbulas parcialmente edêntulas de pacientes periodontalmente comprometidos, e concluiu que o tratamento com implantes curtos na amostra foi considerado seguro e previsível quando utilizado um estrito protocolo clínico por um período de oito anos.

Faot (2016) relatou um caso de completa reabilitação oral em paciente com atrofia óssea bilateral nas regiões posteriores da maxilla e mandíbula, com o objetivo de desenvolver e reforçar a estabilidade oclusal posterior com carga imediata e concluiu que para casos de atrofia mandibular posterior e maxila, implantes curtos com um diâmetro grande e uma combinação de implantes curtos e longos tem sido recomendado para melhorar a resistência biomecânica.

Galvão (2011) fez uma revisão não sistemática sobre aspectos biomecânicos, índices de sucesso, longevidade e planejamento cirúrgico-protético de implantes curtos. A revisão mostrou que o diâmetro é fator importante no sucesso do implante curto, e que esse é um tratamento viável para pacientes com altura óssea reduzida, quando considerados os aspectos biomecânicos.

Gonçalves (2015) avaliou, através de uma revisão sistemática da literatura, os parâmetros essenciais necessários para avaliar o desempenho clínico em longo prazo de implantes curtos e extra-curtos. A falta de critérios padronizados para a avaliação dos resultados faz com que seja difícil tirar conclusões sobre o desempenho clínico dos implantes curtos. A pesquisa propôs um esquema padronizado de avaliação.

Henriques (2012) revisou trabalhos publicados sobre implantes curtos comparados a outras técnicas e os fatores que contribuem no melhor desempenho clínico dos implantes curtos. Observou-se que os critérios para comparação em relação a implantes longos devem ser compatíveis para que se obtenha um resultado confiável.

Sampaio e Girundi (2012) fizeram uma revisão buscando os fatores e as modificações incorporadas aos implantes curtos. A revisão de literatura realizada mostrou que os implantes curtos atuais apresentam características macro e microscópicas que, juntamente a um correto planejamento protético, vêm colaborar para o sucesso dos mesmos.

Scherrer Júnior (2015) realizou uma revisão da literatura sobre o uso de implantes curtos, menores que 8 mm, como opção de tratamento em pacientes com rebordos reabsorvidos. Os resultados apontaram que os implantes curtos são benéficos para os pacientes, desde que sejam respeitados fatores como qualidade óssea, diâmetro, coroa, e esplintagem de implantes curtos aos adjacentes e aos longos, sempre que possível.

4 DISCUSSÃO

Guerra (2010) e Sampaio e Giruni (2012) relatam que há controvérsia para a definição de implante curto, já que seu comprimento total é considerado por alguns autores, do implante colocado em leito ósseo, e outros utilizam do proposto pelo International Team for Implantology (ITI), que considera apenas a região rugosa e com roscas.

De forma geral, considera-se implantes curtos os de comprimento intra-ósseo menores que 10 milímetros (GONÇALVES; 2009, GUERRA, 2010). Melhado et al. (2007) utilizam o mesmo termo para implantes de 7mm.

O diâmetro e o comprimento dos implantes devem considerados na avaliação clínica. Segundo Michel (2015) quanto maior o diâmetro dos implantes, melhor será a distribuição de forças sobre o rebordo ósseo. Cruz (2016, p.6) complementa que “forças oblíquas são potencialmente prejudiciais ao sistema implante/osso, principalmente em implantes curtos com coroas superdimensionadas”. As características do osso circundante têm que ser analisadas durante a escolha do tipo de implante proposto. Em situações como altura óssea reduzida ou acidentes anatômicos, pode-se optar por uma técnica de enxertia óssea (MELHADO, 2007; SANTIAGO JUNIOR, 2010).

Na proposta de instalação de implantes curtos, deve-se considerar o diâmetro e a qualidade óssea. Segundo Guerra (2010), Baltieri (2012) e Pellizzer (2013) o diâmetro tem influência direta no sucesso do implante, já que estudos apontam que quanto maior o diâmetro, menor a tensão transmitida ao material que simulava o osso em redor do implante (SAMPAIO, GIRUNDI, 2012).

A qualidade óssea é fator determinante no sucesso dos implantes curtos (MELHADO, 2007; GONÇALVES, 2009; SAMPAIO, GIRUNDI, 2012). Os implantes curtos necessitam de menos osso disponível, reduzindo a exposição do paciente a cirurgias para enxertia óssea, elevação da mucosa do seio maxilar e reposicionamento do nervo alveolar inferior, constituindo uma grande vantagem.

O tratamento de superfície do implante beneficia a osseointegração e melhora a retenção, aumentando a área de superfície entre o osso (MICHEL, 2015).

A reabilitação da região posterior da mandíbula é complexa, e é considerada um desafio clínico (MELHADO, et al. 2007; GONÇALVES et al. 2009; MEZZOMO et al. 2009; ALVARENGA, 2013). As taxas de sucesso com implantes curtos são análogas aos dos implantes longos (LEHMMAN, et al. 2010, BALTIERI, 2012).

> O nervo alveolar inferior é uma estrutura nobre, presente na região mandibular. Com a ausência dos elementos dentários e o uso continuado de próteses removíveis sobre a área edêntula, ocorre um processo de reabsorção óssea do rebordo alveolar, diminuindo a altura óssea mandibular, de forma a tornar o nervo alveolar inferior mais próximo da crista do rebordo ósseo. Deste modo, a instalação de implantes dentários e até mesmo o uso de próteses convencionais torna-se difícil (GONÇALVES, 2009, p.289).

O profissional precisa avaliar se há disponibilidade óssea, e caso não haja, escolher entre as técnicas possíveis, dentre elas o enxerto ósseo, lateralização do nervo alveolar inferior, distração osteogênica (GONÇALVES et al. 2009; MEZZOMO, et al. 2009; ALVARENGA, 2013) mas nem sempre há o sucesso esperado (MELHADO, 2007).

A instalação de implantes curtos na mandíbula, tem sido uma opção para os profissionais, (MELHADO et al., 2007; MICHEL, 2015), podendo ser aliado a placa de titânio para reforço mandibular (ALVARENGA, 2013), indicada para tratamento de mandíbula atrófica (ESFAHROOD et al. 2017; FAOT et al. 2016; GÓMEZ, NUNẼZ, QUERO, 2015; GONÇALVES, et al. 2009; .GUERRA, 2010; MELHADO et al. 2007; MEZZOMO, et al. 2009; THOMA, et al. 2017).

Baltieri et al. (2012) defende que no tratamento com implantes curtos dos casos de atrofia óssea vertical, os indicadores de sucesso também são compatíveis com os obtidos nos implantes convencionais.

Mesmo com todos os relatos positivos sobre o uso de implantes curtos, Henriques (2012) destaca que podem influenciar na taxa de sucesso do procedimento, independentemente do tipo de implante, a qualidade óssea, a geometria do implante e tratamento de superfície.

5 CONCLUSÃO

Com base na revisão de literatura pesquisada, pode-se concluir que os implantes curtos são uma opção viável, segura e com boa previsibilidade em tratamentos onde a altura óssea, como por exemplo na mandíbula atrófica, é um desafio ao profissional.

Ao comparar os custos envolvidos em uma cirurgia para instalação de implantes curtos, com outras formas de implante, os curtos são mais vantajosos. Além disso, necessitam de menos tempo para finalização do tratamento, apresentam menor morbidade e complicações pós-operatórias e melhor aceitação por parte do paciente.

Pode-se definir sucesso no tratamento com implantes após reabilitação quando ele não apresenta mobilidade, sintomatologia dolorosa, infecção, ou mesmo parestesia. Também não deve apresentar perda óssea vertical com mais de 0,2mm após o primeiro ano após aplicação de cargas.

REFERÊNCIAS BIBLIOGRÁFICAS

ALVARENGA, R. L.; AKAKI, E.; SOUZA, A. C. R. A. et al. Reabilitação de mandíbula atrófica com implantes curtose placa de titânio: apresentação de um caso clínico. **Rev. Port. Estomatol. Med. Dent. Cir. Maxilofac.** 5 4(4):217–221. 2013.

BALTIERI, B. R.; PAGANELLI, O. E. B.; GIRO, G. et al. Frequência de ressonância e sondagem peri-implantar em implantes curtos sob carga imediata com prótese total fixa em cantilever na arcada mandibular: acompanhamento de um ano. **IMPLANTNEWS.** 2012. Disponível em: http://www.inpn.com.br/ImplantNews/Artigo/Index/677. Acesso em: 10 jun. 2017.

BISPO, L. B. Implantes curtos: proposta de um novo desenho. **Rev. Odontol. Univ. Cid.** São Paulo. 28(3): 250-61, set-dez. 2016.

CRUZ, R. E. **Análise da distribuição de tensões em implantes curtos e coroas longas, através do método de elemento finito 3-D**. 63 fls. 2016. Dissertação (Mestrado em Odontologia) - Programa de Pós-graduação em Odontologia, Setor de Ciências da Saúde, Universidade Federal do Paraná. Curitiba: 2016.

ESFAHROOD, Z R.; AHMADI L.; KARAMI, E. et al. Short dental implants in the posterior maxilla: a review of the literature. **J Korean Assoc Oral Maxillofac Surg.** Apr;43(2):70-76. 2017.

FAOT. F, THOMÉ, G.; BIELEMANN, A.M., et al. Simplifying the Treatment of Bone Atrophy in the Posterior Regions: Combination of Zygomatic and Wide-Short Implants—A Case Report with 2 Years of Follow-Up. **Case Reports in Dentistry.** 2016.

GALVAO, F. F. S. A.; ALMEIDA-JUNIOR, A. A.; FARIA JUNIOR, N. B. Previsibilidade de implantes curtos: revisão de literatura. **RSBO.** Jan-Mar;8(1):81-8. 2011.

GÓMEZ, A. C.; NÚÑEZ, E. G.; QUERO, E. U. Zonas “seguras” de mayor cantidad óssea para colocación de mini implantes interradiculares em cortical vestibular de maxilares superiores em pacientes periodontalmente comprometidos. **Revista Mexicana de ortodoncia.** Vol. 8. N. 3. Jul-Set. 2015.

GONÇALVES, A. R. Q.; MATTOS, F. R.; BARROS, M.B. et al. Implantes curtos na mandíbula são seguros? **RGO,** Porto Alegre, v. 57, n.3, p. 287-290, jul./set. 2009.

GONÇALVES, T. M. S. V.; BORTOLLINI, S.; MARTINOLLI, M. et al. Long-term short implants performance: systematic review and meta-analysis of de essencial assessment parameters. **Brazilian Dental Journal** 26(4): 325-336, 2015.

GUERRA, E. A. **Reabilitação de mandíbula posterior atrófica com implantes curtos em carga imediata ou tardia:** estudo clínico prospectivo. 59 fls. 2010.

Dissertação. (Mestrado em Ciências da Saúde). Programa de Pós-Graduação da Faculdade de Odontologia da Universidade Federal de Uberlândia. 2010.

HENRIQUES, R. S. D. **Implantes curtos**: taxas de sucesso, características e fatores que possibilitam uma optimização da técnica e do desempenho clínico. 57 fls. 2012. Dissertação (Mestrado em Medicina Dentária) – Faculdade de Ciências e Saúde. Porto: 2012.

LEHMANN, R. B., TEIXEIRA R. Análise de tensões por elementos finitos em implantes curtos com pilares angulados. **Rev. bras. odontol.,** Rio de Janeiro, v. 67, n. 2, p.237-41, jul./dez. 2010.

LUCA, S.; TOMAZI, F. H. S.; ROCHA, M. M. et al., Prótese inferior do tipo protocolo sobre implantes curtos com carga imediata – Relato de caso. **Rev. Odontologia (ATO),** Bauru, SP., v. 15, n. 2, p. 49-58, fev., 2015.

MELHADO, Rachel Munçano Dias et al. Avaliação clínica de implantes curtos (7 mm) em mandíbulas. Acompanhamento de dois a 14 anos. **Revista Implantnews.** v.4, n.2, p. 147- 151. 2007.

MEZZOMO, L. A. M. Silveira, M. Corrêa Batista, F. Fontoura Frasca, F. Reabilitação com implantes para mandíbula posterior atrófica: relato de caso clínico. **Stomatos,** vol. 15, núm. 28, enero-junio, pp. 77-86. 2009.

MICHEL, R. C.; DAMANTE, C. A.; REZENDE, M. L. R. et al. Previsibilidade de implantes curtos e extracurtos unitários em mandíbula posterioratrófica. **RFO**, Passo Fundo, v. 20, n. 2, p. 258-263, maio/ago. 2015.

PELLIZZER, E.P. MORAES, S. L. D.; JUNIOR, J. F. S. Implantes curtos do tipo cone-Morse: proporção coroa-implante. **Rev. Cir. Traumatol. Buco-Maxilo-Fac., Camaragibe** v.13, n.3, p. 79-86 , jul./set. 2013.

SAMPAIO, H. C.; GIRANDI, F. M. Implantes Curtos: Características e fatores que possibilitam uma otimização da técnica. **Instituto de Estudos da Saúde & Gestão Sérgio Feitosa.** 2012. (Artigo) Especialização em Prótese e Implantodontia. Disponível em: <http://www.iesposgraduacao.com.br/publicacoes/publicacoes_categorias.asp?codCategoria=1> Acesso em: 10 jun. 2017.

SCHERRER JÚNIOR, J. **Implantes curtos.** 37Fls. 2015. Monografia. (Especialização em Odontologia – área de concentração em Prótese Dentária). Programa de Pós-Graduação da Faculdade de Odontologia da Universidade Federal de Minas Gerais. Belo Horizonte, 2015.

SOUSA, T. C. S. **Avaliação in vitro das microdeformações em implantes curtos, com conexão protética cone morse e diferentes desenhos de roscas, convencionais e platôs.** 88 fls. 2014. Dissertação (Mestrado). Programa de Pós-Graduação em Odontologia Restauradora. Especialidade em Prótese Dentária. São José dos Campos. 2014.

THOMA, D.S.; CHA, J.S.; JUNG, U.W. Treatment concepts for the posterior maxilla and mandible: short implants versus long implants in augmented bone. **J Periodontal Implant Sci.** Feb;47(1):2-12. 2017.

TOUMA, P. M. P.; BRITO, F. FIGUEIREDO, C.M. Utilização de implantes curtos em mandíbulas de pacientes periodontalmente comprometidos: oito anos de acompanhamento. **ImplantNewsPerio**. V7.N1. p. 61. 2010.

VILLARINHO, E. A. **Estudo prospectivo clínico-radiográfico de implantes curtos unitários na região posterior.** 132 fls. 2016. Tese (Doutorado em Odontologia) - Programa de Pós-Graduação em Odontologia – Faculdade de Odontologia, PUCRS. Porto Alegre: 2016.