FACULDADE SETE LAGOAS – FACSETE

Andrelle Nayara Cavalcanti Lima de Almeida

A TOXINA BOTULÍNICA COMO ADJUVANTE NA ORTODONTIA NO TRATAMENTO DO PACIENTE COM SORRISO GENGIVAL

RECIFE

2018

FACULDADE SETE LAGOAS – FACSETE

Andrelle Nayara Cavalcanti Lima de Almeida

A TOXINA BOTULÍNICA COMO ADJUVANTE NA ORTODONTIA NO TRATAMENTO DO PACIENTE COM SORRISO GENGIVAL

Artigo Científico apresentado ao Curso de Especialização *Lato Sensu* da Faculdade Sete Lagoas – FACSETE / CPGO, como requisito parcial para conclusão do Curso de Especialização em Ortodontia.

Área de Concentração: Ortodontia

Orientador: Prof. Mauro Macedo

RECIFE

2018

FACULDADE SETE LAGOAS – FACSETE

Artigo intitulado **"A Toxina Botulínica como adjuvante na Ortodontia no tratamento do paciente com sorriso gengival"** de autoria da aluna Andrelle Nayara Cavalcanti Lima de Almeida, aprovada pela banca examinadora constituída pelos seguintes professores:

Prof. Guaracy Fonseca – CPGO Recife

Prof. Mauro Macedo – CPGO Recife

Recife, 23 de Julho de 2018

A Toxina Botulínica como adjuvante na Ortodontia no tratamento do paciente com sorriso gengival

Andrelle Nayara Cavalcanti Lima de Almeida

Mauro Macedo

RESUMO

A beleza do sorriso sempre exerceu fascínio sobre a população. Sendo a mais bela das expressões faciais, é considerado importante segundo o papel que desempenha, seja como fator de beleza ou na participação da interação social. A fuga do que é considerado belo, como o Sorriso Gengival, apresenta-se como antiestético passando a ser visto como desagradável. Portanto, tem se buscado alternativas de tratamento que possam corrigir o problema do excesso gengival, trazendo satisfação ao paciente. Por ser um ramo da Odontologia onde as queixas, em sua maioria, são estéticas, a Ortodontia é uma área que se depara bastante com essa situação. Ao longo dos anos, muitos tratamentos corretivos foram propostos, de acordo com a etiologia do problema apresentado. Atualmente, um método menos invasivo que vem tomando aceitação por parte dos pacientes por apresentar facilidade e segurança das aplicações, uso de doses acessíveis pequenas, rápido início de ação, baixo risco, e efeito reversível, é a Toxina Botulínica (BTX) do tipo A. Produzida pela bactéria *Clostridium botulinum,* essas neurotoxinas atuam nos terminais nervosos, bloqueando a contração muscular. O objetivo deste trabalho é através de uma revisão da literatura, apresentar etiologias e tratamentos do sorriso gengival, incluindo a indicação da BTX como modalidade de tratamento adjuvante na ortodontia.

Palavras-chaves: Estética, Sorriso, Ortodontia, Toxinas botulínicas tipo A

LISTA DE ILUSTRAÇÕES

- **Figura 1 –** Músculos principais envolvidos na exposição gengival (NASR et al., 2015)
- **Figura 2 –** Diferentes graus de exposição gengival ao sorrir (SEIXAS; COSTA-PINTO; ARAÚJO, 2011).
- **Figura 3 –** Fotografia do espécime dissecado com vetores que mostram o sentido de fibras musculares (HWANG et al., 2009).
- **Figura 4 –** Técnica de “Yonsei Point” (Nunes et al., 2015).

LISTA DE ABREVIAÇÕES

- TB – Toxina Botulínica
- TB-A – Toxina Botulínica tipo A
- TB-G – Toxina Botulínica tipo G
- BTX – Toxina Botulínica
- BTX-A – Toxina Botulínica tipo A
- SNAP-25 – Sinaptossoma associado a proteína 25
- ELS - Elevador do lábio superior
- ELSAN - Elevador do lábio superior e da asa do nariz
- ZMe - zigomático menor
- ZMa – Zigomático Maior
- CDs – Cirurgiões-Dentistas

1 INTRODUÇÃO

A estética do sorriso é a principal causa da busca pela ortodontia por pacientes com problemas dentários (POLO, 2008; TAKI; MOHAMMED; HAMDAN, 2017). As preocupações a respeito da estética facial, especialmente o sorriso, são na sua maioria influenciadas pelo fato do sorriso refletir os sentimentos internos, e também por ser um aspecto importante de socialização (NASR et al., 2015). Shaw em 1981 demonstrou em seus estudos que a avaliação da estética é afetada pelos fatores-chave como status social, cultura e nível de educação (Apud TAKI; MOHAMMED; HAMDAN, 2017). Meios de comunicação, incluindo televisão, rádio, publicidade, filmes, revistas e internet, também desempenham um papel importante na percepção da beleza na cultura moderna (RUSSELLO, 2013). Por influenciar a percepção da atração facial de um indivíduo, é usado como ferramenta para interação social (LAFRANCE; HECHT; PALUCK, 2003).

O conceito de beleza está ligado à grande subjetividade e é fortemente influenciado pelas opiniões de outros. Difere entre as populações, regiões, países e mesmo continentes (KER et al., 2008; IOI et al., 2013). É dinâmico, com seus parâmetros mudando ao longo do tempo (PATNAIK; SINGLA; BALA, 2003 apud SRIPHADUNGPORN; CHAMNANNIDIADHA, 2017).

A literatura sugere que dentistas e leigos mostram diferentes percepções de sorriso estético ao avaliar uma variedade de características orofaciais e que os dentistas, especialmente ortodontistas, são mais sensíveis na detecção de desvios do ideal do que o público em geral (MACHADO et al., 2003).

Como a mais bela das expressões faciais, o sorriso, tem sua interpretação indicativa de sua natureza: prazer, diversão ou escárnio (MAGRO et al., 2015; TAKI; MOHAMMED; HAMDAN, 2017)**.** Fisiologicamente é o resultado da exposição dos dentes e da gengiva durante a contração de um grupo muscular (MAGRO et al., 2015). Estudos clínicos e experimentais realizados por Arnett e McLaughlin em 2004 tentaram definir como um sorriso esteticamente agradável, a exposição de 2 milímetros ou menos de tecido gengival (GRACCO; TRACEY, 2010). O lábio superior deve expor simetricamente até 3 mm da gengiva e a linha da gengiva deve seguir o contorno do lábio superior. A exposição de mais de 3 mm da gengiva durante o sorriso, por outro lado, caracteriza-se como desagradável (MAZZUCO; HEXSEL, 2010).

Vários fatores etiológicos, para a exposição gengival excessiva, têm sido propostos na literatura; estes incluem esquelético, gengival, e fatores musculares que podem ocorrer isoladamente ou em combinação (HWANG et al., 2009).

Uma vez estabelecido o diagnóstico do sorriso gengival, assim como também o plano de tratamento adequado, uma modalidade minimamente invasiva, que pode servir como adjuvante ou substituto para procedimentos cirúrgicos nos casos de superexposição gengival devido à hiperfunção muscular, é o uso de toxina botulínica (BTX) (HWANG et al., 2009; GRACCO; TRACEY, 2010).

A toxina botulínica é uma neurotoxina produzida por uma bactéria encontrada na natureza, chamada *Clostridium botulinium,* que age diretamente no sistema nervoso determinando a ocorrência de paralisia ou contraturas musculares no nosso corpo (SCOTT, 1980 apud FELDMANN; MIZUTANI; FERNANDES, 2017). Esta toxina atua por clivagem da proteína associada a sinaptossomas (SNAP-25) e inibição da liberação de acetilcolina, impedindo assim a contração do músculo. Entre os sete tipos distintos da neurotoxina botulínica, a do tipo A (BTX-A) parece ser a mais potente e é mais frequentemente usada clinicamente (HWANG et al., 2009).

O objetivo deste trabalho é realizar uma revisão de literatura a respeito da etiologia e do tratamento do sorriso gengival, além de relatar, a indicação da BTX como modalidade de tratamento adjuvante na ortodontia.

2 REVISÃO DE LITERATURA

2.1 A Estética do Sorriso

De todas as expressões faciais humanas, o sorriso é provavelmente o mais agradável e mais complexo em termos de significado (MAZZUCO; HEXSEL, 2010). Um sorriso é mais que uma forma de comunicação, ele é meio de socialização e atração (MAGRO et al., 2015).

A beleza do sorriso sempre exerceu fascínio sobre a população, considerada como qualidade fundamental à aparência física é fator influente na vaidade e autoestima e, subsequentemente, na qualidade de vida dos pacientes (BARROS et al., 2017). Para ser considerado bonito, atraente e saudável, implica um equilíbrio entre a forma e a simetria dos dentes, dos lábios e das gengivas, assim como o modo como se relacionam e se harmonizam com a face (HWANG et al., 2009; NUNES et al,

2015). Um sorriso atraente depende da proporção adequada e disposição destes 3 elementos (MAZZUCO; HEXSEL, 2010).

Garber e Salama em 1996, sugeriram que o relacionamento entre esses três componentes principais determinam a aparência estética de um sorriso, assim como a atividade dos músculos faciais, que são responsáveis pela apresentação deste quadro; elevador do lábio superior (ELS), elevador do lábio superior e da asa do nariz (ELSAN), e os músculos zigomático menor (ZMe) / maior (ZMa),destes, o ELS, o ELSAN, e o ZMe determinam a quantidade de elevação dos lábios que ocorre durante o sorriso (Apud HWANG et al., 2009) (Figura 1).

Segundo Sarver e Ackerman (2003), os sorrisos podem ser classificados de duas formas: (1) posado ou social, e (2) aqueles de prazer (TAKI; MOHAMMED; HAMDAN, 2017). O primeiro é voluntário, envolvendo contração muscular moderada, e o último é involuntário, resultando da contração máxima dos músculos dos lábios (ACKERMAN MB; ACKERMAN JL, 2002). Outra forma de classificar o sorriso utiliza o grau de exposição das coroas dentárias e do tecido gengival, em três categorias: alto, médio e baixo. No sorriso alto, existe a exposição total das coroas clínicas dos dentes anterossuperiores e uma faixa contínua de tecido gengival. O sorriso médio revela grande parte (75%) ou a totalidade (100%) das coroas clínicas dos dentes anterossuperiores e apenas as papilas interdentais ou interproximais. O sorriso baixo mostra menos de 75% das coroas clínicas dos dentes anterossuperiores e nenhum grau de exposição de tecido gengival (TJAN; MILLER; THE, 1984; SUZUKI; MACHADO; BITTENCOUR, 2011).

Para Bell et al. (1985), um belo sorriso é parte integrante da estética facial, é valorizado pela humanidade, e é verdadeiramente uma expressão de felicidade interior (TAKI; MOHAMMED; HAMDAN, 2017).

2.2 O Sorriso e a Ortodontia

A capacidade de sorrir foi aprendida por humanos como parte da evolução e é importante no contexto da ortodontia (BROWN; PALAMETA; MOORE, 2003). É indiscutível que a profissão que mais convive e manipula sorrisos é a Odontologia (MAGRO et al., 2015). O profissional de saúde bucal deve buscar tratamentos que realizem harmonia estética em equilíbrio com a oclusão funcional, eficiente e balanceada (NUNES et al., 2015). Entretanto, frequentemente, cirurgiões-dentistas

(CDs), especialistas ou não, deixam passar em seus planejamentos considerações fundamentais a respeito dos padrões de sorriso (OLIVEIRA; MOLINA; MOLINA, 2011).

Na ortodontia, para muitos, tratar o sorriso é uma tarefa difícil por algumas razões. Historicamente, sabe-se que no século passado, nas décadas de 50 e 60, o diagnóstico e o planejamento ortodôntico eram realizados com base na cefalometria e, por isso, os conceitos estéticos foram definidos, primariamente, numa vista de perfil. Ainda assim, a documentação ortodôntica continuou privilegiando os modelos de gesso, que são registros estáticos da oclusão, permanecendo distante da análise dinâmica da fala, do sorriso e da avaliação das características morfológicas e funcionais dos lábios (SEIXAS; COSTA-PINTO; ARAÚJO, 2011).

Nos últimos anos, o foco na estética facial como um indicador do valor social aumentou e o diagnóstico ortodôntico progrediu para incluir a estética no planejamento com base nos requisitos do paciente, combinada com a abordagem tradicional orientada para o problema (TAKI; MOHAMMED; HAMDAN, 2017). Incorporando, assim, a estética facial em seu plano de tratamento para atingir belos sorrisos (SRIPHADUNGPORN; CHAMNANNIDIADHA, 2017). O sorriso dinâmico tornou-se um dos objetivos da ortodontia e, ao longo do tempo, de outros profissionais que visam um tratamento harmonioso para seus pacientes (PATEL et al., 2012). O sucesso do tratamento pode ser determinado através de diversas medidas objetivas. No entanto, a sociedade e os pacientes predominantemente focam no resultado estético final (IS¸IKSAL; HAZAR; AKYALÇIN, 2006; AKYALCINA et al., 2014).

Preservar o posicionamento correto de um sorriso garantindo perfeição é importante e deve ser levado em consideração no diagnóstico e no planejamento do tratamento (TJAN; MILLER; THE, 1984). A percepção da estética varia de acordo com a opinião de cada indivíduo baseado no sexo, idade e etnia, influenciada por experiências pessoais e ambientes sociais (FLORES-MIR et al., 2004). Para Shaw (1981) a compreensão dessas diferenças de opinião é importante para garantir que o tratamento ortodôntico seja planejado para proporcionar o melhor resultado possível para o paciente (TAKI; MOHAMMED; HAMDAN, 2017).

2.3 Sorriso Gengival

Para obter resultados estéticos dentais ideais ao tratar pacientes de todas as idades, é de suma importância seguir os padrões estabelecidos pelas diretrizes estéticas (MACHADO et al., 2003). Do ponto de vista anatômico e fisiológico, o sorriso é o resultado da exposição dos dentes e da gengiva durante a contração dos grupos musculares dos terços médio e inferior da face (MAZZUCO; HEXSEL, 2010). Um sorriso harmônico é determinado não só pela forma, posição e cor dos dentes, mas também pelo tecido gengival (SILVA; CARVALHO; JOLY, 2007). A exposição de 2 milímetros ou menos de tecido gengival é geralmente considerado como sendo um dos principais fatores que determinam um sorriso esteticamente agradável. Um sorriso gengival, por outro lado, caracteriza-se por exposição excessiva, isto é, mais do que 2 milímetros, da gengiva maxilar (ARNETT; MCLAUGHLIN, 2004 apud GRACCO; TRACEY, 2010). Chiche e Pinault (1994) afirmaram que a exposição de toda a coroa dos incisivos superiores e 1mm de gengiva seria esteticamente ideal, embora 2 ou 3mm de exposição gengival poderiam ser esteticamente aceitáveis (DUTRA et al., 2011). Outros estudos mostraram que um certo grau de visibilidade dos incisivos superiores, juntamente com alguma exposição gengival é mais atraente em comparação com a total falta de exposição gengival ou cobertura parcial dos dentes pelo lábio superior (SARVER, 2001; KOKICH; KOKICH; KIYAK, 2006), mas que a exposição excessiva gengival (de 4 a 6 milímetros) não era tolerada por qualquer faixa etária (SRIPHADUNGPORN; CHAMNANNIDIADHA, 2017) (Figura 2).

Dutra e.al., em 2011, expôs que a atratividade do sorriso é influenciada pela quantidade de exposição gengival, na opinião tanto de ortodontistas como clínicos gerais e leigos.

A variabilidade na exposição gengival pode ser correlacionada a vários fatores etiológicos propostos na literatura; estes incluem dentário, gengival, esquelético, e fatores musculares que podem ocorrer isoladamente ou em combinação (HWANG et al., 2009; GRACCO; TRACEY, 2010). Um diagnóstico diferencial de exposição gengival excessiva é essencial para determinar estratégias de tratamento (DEL CASTILLO; HERNÁNDEZ; ERCOLI, 2015). Visto que estas podem envolver, dependendo do diagnóstico, terapia ortodôntica, periodontal e cirúrgica (GERON; ATALIA, 2005 apud DUTRA et al., 2011).

2.3.1 Fatores Etiológicos e Opções de Tratamento

Dentário: Quando a exposição excessiva de gengiva for de etiologia dentária, ter-se-á extrusão excessiva dos incisivos superiores. Geralmente ocorre em pessoas diagnosticadas com classe II de Angle com presença de overbite, a qual poderá ser tratada apenas com mecânica intrusiva (TAE-WOO; HYWWON, 2006; CHENG et al., 2008; OLIVEIRA; MOLINA; MOLINA, 2011).

Gengival: A desproporção altura/largura da coroa clínica é, frequentemente, indicativo de problema associado a excesso gengival mais localizado, como nos casos de erupção passiva, ou mais generalizado, como nos casos de crescimento hiperplásico (OLIVEIRA; MOLINA; MOLINA, 2011; MAGRO et al., 2015). Em alguns pacientes, este tecido pode ser espesso e fibrótico com profundidades de sondagem de 3 a 4mm. Durante o tratamento ortodôntico deve-se estabelecer o momento correto para o tratamento periodontal pois estes indivíduos podem se beneficiar de cirurgia gengival para deslocar a margem gengival apicalmente em direção a junção cemento-esmalte (KOKICH, 1996; DEL CASTILLO; HERNÁNDEZ; ERCOLI, 2015).

Ósseo: A estrutura óssea é avaliada por meio de cefalometria. Clinicamente, observa-se um sorriso gengival anterior e posterior, sem a presença de excesso gengival. Nesse caso, o tratamento do crescimento vertical excessivo implica indubitavelmente cirurgia ortognática (OLIVEIRA; MOLINA; MOLINA, 2011; MAGRO et al., 2015).

Muscular: Por fim, a análise muscular é conduzida. Observa-se o comprimento e a contração labial ao sorriso espontâneo. Quando todos os fatores anteriores, inclusive o comprimento labial, estão normais, a única causa possível torna-se, então, a hipercontração labial (POLO, 2005; HWANG et al., 2009; MAZZUCO; HEXSEL, 2010; OLIVEIRA; MOLINA; MOLINA, 2011).

Em superexposição gengival devido à hiperfunção dos músculos elevadores do lábio superior (incluindo o levantador do lábio superior, levantador do lábio superior e da asa do nariz, músculo levantador do ângulo da boca, zigomático maior, zigomático menor, e o depressor do septo nasal) procedimentos cirúrgicos têm sido utilizados para resolver o problema (LITTON; FOURNIER, 1979; EZQUERRA et al., 1999).

A literatura relata que esses procedimentos cirúrgicos realizados na correção dos sorrisos gengivais causados por músculos hiperfuncionais, no entanto, podem conduzir a efeitos secundários indesejáveis e de recaídas frequentes, tais como a

contração da cicatriz. Assim, tem sido sugerida, uma modalidade nova e menos invasiva para o tratamento de músculos labiais hiperfuncionais, que é o tratamento seguro, confiável e reprodutível; a utilização de toxina botulínica (BTX). Uma vez que é reversível, a injeção de toxina botulínica constitui uma opção para a correção temporária de sorriso gengival para pacientes dispostos a realizar procedimentos mais invasivos e definitivos em uma data posterior, sendo assim um substituto para o procedimento cirúrgico, por neutralizar hiperatividade muscular e reduzir a extensão do sorriso gengival (POLO, 2005; HWANG et al., 2009; GRACCO; TRACEY, 2010; POLO, 2015; NASR et al., 2015). Para Rees e Trenta (1989), um elemento a considerar é o fato de que como a idade, o lábio superior se torna flácido e alonga ao longo do tempo, fazendo da opção de tratamento temporário e menos invasivo, com a BTX, uma opção mais atraente (SUBER et al., 2013).

2.4 Toxina Botulínica

2.4.1 Apresentação e Mecanismo de Ação

De acordo com Brin, Hallett e Jankovic (2002 apud POLO, 2005), a toxina Botulínica tem estado sob investigação clínica desde a década de 1970 para o tratamento de várias condições associadas com contração muscular excessiva ou dor. São proteases dependentes de zinco produzido pela *Clostridium botulinum*, uma bactéria anaeróbia gram-positiva. Até agora, sete sorotipos diferentes de TB (TB-A até TB-G) têm sido identificados; estas podem causar paralisia muscular que caracteriza botulismo no homem e diversas espécies de animais e que pode ser fatal se os músculos respiratórios são afetados, como afirmou Cherington em 1998 (Apud GRACCO; TRACEY, 2010).

Entre os sete tipos distintos da neurotoxina botulínica, a do tipo A (BTX-A) parece ser a mais potente e é mais frequentemente usada clinicamente (HWANG et al., 2009). Apresenta-se na forma de pó seco estéril sob vácuo, estável, que é diluída com solução salina sem conservantes (POLO, 2008). Quando injetada por via intramuscular, em doses terapêuticas, esta toxina que atua por clivagem da proteína associada a sinaptossomas (SNAP-25), age seletivamente no terminal nervoso periférico colinérgico, inibindo a liberação de acetilcolina, impedindo assim a

contração do músculo (SPOSITO, 2004; POLO, 2008; GRACCO; TRACEY, 2010; SUBER et al., 2013; NUANTHAISONG; ABRAHAM; GOLDMAN, 2014).

A toxina botulínica vem sendo utilizada na terapêutica humana, há mais de 10 anos. Um número crescente de indicações e pesquisas clínicas continuadas fazem com que, a cada dia, novas indicações sejam somadas àquelas já consagradas pelo uso (SPOSITO, 2004). Além de ser o tratamento de primeira escolha para rugas localizadas no terço superior da face, BTX também é amplamente utilizado na prevenção e correção de alterações causadas pela contração muscular nos terços médio e inferior da face e do pescoço, incluindo Sorriso gengival (MAZZUCO; HEXSEL, 2010). Sua aplicação para o tratamento de um sorriso gengival é uma terapia eficaz minimamente invasiva, não cirúrgica que pode melhorar significativamente a estética do sorriso e a satisfação do paciente (SUBER et al., 2013).

A utilização da Toxina Botulínica pode ser considerada corretiva (quando a causa do Sorriso Gengival é exclusivamente muscular), adjuvante (quando existe associação de causas e indicação de tratamentos adicionais como o aumento dos lábios ou dispositivos ortodônticos), paliativa (quando o tratamento cirúrgico definitivo é recomendado) (MAZZUCO; HEXSEL, 2010).

Fatores que tornam BTX uma terapia de primeira linha para essa condição são: a facilidade e segurança das aplicações, o uso de doses acessíveis pequenas e o rápido início de ação, o baixo risco, e efeito reversível da BTX. Este último fator é particularmente interessante nos casos em que procedimentos ortodônticos ou cirúrgicos são recomendados ou previstos, mas para as quais BTX irá fornecer um rápido benefício cosmético ao paciente que tem a intenção de submeter a um procedimento mais invasivo mais tarde (MAZZUCO; HEXSEL, 2010).

2.4.2 Doses e Técnicas Injetoras para BTX

Sobre a técnica e a dose utilizada, esta, deverá depender individualmente, da quantidade de exposição, bem como da anatomia da superfície subjacente. A dose neste processo é extremamente importante e deve estar relacionada com a quantidade de exposição gengival presente (POLO, 2013). Doses pequenas não são indicadas para exposições gengivais graves e grandes doses não são adequadas para exposições gengivais leves. O primeiro irá produzir resultados menos desejáveis

e este último irá resultar em ptose do lábio superior e sorrisos inestéticos. Na taxa de sucesso deste procedimento, portanto, a seleção da dose e dos locais de injeção é de extrema importância. O grau de severidade do sorriso gengival, a área onde o sorriso gengival está presente, e o tipo de sorriso são fatores que precisam ser avaliados antes de se injetar (POLO, 2015).

Hwang et al. (2009), a respeito do sítio de injeção, se utilizou de medições realizadas em cadáveres para identificar o “ ponto de Yonsei, ” o ponto em que seria alvo 3 músculos, incluindo o levantador do lábio superior e asa do nariz (LLSAN), em uma única injeção. Este ponto de referência foi identificado como sendo o centro de um triângulo formado pela convergência do LLSAN, levantador do lábio superior (LLS), e os músculos zigomáticos e está localizada lateralmente a 1 cm a ala horizontal e 3 cm acima da linha dos lábios verticalmente em ambos homens e mulheres. O ponto de injeção seguro e reproduzível para BTX, em torno da área convergente desses três músculos, foi proposto e comprovado eficaz em aplicações clínicas (HWANG et al., 2009) (Figuras 3 e 4).

A injeção de BTX-A no LLSAN provou ser o método mais eficaz, oferecendo uma injeção segura, sem complicações. Outros músculos alvo descritos na literatura (KHANNA, 2007) não provaram dar qualquer benefício adicional a esta aplicação, podendo facilmente conduzir a ptose do lábio superior, protrusão do lábio inferior, assimetria, ou alongamento excessivo do lábio superior (CARRUTHERS; GLOGAU; BLITZER, 2008 apud SUCUPIRA; ABRAMOVITZ, 2012). Simplificando, para melhores resultados com menor risco, o levantador do lábio superior e asa do nariz foi proposto como o músculo alvo do tratamento (SUCUPIRA; ABRAMOVITZ, 2012).

Os autores concluem que na correção cosmética do Sorriso gengival pela BTX, é importante identificar o tipo de sorriso e, portanto, os principais músculos envolvidos, de modo que a técnica de injeção correta possa ser usada (MAZZUCO; HEXSEL, 2010).

2.4.3 Tempo de Ação e Duração

Segundo Schantz e Johnson (1993), Guerrissi (2000) os efeitos da injeção podem ser sentidos entre o terceiro e o décimo dia após a aplicação e duram em torno de 6 semanas a 6 meses, ocasião em que o paciente poderá ser avaliado quanto a possibilidade de se recomendar uma nova aplicação em tempo devido. A duração dos

efeitos clínicos por outro lado, estará na dependência de vários fatores, entre eles: dose total utilizada, gravidade do quadro clínico, presença de outros tipos de terapia associada e fatores individuais como capacidade de regeneração neurológica (SPOSITO, 2004).

Em um número significativo de pacientes, há uma redução na exposição gengival após várias aplicações de BTX, mesmo quando o efeito desta diminui. Este fato é explicado pela diminuição da força muscular que é susceptível de ocorrer após várias aplicações consecutivas de BTX, que produz o relaxamento do músculo a longo prazo. É importante identificar tais casos, em aplicações posteriores, e reduzir a dose para evitar um efeito exagerado (MAZZUCO; HEXSEL, 2010).

2.4.4 Efeitos Adversos

Os eventos adversos mais comumente relatados após a aplicação da BTX para correção do sorriso gengival são ptose ou alongamento do lábio superior ("Smile Joker-like"), o sorriso assimétrico, e dificuldade ao sorrir ou mastigar (MAZZUCO; HEXSEL, 2010). Como exemplo, Mazucco e Hexsel, relataram que ptose das comissuras tem possibilidade de ocorrer quando o Zigomático Maior é injetado (POLO, 2015). Esses efeitos são geralmente causados por doses excessivas de TB ou por má técnica, tais como injeções em locais inadequados (MAZZUCO; HEXSEL, 2010).

3 CONCLUSÃO

O excesso de tecido gengival ao sorrir, geralmente referido como sorriso gengival, é muitas vezes considerado esteticamente desagradável. O diagnóstico diferencial de sua etiologia é importante para que seja estabelecido o melhor plano de tratamento.

Com o avanço da medicina, a Toxina Botulínica foi introduzida nas áreas da saúde e passou a ser utilizada por profissionais, incluindo Cirurgiões-Dentistas, que passaram a incorporá-la como alternativa de tratamentos oferecidos a seus pacientes, sejam eles no alívio da dor ou com finalidade estética.

Dos usos na Odontologia, no tratamento da exposição gengival excessiva, a Toxina Botulínica tipo A, mostra-se um procedimento eficaz e seguro que deve ser

realizado corretamente para que resultados satisfatórios sejam alcançados. Por ser um procedimento minimamente invasivo, é uma opção de tratamento e deve ser levado em consideração durante o planejamento.

Botulinum toxin as adjuvant in Orthodontics in the treatment of patients with gingival smile

Andrelle Nayara Cavalcanti Lima de Almeida

Mauro Macedo

ABSTRACT

The beauty of the smile has always fascinated the population. Being the most beautiful of facial expressions, it is considered important according to the role it plays, either as a beauty factor or in the participation of social interaction. The escape from what is considered beautiful, like the Gingival Smile, presents itself as without esthetics and is seen as unpleasant. Thus, have been sought for alternatives treatment that can correct the problem of gingival excess, bringing satisfaction to the patient. For being a branch of the Dentistry where complaints are mostly aesthetic, Orthodontics is an area that is facing this situation a lot. Over the years, many remedial treatments have been proposed, according to the etiology of the presented problem. Currently, a less invasive method that is being accepted by patients because of the ease and safety of the applications, the use of small doses, rapid onset of action, low risk, and reversible effect is Botulinum Toxin (BTX) of the type A. Produced by the bacterium *Clostridium botulinum,* these neurotoxins act on the nerve terminals, blocking muscle contraction. The objective of this work is through a review of the literature, to present etiologies and treatments of the gingival smile, including the indication of BTX as an adjuvant treatment modality in orthodontics.

Keywords: Aesthetics, Smile, Orthodontics, Botulinum Toxins type A.

REFERÊNCIAS BIBLIOGRÁFICAS

ACKERMAN, M.B.; ACKERMAN, J.L. Smile analysis and design in the digital era. **J Clin Orthod**., v.36, n.4, p. 221-236, 2002.

AKYALCINA, S.; FRELSB, L.K.; ENGLISHC, J.D.; LAMAND, S. Analysis of smile esthetics in American Board of Orthodontic patients, **Angle Orthodontist**, v. 84, n. 3, 2014.

BARROS, V.C.; GAETA, V.B.; BAZILIO, M.T.M.; ROQUE NETO, A.; PEDRON, I.G. Toxina botulínica no sorriso gengival: recurso terapêutico complementar ao tratamento ortodôntico. **Orthod. Sci. Pract**., v. 10, n. 37, p. 41-45, 2017.

BROWN, W.M.; PALAMETA, B.; MOORE C. Are there nonverbal cues to commitment? An exploratory study using the zero acquaintance video presentation paradigm, **Evolutionary Psychology**, v.1, n.1, p.42–69, 2003.

CHENG, Y.J.; CHIN-LIANG, Y.; JEIN-WEIN, L.E.; BOWMAN, S.J. Treatment of skeletal-origin gummy smiles with miniscrew anchorage, **J Clin Orthodont**,; v. 42, p. 285-296, 2008.

DEL CASTILLO, R.; HERNÁNDEZ, A.M.; ERCOLI, C. A conservative orthodontic-prosthodontic approach for excessive gingival display. A clinical report, **The Journal of Prosthetic Dentistry,** p. 1-6, 2015.

DUTRA, M.B.; RITTER, D.E.; BORGATTO, A.; DERECH, C.D.A.; ROCHA, R. Influence of gingival exposure on the smile esthetics. **Dental Press J Orthod**. v. 16, n. 5, p. 111-118, 2011.

EZQUERRA, F.; BERRAZUETA, M.J.; RUIZ-CAPILLAS, A.; SAINZ-ARREGUI, J. New approach to the gummy smile. **Plast Reconstr Surg,** v. 104, p. 1143–1150, 1999.

FELDMANN, C.R.; MIZUTANI, F.S.; FERNANDES, A. Toxina botulínica para tratamento de sorriso gengival – relato de casos, **Full Dent. Sci.** v. 8, n. 31, p. 105-108, 2017.

FLORES-MIR, C; SILVA, E.; BARRIGA, M.I.; LAGRAVÈRE, M.O.; MAJOR, P.W. Lay person's perception of smile aesthetics in dental and facial views, **Journal of Orthodontics**, v. 31, n.3, p.204–209, 2004.

GRACCO, A.; TRACEY, S. Botox and the gummy smile, **Progress in Orthodontics,** v. 11, p. 76–82, 2010.

HWANG, W.S.; HUR, M.S.; HU, K.S.; SONG, W.C.; KOH, K.S.; BAIK, H.S. Surface anatomy of the lip elevator muscles for the treatment of gummy smile using botulinum toxin., **Angle Orthod.,** v. 79, n.1, p. 70-77, 2009.

IOI, H.; KANG, S.; SHIMOMURA, T.; KIM, S.S.; PARK, S.B.; SON, W.S. Effects of vertical positions of anterior teeth on smile esthetics in Japanese and Korean

orthodontists and orthodontic patients, **J Esthet Restor Dent**., v. 25, n. 4, p. 274–282, 2013.

IS¸IKSAL, E.; HAZAR, S.; AKYALÇIN, S. Smile esthetics: perception and comparison of treated and untreated smiles. **AmJOrthod Dentofacial Orthop**., v. 129, p. 8–16, 2006.

KER, A.J.; CHAN, R.; FIELDS, H.W.; BECK, M.; ROSENSTIEL, S. Esthetics and smile characteristics from the layperson's perspective: a computer-based survey study, **J Am Dent Assoc.,** v. 139, n. 10, p.1318–1327, 2008.

KHANNA, B. Lip stabilisation with botulinum toxin. **Aesthet Dent Today**, v. 1, p. 54–59, 2007.

KOKICH, V.G. Esthetics: The Orthodontic-Periodontic Restorative Connection, **Seminars in Orthodontics**, v 2, n.1, p 21-30, 1996.

KOKICH, V.O.; KOKICH, V.G.; KIYAK, H.A. Perceptions of dental professionals and laypersons to altered dental esthetics: asymmetric and symmetric situations. **Am J Orthod Dentofacial Orthop.**, v. 130, n. 2, p. 141–151, 2006.

LAFRANCE, M; HECHT, M.A., PALUCK, E.L. The contingent smile: a meta-analysis of sex diferences in smiling, **Psychological Bulletin**, vol.129, n.2, p.305–334, 2003.
LITTON, C.; FOURNIER, P. Simple surgical correction of the gummy smile. **Plast Reconstr Surg**; v. 63, p. 372–373, 1979.

MACHADO, A.W.; MCCOMB, R.W.; MOON, W.; GANDINI JR, L.G. Influence of the Vertical Position of Maxillary Central Incisors on the Perception of Smile Esthetics Among Orthodontists and Laypersons, **Journal of Esthetic and Restorative Dentistry,** v. 25, n. 6, p. 392–401, 2013.

MAGRO, A.K; CALZA, S.C.; LAUXEN, J.; SANTOS, R.; VALCANAIA, T.C.; DALL'MAGRO, E. Tratamento do sorriso gengival com toxina botulínica tipo A: relato de caso, **RFO**, v. 20, n. 1, p. 81-87, 2015.

MAZZUCO, R.; HEXSEL, D. Gummy smile and botulinum toxin: a new approach based on the gingival exposure area, **J Am Acad Dermatol,** v. 63, n. 6, p. 1042-1051, 2010.

NASR, M.W.M.D.; JABBOUR, S.F.M.D.; SIDAOUI, J.A.M.D.; HABER, R.N.M.D.; KECHICHIAN, E.G.M.D. Botulinum Toxin for the Treatment of Excessive Gingival Display: A Systematic Review, **Aesthetic Surgery Journal**, 2015.

NUANTHAISONG, U.; ABRAHAM, N.; GOLDMAN, H.B. Incidence of adverse events after high doses of OnabotulinumtoxinA for multiple indications, **Urology,** v. 84, n. 5, p. 1044-1048, 2014.

NUNES, L.; JUNIOR, J.P.F.; TEIXEIRA, S.A.F.; LEANDRO, L.F.L.; GUEVARA, H.A.G. Tratamiento de la sonrisa ingival con la toxina botulínica tipo A: caso clínco, **Rev. Esp. Cir. Oral Maxilofac.** v. 37, n. 4, p. 229-232, 2015.

OLIVEIRA, M.; MOLINA, G.; MOLINA, R. Sorriso gengival, quando a toxina botulínica pode ser utilizada. **Rev Odontol Araç.,** v. 32, n. 2, p. 58-61, 2011.

PATEL, D.; MEHTA, F.; TRIVEDI, R.; THAKKAR, S.; SUTHAR, J.; Botulinum toxin and gummy smile – a review, IOSR **Journal of Dental and Medical Sciences**, v. 4, p. 1-5, 2012.

POLO, M. Botulinum toxin type A n the treatment of excessive gingival display, **Am J Orthod Dentofacial Orthop**., v. 127, p. 214-218, 2005.

POLO, M. Botulinum toxin type A (Botox) for the neuromuscular correction of excessive gingival display on smiling (gummy smile), **American Journal of Orthodontics and Dentofacial Orthopedics**, v. 133, n. 2, p. 195-203, 2008.

POLO, M. Commentary on: Botulinum Toxin for the Treatment of Excessive Gingival Display: A Systematic Review, **Aesthetic Surgery Journal,** p. 1-4, 2015.

RUSSELLO, S. The impact of media exposure on self-esteem and body satisfaction in men and women, **J Interdisciplinary Undergrad Res.**, v. 1, n. 1, p. 1–12, 2013.

SARVER, D.M. The importance of incisor positioning in the esthetic smile: the smile arc. **Am J Orthod Dentofacial Orthop**., v. 120, n. 2, p. 98–111, 2001.

SARVER, D.M.; ACKERMAN, M.B. Dynamic smile visualization and quantification: Part 2. Smile analysis and treatment strategies, **American Journal of Orthodontics and Dentofacial Orthopedics**, v.124, n.2, p.116–127, 2003.

SEIXAS, M.R.; COSTA-PINTO, R.A.; ARAÚJO, T.M. Checklist dos aspectos estéticos a serem considerados no diagnóstico e tratamento do sorriso gengival, **Dental Press J Orthod,** v. 16, n. 2, p. 131-157, 2011.

SILVA, R.; CARVALHO, P.; JOLY, J. Planejamento Estético em Periodontia: **In: Congresso internacional de odontologia de São Paulo, 25**. p. 299-341, 2007.

SPOSITO, M.M.M. Toxina botulínica tipo A - propriedades farmacológicas e uso clínico, **ACTA FISIÁTR**., 2004.

SRIPHADUNGPORN, C.; CHAMNANNIDIADHA, N. Perception of smile esthetics by laypeople of different ages, **Progress in Orthodontics**, v. 18, n. 8, 2017.

SUBER, J.S.; DINH, T.P.; BS; PRINCE, M.D.; SMITH, P.D. Onabotulinumtoxin A for Treatment of a “Gummy Smile”, **Aesthetic Surgery Journal,** v.34, n. 3, p. 432-437, 2013.

SUCUPIRA, E.; ABRAMOVITZ, A. A Simplified Method for Smile Enhancement: Botulinum Toxin Injection for Gummy Smile, **Plastic and Reconstructive Surgery,** v. 130, n. 3, p. 726-728, 2012.

SUZUKI, L.; MACHADO, A.W.; BITTENCOURT, M.A.V. An evaluation of the influence of gingival display level in the smile esthetics, **Dental Press J Orthod.** v. 16, n. 5, p.37.e1-10, 2011.

TAE-WOO, K; HYWWON, K. Correction of deep overbite and gummy smile by using a mini-implant with a segmented wire in a growing Class II Division 2 patient., **Am J Orthodont Dentofac Orthop,** v. 130, p. 676-685, 2006.

TAKI, A.A; MOHAMMED, T.H.; HAMDAN, A.M. Influence of the Smile Line on Smile Attractiveness in Short and Long Face Individuals, **International Journal of Dentistry,** v. 2017, 2017.

TJAN, A.H.L.G.; MILLER, D.; THE, J.G.P. Some esthetic factors in a smile, **The Journal of Prosthetic Dentistry**, v. 51, n.1, p.24–28,1984.

ANEXOS

FIGURAS

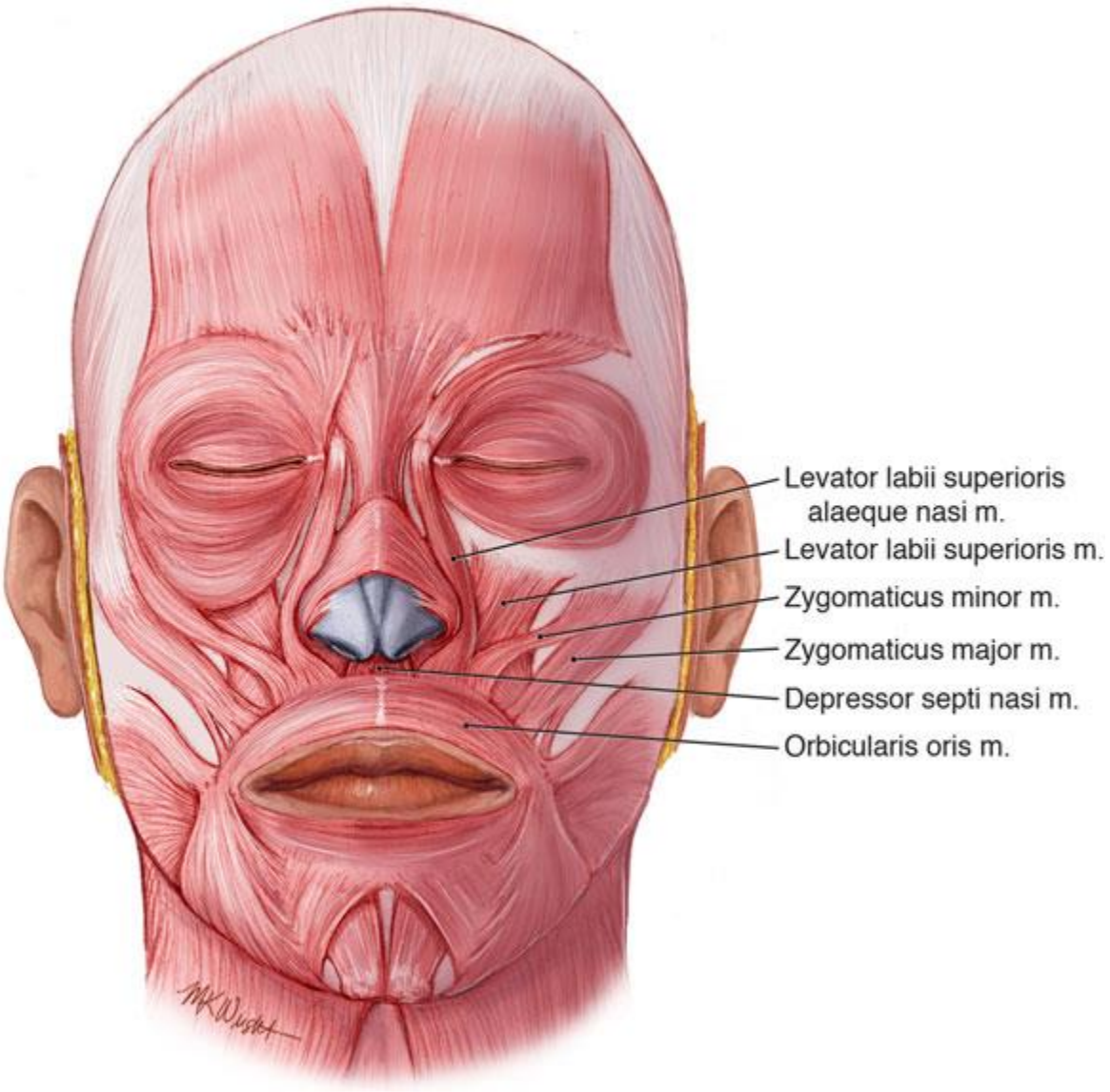

Figura 1. Músculos principais envolvidos na exposição gengival: Levantador do lábio superior e da asa do nariz (LLSAN), Levantador do lábio superior (LLS), Zigomático menor (ZMe), Zigomático maior (ZMa), e risório (NASR et al., 2015).



Figura 2. Diferentes graus de exposição gengival ao sorrir: **A**) 0mm; **B**) 1mm; **C**) 2mm e **D**) 4mm (SEIXAS; COSTA-PINTO; ARAÚJO, 2011).

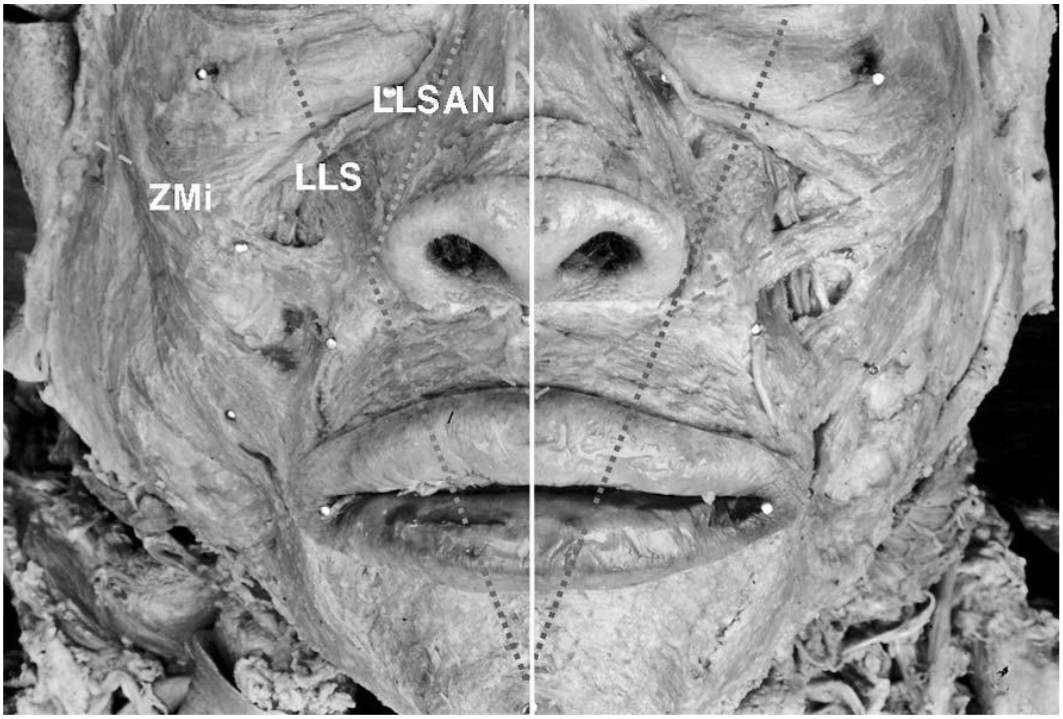

Figura 3. Fotografia do espécime dissecado com vetores que mostram o sentido de fibras musculares. (HWANG et al., 2009).

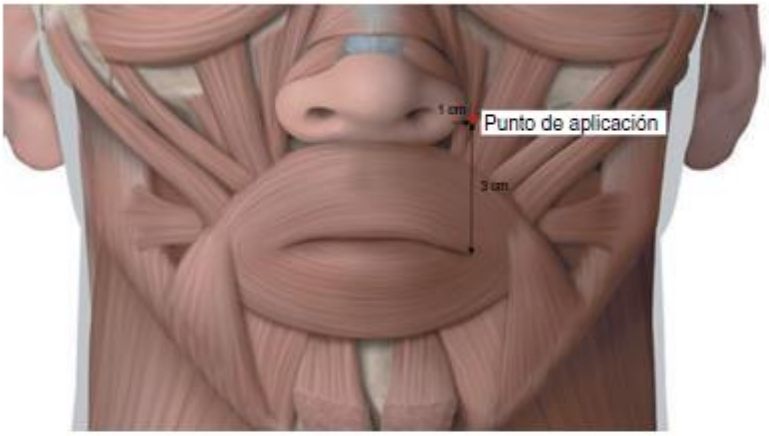

Técnica de «Yonsei point» para la localización del punto de aplicación en la hiperactividad del músculo elevador del labio superior.

Figura 4. Técnica de “Yonsei point” para a localização do ponto de aplicação na hiperatividade do músculo elevador do lábio superior (Nunes ET AL., 2015).

ANEXO 1

TERMO DE CORREÇÃO METODOLÓGICA

ANEXOS

ANEXO 1

TERMO DE CORREÇÃO METODOLÓGICA

Eu, Paula Andréa de Melo Valença, declaro para os devidos fins e para fazer prova junto à **Faculdade Sete Lagoas – FACSETE**, que realizei a revisão de normas técnicas e metodológicas do TCC/Monografia, intitulado **"A Toxina Botulínica como adjuvante na Ortodontia no tratamento do paciente com sorriso gengival"** de autoria de Andrelle Nayara Cavalcanti Lima de Almeida, do curso de Especialização Lato Sensu em Ortodontia, pela Faculdade Sete Lagoas – FACSETE, consistindo de citações, referências bibliográficas e normas metodólogicas.

Para ser verdade, firmo o presente,

Recife, 20 de julho de 2018

Prof. de metodologia

CPF: 020 321 594-06

ANEXO 2

TERMO DE CORREÇÃO DA LÍNGUA PORTUGUESA

ANEXO 2

TERMO DE CORREÇÃO DA LÍNGUA PORTUGUESA

Eu, Maria Lucilene dos Santos, declaro para os devidos fins e para fazer prova junto à **Faculdade Sete Lagoas – FACSETE**, que realizei a revisão da língua portuguesa do TCC/Monografia, intitulado **"A Toxina Botulínica como adjuvante na Ortodontia no tratamento do paciente com sorriso gengival"** de autoria de Andrelle Nayara Cavalcanti Lima de Almeida, do curso de Especialização Lato Sensu em Ortodontia, pela Faculdade Sete Lagoas – FACSETE, consistindo de citações, referências bibliográficas e normas metodológicas.

Para ser verdade, firmo o presente,

Recife, 18 de Julho de 2018

Maria Lucilene dos Santos

Prof. de língua portuguesa

CPF: 687.245.864-04

ANEXO 3

TERMO DE CORREÇÃO DA LÍNGUA INGLESA

ANEXO 3

TERMO DE CORREÇÃO DA LÍNGUA INGLESA

Eu, Maria Lucicne dos Santos, declaro para os devidos fins e para fazer prova junto à **Faculdade Sete Lagoas – FACSETE**, que realizei a revisão do abstract do TCC/Monografia, intitulado **"Botulinum toxin as adjuvant in Orthodontics in the treatment of patients with gingival smile"** de autoria de Andrelle Nayara Cavalcanti Lima de Almeida, do curso de Especialização Lato Sensu em Ortodontia, pela Faculdade Sete Lagoas – FACSETE, consistindo de citações, referências bibliográficas e normas metodólogicas.

Para ser verdade, firmo o presente,

Recife, 18 de Julho de 2018

Maria Lucicne dos Santos

Prof. de língua inglesa

CPF: 687.245.864-04