FACSETE - Faculdade de Sete Lagoas

ABO – Associação Brasileira de Odontologia - Santos

Especialização em Implantodontia

YORYINO JUBER CRISTOBAL CACHUÁN

Terapia a laser de baixa intensidade (LLLT) e sua importância na osseointegração

Santos - SP

2022

YORYINO JUBER CRISTOBAL CACHUÁN

Terapia a Laser de Baixa Intensidade (LLLT) e sua importância na Osseointegração

Monografia apresentada à Facsete – Faculdade Sete Lagoas, como requisito para obtenção do Título de Especialista em Implantodontia, sob orientação do Prof. Dr. Eduardo Mangolin

Santos – SP

2022

Cristóbal, Yoryino

Terapia de Laser de baja intensidad (LLLT) y su importancia en la oseointegración. Yoryino Juber Cristóbal Cachuán, 2022

Número de páginas.74

Referencias Bibliográficas p. 69-74

Monografía presentada para culminación del Curso de Especialización en Implantología FACSETE – FACULDADE SETE LAGOAS, 2022

Orientador: Prof. Dr. Eduardo Mangolin

YORYINO JUBER CRISTOBAL CACHHUAN

TERAPIA A LASER DE BAIXA INTENSIDADE (LLLT) E SUA IMPORTÂNCIA NA OSEOINTEGRAÇÃO

Esta monografia foi julgada e aprovada para obtenção do Título de Especialista em Implantodontia pela **FACSETE – FACULDADE SETE LAGOAS**

Santos __20 de setembro__.

_____

Prof. Dr. EDUARDO MANGOLIN

_____

Prof. Dr. Presidente da Banca

_____

Prof. Dr. Convidado

ABSTRATO

O objetivo deste estudo é indicar a importância do laser de diodo de baixa intensidade na osseointegração para o processo de tratamento com a colocação de implantes dentários. Foi por meio da revisão de literatura sistematizada encontrada em diversas investigações sobre o assunto, que conseguimos ter um quadro muito mais completo de quão benéfico é esse tipo de laser. Como resultado, foi possível obter referências bastante significativas para poder aplicar a análise e posterior discussão dentro da monografia apresentada. Por fim, concluiu-se que o laser de diodo de baixa intensidade melhora efetivamente o ISQ do implante instalado, demonstrando assim sua alta eficácia e seu papel como complemento ou adjuvante para agilizar o tempo de tratamento.

Palavras-chave: Laser de diodo, Implantes, Osseointegração.

ABSTRACT

The objective of this study is to indicate the importance of low intensity diode laser in osseointegration for the treatment process with the placement of dental implants. It was through the systematized literature review found from various investigations on the subject, that we were able to have a much more complete picture of how beneficial this type of laser is. As a result, it was possible to obtain very significant references to be able to apply the analysis and subsequent discussion within the presented monograph. Finally, it was concluded that the low-intensity diode laser effectively improves the ISQ of the installed implant, thus demonstrating its high effectiveness and its role as a complement or adjuvant to speed up treatment time.

Keywords: Diode laser, Implants, Osseointegration

ÍNDICE DE FIGURAS

Figura 1 . Propriedades das ondas eletromagnéticas. A amplitude é a altura da onda do eixo zero até o ponto máximo. Comprimento de onda é a distância horizontal entre duas partes adjacentes de uma onda.....19
Figura 2 . Representação gráfica da osseointegração.....28
Figura 3. Efeito da terapia com laser de baixa intensidade e mecanismos biológicos. 44
Figura 4 . Descontaminação de um alvéolo após extração. 46
Figura 5 . Descontaminação com terapia a laser de diodo juntamente com inserção de material ROG.....47
Figura 6 . Progresso radiológico 48
Figura 7 . Aplicação de laser de diodo em uma bolsa periimplantar.....49
Figura 8 . Progresso radiológico 49
Figura 9 . Visão de uma mucosite peri-implantar e a eliminação da pseudobolsa. ...50
Figura 10 . Visão de um tratamento convencional não cirúrgico de mucosite peri-implantar 50
Figura 11 . Visão de um abscesso e aplicação de laser de diodo.....51
Figura 12 . Presença de substância osteóide como resultado da pesquisa de Pacheco et al (44).....57
Figura 13 . Densidades ósseas relativas em diferentes grupos e momentos como resultado da investigação realizada por Ali et al. (45). 58
Figura 14 . Porcentagem de comprimento de contato entre osso enxertado e recém-formado 4 e 12 semanas após o seio.....62

ÍNDICE DA TABELA

Tabela 1. Linha do tempo da descoberta das fontes de laser e os primeiros estudos de efeito significativo do LLLI 23
Tabela 2. Espectro IR. 44
Tabela 3Variáveis de profundidade de sondagem, recessão e nível de inserção clínica durante o estudo de Sánchez et al. 56
Tabela 4. Valores médios dos parâmetros clínicos na linha de base (T0) e em 3 meses de seguimento (T1) e suas alterações estatísticas. Na pesquisa realizada por Tenore et al. (47) 59
Tabela 5. Diferenças relativas na densidade óssea entre os dois grupos de estudo nos diferentes períodos de seguimento da pesquisa realizada por Sherif et al. (48) 61

ABREVIATURAS E ACRÔNIMOS

LLLT - Terapia a Laser de Baixo Nível

LASER - Luz Amplificada por emissão de estimulação de radiação.

LLLI - Radiação Laser de Baixa Intensidade

FBM - Fotobiomodulação

ATP - trifosfato de adenosina

FRP - Fibrina Rica em Plaquetas

ISO - Organização Internacional para Padronização

ANSI - Instituto Nacional Americano de Padrões

W-Watt

ÍNDICE

1. INTRODUÇÃO 12
2. PROPÓSITO 13
3. REVISÃO DA LITERATURA 14
3.1 LASER 14
3.1.1 História da Luz e Teoria Quântica 14
3.1.2 Noções básicas de laser 18
3.1.3 Tipos de lazer 19
3.1.4 Laser de baixa intensidade (LLLT) 21
3.1.4.1 Componentes de laser de baixa intensidade 25
3.2 OSEOINTEGRAÇÃO 26
3.2.1 ¿O que é osseointegração? 26
3.2.2 Biologia da osseointegração de implantes dentários 29
3.2.3 Fases de osseointegração 30
3.2.3.1 Sangramento e coagulação 31
3.2.3.2 Degradação do coágulo 33
3.2.3.3 Formação de tecido granular 34
3.2.3.4 Modelagem óssea 36
3.2.4 Falha de osseointegração 39
3.3 TEORIA DA FOTOBIOMODULAÇÃO 41
3.4 APLICAÇÕES DE LASER DE BAIXA INTENSIDADE EM TRATAMENTOS DE IMPLANTE 45
3.4.1 Aplicação na desinfecção 45
3.4.2 Desinfecção pré-cirúrgica dos alvéolos 46
3.4.3 Periimplantite 46

3.4.4 Descontaminação na osteíte periimplantar 47

3.4.5 Mucosite periimplantar 49

3.4.6 Abscesso periimplantar 51

3.4.7 Bioestimulação 51

3.5 APLICAÇÃO DE LASER DE BAIXA INTENSIDADE PARA PROMOÇÃO DE OSEOINTEGRAÇÃO 52

3 DISCUSSÃO 66

4 CONCLUSÃO 68

REFERÊNCIAS BIBLIOGRÁFICAS 69

1. INTRODUÇÃO

Desde o início de nossos tempos, o ser humano é fascinado pelas propriedades da luz e sua aplicação na medicina, passando pelos chineses, egípcios e outras civilizações até que Albert Einstein publicou sua teoria quântica no século 20, e sentiu as bases para a desenvolvimento do LASER (amplificação da luz por emissão estimulada de radiação), mas não foi até 7 de julho de 1960 que Maiman anunciou um possível uso do LASER na medicina, Maiman previu tratamentos cirúrgicos sem sangramento e substituição da broca odontológica.

Com o passar do tempo ocorreram mudanças e melhorias em termos de tecnologia e materiais para uso odontológico, sempre com o objetivo de que os resultados dos procedimentos clínicos tenham tempos operatórios mais curtos, menos dor e com processos de regeneração tecidual mais rápidos.

A tecnologia do laser não ficou alheia a isso, graças ao seu aparecimento, os tratamentos de laserterapia melhoraram os resultados dos procedimentos clínicos nas diversas áreas da Medicina em geral e seu uso na odontologia não poderia ser relegado, assim é que, nos tratamentos endodônticos , cirurgia dentária, cirurgia, periodontia, etc. Lasers de alta e baixa potência têm sido utilizados com grande sucesso, acelerando o tempo de reparo tecidual e podendo realizar procedimentos cirúrgicos menos traumáticos.

É importante mencionar que o laser também é utilizado para o tratamento da superfície de implantes dentários, para fazer incisões no tecido lateral, mas mesmo assim não será objeto de investigação para o presente trabalho monográfico.

O uso do laser em diversos tecidos humanos tem sido classificado de acordo com seu comprimento de onda, potência e sua afinidade com cromóforos e seu uso pode ser cirúrgico ou não cirúrgico (como agente de fotobiomodulação), dentro desta classificação encontramos o laser de diodo não cirúrgico ou laser de baixa intensidade (LLL) utilizado como fotobiomodulador cujo comprimento de onda varia de 635nm a 900nm, o laser de baixa intensidade, é produzido fisicamente a partir da interação de seus semicondutores e seu rebote (1,2).

Quando falamos de laser de diodo não cirúrgico, nos referimos a um tipo de laser de diodo de baixa intensidade (LLLT) que, em termos gerais, é amigável tanto

para o operador quanto para o paciente. Seu tamanho, hoje, é compacto, prático de manusear e fácil de monitorar, desde que tenha o respectivo treinamento.

Bowen (3), menciona um conglomerado de aplicações não cirúrgicas de laser de diodo na odontologia, o mesmo que nos faz mais uma vez afirmar que é uma das tecnologias que permitem a redução de tempo e abreviação de processos que convencionalmente eram mais tardios, seja por cura ou regeneração tecidual.

Agora, Brånemark introduziu implantes dentários endósseos e descobriu a estreita relação entre osso e implantes de titânio, com força suficiente para transferir força, e chamou esse fenômeno de osseointegração. A duração da osseointegração foi considerada de 4 a 6 meses nos primeiros protocolos e este tempo aumenta para 6-8 meses a mais nos casos que necessitam de enxertos ósseos e regeneração óssea guiada, o que é inaceitável para muitos pacientes; portanto, esforços consideráveis têm sido feitos para acelerar a conclusão do processo de osseointegração, que são divididos em dois grupos. O primeiro grupo inclui métodos relativos ao desenho, superfície e tensão superficial do implante e o segundo grupo inclui métodos para melhorar o ambiente ao redor do implante, incluindo citocinas, fatores de crescimento, fotobiomodulação usando laser de baixa intensidade (LLL) e diodo emissor de luz (4).

Na presente investigação, buscaremos demonstrar a importância do uso do laser de baixa intensidade como fotobiomodulador no processo de osseointegração. Além disso, serão citados alguns relatos de casos, para que possamos corroborar sua eficácia e poder dar a conhecer um pouco mais aos leitores.

2. PROPÓSITO

O objetivo deste trabalho é demonstrar a importância do laser de baixa intensidade no processo de osseointegração.

3. REVISÃO DA LITERATURA

3.1 LASER

3.1.1 História da Luz e Teoria Quântica

O fascínio da humanidade pelas propriedades da luz e suas aplicações na medicina remontam aos tempos antigos. Os avanços da física no início do século 20 levaram ao estabelecimento da teoria do laser postulada por Albert Einstein e culminou na invenção desta forma especial de luz na década de 1960 (1).

O uso medicinal da luz para fins diagnósticos e terapêuticos remonta a tempos antigos. O calor da luz do sol ou de uma fogueira era usado para tratar a pele.Os gregos e romanos tomavam banhos de sol todos os dias, e os solários foram incorporados em muitas casas romanas. Os antigos egípcios, chineses e indianos usavam a luz para tratar raquitismo, psoríase, câncer de pele e até psicose. Antigos egípcios, indianos e gregos também usavam a luz solar natural para repigmentar pacientes com vitiligo, ativando o psoraleno fotossensibilizador natural encontrado na salsa e em outras plantas (1).

No século XVII, Pierre Gassendi, um filósofo, cientista, astrônomo e matemático francês, descreveu sua teoria das partículas da luz (publicada postumamente em 1658 em Lyon, França (1).

O trabalho de Gassendi, influenciado pelo físico inglês Sir Isaac Newton (1642-1727), descreveu a luz como "corpúsculos" ou partículas de matéria que "são emitidas em todas as direções a partir de uma fonte". ser desenvolvido para descrever o comportamento de partículas reagindo à influência de forças arbitrárias (1).

Em 1665, o cientista inglês Robert Hooke sugeriu sua teoria das ondas de luz, comparando a expansão das vibrações da luz à das ondas na água: "cada pulso ou vibração do corpo luminoso

gerará uma esfera, que aumentará continuamente e crescem, exatamente da mesma maneira (embora infinitamente mais rápido) que ondulações ou anéis na superfície da água, formando círculos cada vez maiores em torno de um ponto»

Clerk Maxwell, que em 1865 propôs uma teoria de ondas eletromagnéticas da luz e mostrou que as ondas eletromagnéticas viajam exatamente na velocidade da luz.

Embora possam ter sido úteis antes de 1900, as teorias anteriores não descreviam completa ou satisfatoriamente as características da luz observadas pela comunidade científica; a luz se comportou como partículas em alguns casos e como ondas em outros. Esse contexto de indagações deu origem à abordagem da teoria quântica. Em 14 de dezembro de 1900, o físico alemão Max Planck deu uma palestra perante a Sociedade Alemã de Física (Deutsche Physikalische Gesellschaft) na qual explicou que a teoria da luz consistia em feixes concretos e indivisíveis de energia radiante, que ele chamou de quanta.

Onze anos depois, o físico britânico Ernest Rutherford contribuiu para a teoria quântica quando postulou um modelo planetário de átomos.

O físico dinamarquês Niels Bohr sintetizou o modelo do átomo de Rutherford com a hipótese quântica de Planck, Bohr também estabeleceu a teoria de que um elétron pode saltar abruptamente de um nível orbital específico para outro nível superior para fazer isso, um elétron deve ganhar energia. Por outro lado, um elétron deve perder energia para passar de um nível de energia mais alto para um nível de energia mais baixo.

Foi nesse contexto florescente da nascente teoria quântica que Albert Einstein fez três contribuições significativas.

Primeiro, em 1905, Einstein desenvolveu sua teoria quântica da luz, sua segunda contribuição significativa para a teoria do laser

foi ao publicar a primeira referência em física à dualidade onda-partícula da luz, usando a lei da radiação de Planck.

Em 1916-17, Einstein fez sua terceira grande contribuição à teoria do laser, fornecendo uma nova derivação da lei da radiação de Planck, com enormes implicações. Como ele escreveu a seu amigo Michele Angelo Besso em 1916: "Uma luz esplêndida apareceu em mim sobre a absorção e emissão de radiação " (1).

O primeiro projeto conceitual de um projeto de laser foi dado por Albert Einstein em 1916, graças ao fato de o cientista ter a teoria de que gotículas eram capazes de estimular outros átomos idênticos em excitação (5). Por outro lado, Rudolf Ladenburg conseguiu relatar evidências indiretas sobre a emissão estimulada em 1928. No entanto, os físicos da época a classificaram como uma "absorção negativa" e não lhe deram a importância que o assunto merecia. Então, em 1940, o físico russo Calentin A. Fabrikant sugeriu que a emissão que é estimulada em uma descarga de gás poderia amplificar a luz nas condições certas; no entanto, o cientista não lhe deu o devido acompanhamento (1)

Assim, logo após a Segunda Guerra Mundial, Willis Lamb e RC Retherford conseguiram perceber que a ressonância magnética nuclear era muito capaz de produzir inversões. Assim, Edwards Purcell e Robert Pound usaram esse efeito para observar a emissão que as ondas de rádio de 50kHz tinham. Com o tempo, em 1951, Charles H. Townes sugeriu que essa emissão poderia oscilar em uma cavidade ressonante que poderia produzir uma saída coerente. Já em 1954, Townes e James Gordon conseguiram demonstrar a primeira amostra de microondas, sendo capazes de direcionar moléculas excitadas de amônia para uma cavidade ressonante onde poderiam oscilar a 24 Ghz (6,7).

Foi décadas após os artigos de emissão estimulada de Einstein de 1916-17 que ocorreu um grande avanço no desenvolvimento do

laser, tanto teórica quanto praticamente, nas décadas de 1950 e 1960.

Foi em 7 de julho de 1960, na coletiva de imprensa anunciando sua conquista, Maiman identificou cinco possíveis usos para o laser:

1. A primeira verdadeira amplificação da luz.

2. Uma ferramenta para investigar o assunto na investigação básico.

3. Feixes de alta potência para comunicações espaciais.

4. Aumento do número de canais de comunicação disponíveis.

5. Concentração leve para indústria, química e medicina.

As primeiras investigações em tecidos moles intraorais foram realizadas com o laser de rubi (8). O desenvolvimento do laser de CO2 e sua capacidade de ablação de tecidos moles com sangramento mínimo levou a estudos em cirurgia oral (1).

Quarenta e cinco anos após seu uso experimental inicial em odontologia e quase 20 anos após sua introdução prática em cirurgia odontológica, os lasers estão se tornando mais prevalentes e até mesmo populares, seja como metodologias de tratamento adjuvantes ou como adições independentes do arsenal odontológico. Os pesquisadores continuam a investigar novos comprimentos de onda e aplicações clínicas dos lasers à medida que se aplicam à odontologia, expandindo a visão de Maiman e outros pioneiros. O crescente número de clínicos usando lasers odontológicos, alimentado pelo crescente corpo de evidências para o uso seguro, eficaz e adequado de lasers na odontologia, continuará a avançar na aplicação da "luz esplêndida" de Einstein em seus procedimentos, em benefício de do paciente e ao mesmo tempo do médico (1).

3.1.2 Noções básicas de laser

A palavra laser é um acrônimo para amplificação de luz por emissão estimulada de radiação.

A luz é uma forma de energia eletromagnética que existe como uma partícula e viaja em ondas a uma velocidade constante. A unidade básica dessa energia radiante é chamada de fóton. As ondas de fótons viajam na velocidade da luz e podem ser definidas por duas propriedades básicas: amplitude e comprimento de onda. Amplitude é a altura vertical da onda do eixo zero ao seu máximo enquanto se move em torno desse eixo. Isso está relacionado à magnitude da intensidade na onda: quanto maior a amplitude, maior a quantidade de trabalho potencial que pode ser feito. Para uma onda que emite luz, a amplitude está relacionada ao brilho. Um joule (J) é uma unidade de energia; uma quantidade útil para a odontologia é um milijoule (mJ) ou um milésimo (10-3) de um joule (1/1.000 J; 0,001 J) (1).

A segunda propriedade de uma onda é o comprimento de onda (l), a distância horizontal entre quaisquer dois pontos correspondentes na onda. Esta medida é importante tanto para a forma como a luz do laser é entregue ao local cirúrgico e como ela interage com o tecido. O comprimento de onda é medido em metros (m). Os lasers odontológicos têm comprimentos de onda da ordem de unidades muito menores e usam a terminologia de um nanômetro (nm), um bilionésimo (10–9) de um metro ou micrômetro (também mícron [m ou mm]), um milionésimo (10–6)) um metro (1).

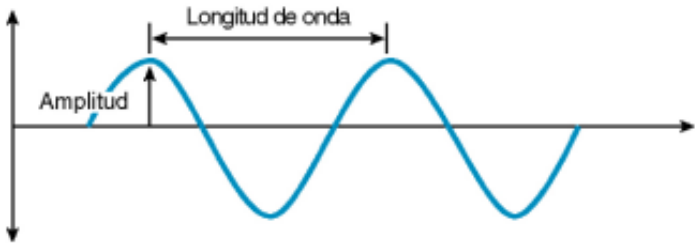

Figura 1. Propriedades das ondas eletromagnéticas. A amplitude é a altura da onda do eixo zero até o ponto máximo. Comprimento de onda é a distância horizontal entre duas partes adjacentes de uma onda.

A emissão estimulada é o processo pelo qual os feixes de laser são produzidos dentro da cavidade do laser. A teoria da emissão estimulada foi postulada por Albert Einstein em 1916. Ele baseou seu trabalho em alguns trabalhos anteriores de físicos alemães (Max Planck) e dinamarqueses (Niels Bohr), que estabeleceram a teoria de um modelo do átomo, além da teoria quântica da física, que descreve um quantum como a menor unidade de energia emitida por um átomo. Einstein usou esse conceito e mais tarde teorizou que o átomo já energizado pode absorver um quantum adicional de energia, resultando na liberação de dois quanta. Essa energia é emitida (ou irradiada) como fótons idênticos, viajando como uma onda coerente. Esses fótons, por sua vez, são capazes de energizar mais átomos em uma progressão geométrica, que posteriormente produz a emissão de fótons idênticos adicionais, levando a uma amplificação da energia da luz e, assim, produzindo um feixe de laser (1).

3.1.3 Tipos de lazer

De acordo com Gordillo e Montero (9), os lasers têm duas classificações, levando em consideração sua potência, bem como

sua capacidade de interagir com os tecidos. Por isso, eles são classificados em lasers de alta potência e baixa potência.

Laser de baixa intensidade

Passam a ser os que serão utilizados em tecidos moles, estes não produzirão aumento de temperatura; Além disso, mostrarão efeitos especiais como bioestimulação que melhorará a cicatrização; Além disso, haverá os efeitos analgésicos e anti-inflamatórios que permitirão seu uso isolado, bem como coadjuvante em tratamentos considerados convencionais (9).

O laser de diodo também é considerado neste grupo, que é um tipo de laser de estado sólido. O laser de diodo combinará Gálio, Alumínio e Arsênico para que a energia elétrica seja transformada em energia luminosa; Este laser é um semicondutor que atinge um comprimento de onda que varia entre 630nm e 904nm; As características terapêuticas que possui é o fato de não produzir aumento de temperatura, cicatrização de feridas, efeitos anti-inflamatórios e analgésicos, além da redução da prostaglandina E2, que consegue inibir a progressão da doença periodontal (10,11,12).

Laser de alta intensidade

Principalmente, têm uso no campo cirúrgico, além disso, causarão efeitos físicos visíveis e efeitos térmicos no tecido irradiado; São utilizados como substitutos do bisturi frio ou instrumentos rotatórios convencionais.

Neste grupo encontra-se o laser Er.YAG, que é um método sólido ativo infravermelho com comprimento de onda de 2940nm, acompanhado de um feixe guia de laser HE-Ne com 655nm. Sua transmissão é por fibra ótica, o efeito térmico que possui é quase nulo, e é devido a isso que é utilizado sobre tecidos duros, cirurgias de tecidos moles com escassa coagulação, osteotomias, preparo cavitário e outros processos na Odontologia (13).

É na década de 1980 que surgem os lasers de CO2, o laser Nd-YAG e o laser de corante pulsado. Os dois primeiros citados apresentaram maior eficiência no corte e coagulação; suas primeiras aplicações foram para otorrinolaringologia (13).

3.1.4 Laser de baixa intensidade (LLLT)

Na Rússia (antiga URSS) o estudo dos mecanismos de ação de biomodulação (BMA) da irradiação a laser de baixa intensidade (LILI) começou em 1964, logo após o desenvolvimento dos lasers, a terapia a laser de baixa intensidade (LLLT) tem inúmeras técnicas associadas e combinadas de LLLT que são amplamente utilizados hoje: localmente, na projeção de órgãos internos, acupuntura a laser, reflexologia, iluminação sanguínea a laser intracavitária, transdérmica e intravenosa, terapia magnética a laser, forese a laser, massagem a vácuo com laser, biomodulação, etc. Cerca de 400.000 dispositivos terapêuticos a laser são usados na assistência médica prática russa. A base do LLLT é o chamado efeito bioestimulante ou biomodulador da irradiação a laser de baixa intensidade (LILI). No entanto, a era da terapia a laser começou literalmente muito antes do desenvolvimento dos lasers. As propriedades terapêuticas da lâmpada de luz "concentrada" (por exemplo, UV, azul ou vermelha) isolada por um filtro de luz parcial estreito da faixa de irradiância espectral total já eram conhecidas no século XIX. Esta descoberta lançou as bases para um novo campo da medicina, luz ou fototerapia, e em 1903 NR Finsen recebeu o Prêmio Nobel "em reconhecimento à sua contribuição para o tratamento de doenças, especialmente lúpus vulgar, com radiação de luz concentrada, para o qual abriu um novo caminho para a ciência médica” (2).

A principal propriedade da luz do laser é sua monocromaticidade, ou seja, uma área espectral extremamente estreita (linha). Isso determina sua maior eficiência em comparação com a luz filtrada de uma lâmpada. Além disso, é muito mais fácil configurar e controlar a energia da luz do laser, alocá-la sobre a

superfície e enviá-la para o local desejado sem perdas do que fazer o mesmo com uma lâmpada filtrada média. Os lasers pareciam não apenas convenientes, mas também um instrumento fundamentalmente mais eficaz de efeito terapêutico do que outras fontes de luz, o que determinou o surgimento e o desenvolvimento de uma direção qualitativamente nova da fototerapia - terapia a laser (2).

O mecanismo principal e os padrões de interação de LILI com aceptores dentro das células podem ser representados na seguinte ordem: absorção de energia de fótons - aparecimento de um gradiente de temperatura local - liberação de Ca 2+ dos estoques intracelulares - estimulação de processos dependentes de Ca 2+. A compreensão desse processo permitiu a explicação de todos os efeitos colaterais conhecidos , métodos otimizados e eficácia muito maior da LLLT (2).

A base da LLLT é o chamado efeito bioestimulante ou biomodulador da irradiação a laser de baixa intensidade (LILI), que foi encontrado em inúmeros estudos na década de 1970 (2).

Tabela 1. Linha do tempo da descoberta das fontes de laser e os primeiros estudos de efeito significativo do LLLI

Chronology of the Development of Laser Sources and the First Studies of Biologically Significant Effect of LILI

Laser Type	Wavelength, nm	Year [Reference]	Effect	Reference
Ruby	694	1960 [10]	Healing of purulent wounds, immune system activation, endothelial cell proliferation	[11,12,13,14]
Nd:YAG	1064	1964 [15]	Proliferation, collagen synthesis in vitro	[16,17]
Nd:YAG (KTP)	532	1963 [18]	Hemoglobin oxygenation in red blood cells in vitro	[19]
CO_2	10600	1964 [20]	Healing of purulent wounds	[21,22]
Helium-Neon (He-Ne)	633 (basic), 544; 594; 612; 1152; 1520; 3391 (rarely used)	1960 [23]	Erythropoiesis	[24,25]
Helium-cadmium (He-Cd)	442	1968 [26]	Changes in systemic and regional hemodynamics	[27]
Semiconductor (diode)	300-9000	1962 [28]	Proliferation, activation of microcirculation, anti-inflammatory action, immunomodulatory effect, anesthetization, effects on blood	Many publications in different countries. Most frequently used LILI wavelength 405, 445, 525, 635, 785, 808, 830, 904 and 1300 nm

Este laser será aplicado em diferentes disciplinas que a odontologia engloba; É composto por um meio ativo sólido, que é formado por um semicondutor que utilizará frequentemente uma combinação de gálio, arsênio e alguns outros elementos como índio ou alumínio, para que a energia elétrica seja convertida em energia (14).

O laser de baixa intensidade pode ser emitido continuamente ou por meio de pulsos, graças ao seu comprimento de onda é possível transportar energia através de fibra óptica (1,14).

Os equipamentos a laser de baixa intensidade têm a vantagem de serem pequenos em tamanho. Muitas dessas unidades são compactas, além de serem fáceis de transportar dentro do consultório ou clínica.

Em relação à sua segurança; os lasers são classificados em categorias de acordo com seu grau de perigo. De acordo com cada

categoria, são exigidos padrões de segurança que devem ser aplicados e que envolvam o cirurgião-dentista, seu assistente e o paciente.

O padrão que é seguido é o padrão americano 21CFR, os equipamentos a laser são classificados em 06 categorias: Classe I, Classe II A e II B, Classe III A e III B e Classe IV e que dependem basicamente da densidade de potência óptica emitida pelo eles e o comprimento de onda gerado por eles.

Classe I: São equipamentos inofensivos e não requerem o uso de nenhum procedimento ou equipamento de segurança.

Classe II A: São equipamentos inofensivos e não requerem o uso de nenhum procedimento ou equipamento de segurança.

Classe II B: São equipamentos inofensivos e não requerem o uso de nenhum procedimento ou equipamento de segurança.

Classe III A: São equipamentos que podem causar danos aos olhos, portanto é imprescindível o uso de lentes de proteção compatíveis com o comprimento de onda gerado pelo laser em questão.

Classe III B: São equipamentos que podem causar danos aos olhos, sendo imprescindível o uso de lentes de proteção compatíveis com o comprimento de onda gerado pelo laser em questão. Os equipamentos enquadrados nesta categoria devem ainda possuir dispositivos internos de interrupção, a fim de evitar acidentes quando os circuitos internos do equipamento forem manipulados.

Classe IV: Esta é a categoria onde todos os lasers cirúrgicos são classificados. Portanto, são equipamentos que podem causar danos tanto aos olhos quanto a outros tipos de tecidos, sendo imprescindível o uso de lentes de proteção compatíveis com o comprimento de onda gerado pelo laser em questão.

É devido ao exposto que o uso de proteção tanto para o operador quanto para o paciente nunca será desnecessário, isso

inclui óculos de proteção, entre outros. Ao mesmo tempo, é necessário evitar qualquer tipo de contato entre o laser e o metal, pois pode haver reflexão do feixe de luz. Para evitar isso, é aconselhável usar instrumentos metálicos que não sejam polidos, ou plásticos, em qualquer caso (15).

3.1.4.1 Componentes de laser de baixa intensidade

O laser tem 6 componentes básicos (14).

1. Meio ativo

   A luz do laser será gerada no meio ativo, que pode ser um líquido sólido ou gasoso; e é este mesmo que vai determinar o comprimento de onda do laser, que, aliás, lhe dá o nome. O meio ativo estará localizado na cavidade de ressonância (7)**.**

2. Cavidade de ressonância

   Este é composto por um sistema óptico composto por dois espelhos polidos e separados um do outro, possui superfícies paralelas e alinhadas. Entre estes, está localizado o meio ativo.

3. Meio de bombeamento ou meio de simulação

   Geralmente, torna-se uma lâmpada ou um flash que estimulará o meio ativo com sua luz.

4. Sistema de refrigeração

   É responsável pela conservação do ambiente ativo. Este deve estar sempre em temperatura contínua para que funcione da melhor forma, desta forma, o calor gerado no ambiente será eliminado pelo sistema.

5. Painel de controle

   É composto por um microcomputador que está localizado na parte superior do laser. Suas funções são diversas, como ligar, qualidade de energia, número de pulsos por segundo e guia de laser ligado.

6. peça de mão

É utilizado quando ainda não há muita experiência no manuseio do equipamento que se assemelha à turbina com fresas.

3.2 OSEOINTEGRAÇÃO

3.2.1 ¿O que é osseointegração?

Zarb, em 1982 veio organizar a “ Conferência de Toronto”. Dentro disso, Branemark explicaria o processo de união do osso com o titânio, utilizando, inicialmente, o termo "osseointegração" (16,17,8).

Osseointegração é o termo que o professor Per Ingvar Brånemark usou para descrever aquela união de estruturas que, microscopicamente, ocorrerá entre o implante e o osso vivo (18).

A osseointegração implica a coexistência de um implante submetido a cargas mastigatórias e tecido ósseo vivo aderido à sua superfície (19).

A osseointegração é definida como aquela ligação direta entre a superfície de um implante e o osso vivo; Tal processo dependerá de vários fatores, incluindo a morfologia, características e composição do implante (20).

Branemark et ai. ele descreveu o processo de osseointegração pela primeira vez há mais de 45 anos. Seu trabalho abriu uma nova era de pesquisa sobre formas e materiais de implantes dentários. Mas não foi até a última década que o foco da pesquisa biomédica mudou da geometria do implante para o potencial osteoindutivo das superfícies dos implantes.

Atualmente, existem aproximadamente 1.300 sistemas de implantes diferentes que variam em forma, dimensão, volume e material de superfície, desenho de rosca, conexão implante-pilar, topografia de superfície, química de superfície, molhabilidade e modificação de superfície. As formas comuns de implantes são cilíndricas ou cônicas. As características da superfície, como

topografia, molhabilidade e revestimentos, contribuem para os processos biológicos durante a osseointegração, mediando a interação direta com os osteoblastos do hospedeiro na formação óssea (21).

Modificações superficiais de implantes dentários de titânio têm sido estudadas e aplicadas para melhorar as propriedades biológicas da superfície, o que favorece o mecanismo de osseointegração. Superfícies de implantes usinadas, que representam o ponto de partida do design da superfície do implante, foram usadas por décadas de acordo com protocolos clássicos, onde vários meses eram essenciais para alcançar a osseointegração. Consequentemente, as modificações topográficas e químicas da superfície substituíram amplamente as superfícies usinadas na aplicação clínica. Vários métodos foram desenvolvidos para tornar áspera a superfície de implantes dentários, incluindo jateamento de partículas cerâmicas/condicionamento ácido, pulverização de plasma de titânio, anodização eletroquímica e revestimentos de fosfato de cálcio. Além disso, um novo campo de pesquisa surgiu na implantodontia que investiga a adição de moléculas bioativas às superfícies de implantes de titânio. Uma molécula bioativa é um material que tem um efeito ou provoca uma resposta no tecido vivo.Moléculas com potencial para serem aplicadas para fins bioativos incluem biocerâmicas, íons e biomoléculas . (21)

A osseointegração de implantes dentários era anteriormente caracterizada como uma conexão estrutural e funcional entre o osso neoformado e a superfície do implante, que se tornou sinônimo do conceito biomecânico de estabilidade secundária. A osseointegração compreende uma cascata de mecanismos fisiológicos complexos semelhantes à consolidação direta de fraturas. A perfuração de uma cavidade de implante assemelha-se a uma lesão traumática do tecido ósseo que leva a várias fases de cicatrização da ferida. Inicialmente, os mecanismos de hemostasia celular e plasmática levam à polimerização da fibrina e à formação

de um coágulo sanguíneo, que serve como matriz para neoangiogênese, deposição de matriz extracelular e invasão de células formadoras de osso. O osso novo é gerado a partir das bordas do orifício perfurado (osteogênese à distância) ou por células osteogênicas na superfície do implante (osteogênese de contato). Na osteogênese distante, os osteoblastos migram para a superfície da cavidade do implante, diferenciam-se e levam à formação de novo osso. Assim, o osso cresce aposicionalmente em direção ao implante. Na osteogênese de contato, as células osteogênicas migram diretamente para a superfície do implante e geram novo osso (21).

A osseointegração na área oral é definida como aquela união funcional, estrutural e direta sem considerar o tecido periodontal que está localizado ao redor do osso alveolar e do implante dentário. entretanto, a osseointegração é considerada atualmente como uma reação a um corpo estranho no qual o osso inter-racial vai se formar e se adaptar (22).



Figura 2. Representação gráfica da osseointegração

3.2.2 Biologia da osseointegração de implantes dentários

O tecido ósseo sofre constantemente um processo de remodelação, ou seja, é reabsorvido pelos osteoclastos e substituído por novo osso formado pelos osteoblastos. Este processo de substituição de remodelação que se inicia às seis semanas de vida intrauterina, e se perpetua até a morte do indivíduo, constitui a base biológica responsável pelo fato de que, em determinadas circunstâncias, o tecido ósseo pode se regenerar com tecido idêntico ao original, sem reparação com tecido fibroso, que representa a base biológica que permite a osseointegração dos implantes dentários, independentemente do seu tempo de carregamento (19).

Ligações físicas e químicas são estabelecidas entre o tecido e o implante. Brånemark, 2 descreve que as ligações físicas incluem forças de Van der Waals, que são fracas, mas predominam quando a distância entre a camada de óxido e a biomolécula é de aproximadamente 1 mícron; Da mesma forma, as ligações de hidrogênio, também de natureza física, fazem parte da união. As ligações covalentes e iônicas, ambas de natureza química, são responsáveis pelos altos valores de resistência na ligação. Por sua vez, o tecido contribui para a união de biomoléculas de alta especificidade para a superfície do implante, que formará uma camada monoatômica com os óxidos, que será recoberta por camadas moleculares mais complexas (19).

Os osteócitos, presentes na camada óssea que está em contato com a superfície de titânio, estão imersos em uma rede de fibras colágenas, distribuídas em uma camada de glicoproteína de 100 Angstroms de espessura; Esta rede está diretamente conectada à superfície do implante, em uma camada de substância intersticial de 10 a 20 mícrons de espessura (19).

O tecido ósseo esponjoso ou trabecular permite a osseointegração direta do implante com as trabéculas ósseas, isso se deve a sua característica estrutural, que possui uma rede de

vasos sanguíneos que garante um adequado suprimento nutricional às células ósseas. Os fibroblastos e osteoblastos vizinhos à superfície de titânio se multiplicam e se moldam para melhor aderir à camada de óxido; a substância intersticial preenche os espaços vazios dentro da estrutura trabecular (19).

Titânio puro a 99,75% ou na forma de uma liga (Ti-6AL-4V), tem a capacidade de se isolar do meio biológico por meio de uma camada de óxido, preferencialmente óxido de titânio TiO2, que normalmente atinge uma espessura de 200 nanômetros e é indicado como transportador biológico (23). A penetração do tecido ósseo em todos os seus componentes não ocorre em espaços menores que 100 mícrons (19).

Utilizando microscopia eletrônica de varredura (MEV), inúmeros pesquisadores demonstraram que, entre a superfície do titânio e o osso, existe uma interface de material amorfo com espessura de 1 a 100 mícrons, que se adapta às irregularidades da superfície. Essa camada de substância amorfa eletrodensa, formada por peptídeo-glicanos e glicosaminoglicanos, tem de 20 a 40 nanômetros de espessura e pode ser parcialmente mineralizada. A interface da substância amorfa pode ser acompanhada por uma fina camada de fibras colágenas (19).

3.2.3 Fases de osseointegração

Durante a realização do procedimento cirúrgico de inserção de um implante dentário, será comum haver sangramento na região tratada, devido à lesão que foi causada aos tecidos moles (gengiva) e tecidos duros (osso alveolar).); Esse sangramento é o ponto de partida da série de eventos biológicos que culminam com a osseointegração da interface osso-implante (24).

Sangramento e coagulação resumem a resposta inicial à lesão e terminam com hematoma ou formação de coágulos. A degradação subsequente deste coágulo permite a recuperação das estruturas vasculares e a formação de uma nova rede fibrilar de tecido

conjuntivo primário denominado tecido granular. A partir deste tecido granular começa a migração e diferenciação de células osteoprogenitoras que finalmente restauram a matriz óssea mineralizada (24).

3.2.3.1 Sangramento e coagulação

Durante a inserção do implante, o sangue transportado pelos vasos sanguíneos danificados infiltra-se no local de implantação. O sangue contém glóbulos vermelhos, leucócitos e plaquetas. Embora os glóbulos vermelhos sejam mais voltados para o transporte de oxigênio, são os leucócitos e as plaquetas os responsáveis por iniciar o processo de cicatrização. Os leucócitos ou glóbulos brancos são responsáveis por iniciar a resposta imune, enquanto as plaquetas são responsáveis por interromper o fluxo de sangue produzido após a lesão. As plaquetas contêm um grande número de glicoproteínas (GPs), um sistema tubular denso e dois tipos de grânulos: grânulos densos e grânulos 'a'. Os grânulos densos contêm nucleotídeos de adenosina, serotonina e histamina; por outro lado, os grânulos 'a' contêm fator de von Willebrand (vWF), fator de crescimento derivado de plaquetas (PDGF), fator de crescimento transformador (TGF-b) e uma proteína conhecida como fibrinogênio (25). O fator vWF desempenha funções de adesão tecidual enquanto o fator PDGF estimula a proliferação de células mesenquimais e atua como agente mitogênico para células do tecido conjuntivo. Por sua vez, o fibrinogênio participa ativamente dos mecanismos de adesão celular das plaquetas e constitui 10% do conteúdo dos grânulos a. O fibrinogênio também está presente no sangue e desempenha um papel importante em todo o processo de coagulação (24).

O sangramento inicia eventos biológicos que culminam na cicatrização de feridas. A primeira parte dessa cura começa com a constrição dos vasos sanguíneos danificados e a formação de um tampão de plaquetas que interrompe o fluxo sanguíneo. As

plaquetas normalmente não aderem ao endotélio que reveste os vasos sanguíneos. No entanto, quando os vasos sanguíneos são danificados, o sangue é exposto ao ambiente subendotelial rico em colágeno e microfibrilas, e as plaquetas liberadas utilizam as glicoproteínas presentes em seu citoplasma para aderir ao seu novo ambiente através de pontes de ligação com o fator vWF e o fibrinogênio. Verificou-se que, na superfície de um implante, esse mecanismo de adesão plaquetária é função da microtextura na referida superfície, o que sugere que implantes com topografia de superfície rugosa apresentam maior adesão do que implantes com topografia de superfície lisa. Além disso, o contato do sangue com a superfície do implante cria uma camada de proteínas sobre este último que modula o contato das células que chegam do tecido circundante. A presença de proteínas de adesão chamadas integrinas nesta camada permite que as células se fixem na superfície do implante, movam-se sobre ela, proliferem e se diferenciem (24).

Após sua adesão, as plaquetas são ativadas para liberar seu conteúdo granular no meio extracelular, elas transformam e estendem extensões citoplasmáticas que aumentam a interação entre elas. Essa interação, ou agregação, permite que as plaquetas se acumulem rapidamente no endotélio dos vasos sanguíneos e formem um tampão que interrompe temporariamente o fluxo sanguíneo. Este tampão temporário de plaquetas é o início de uma cascata de eventos que termina com a coagulação do sangue e a formação de um tampão hemostático.

A reação fundamental a partir da qual esse novo tampão é formado é a conversão do fibrinogênio solúvel do plasma sanguíneo em uma proteína insolúvel chamada fibrina. Essa reação é mediada por uma série de moléculas presentes no sangue conhecidas como fatores de coagulação que, em conjunto, convertem a protrombina (fator II) em trombina (fator IIa). A trombina converte o fibrinogênio em monômeros de fibrina que são então montados em uma rede de

fibras insolúveis. Essas fibras formam o 21º coágulo de fibrina que interrompe completamente o fluxo de sangue e também protege os tecidos expostos após a inserção do implante (24).

Embora a formação do coágulo ou hemostasia seja decisiva na fase inicial da cicatrização, sua remoção é necessária para a formação de novo tecido. Portanto, por volta do terceiro dia após a inserção do implante, o coágulo começa a ser destruído por um processo chamado fibrinólise.

3.2.3.2 Degradação do coágulo

Para que as células que restauram os tecidos danificados possam migrar para a superfície do implante, deve haver uma rota para o seu avanço através do coágulo. Essa via de avanço é obtida pela degradação das fibras de fibrina nos vasos sanguíneos. Esse processo, conhecido como fibrinólise, é responsável por remover o excesso de fibrina presente nas proximidades dos vasos sanguíneos lesados por meio da ação enzimática da plasmina. A plasmina é uma proteína presente no plasma sanguíneo em sua forma inativa chamada plasminogênio (24).

A plasmina desempenha um papel importante no reparo do tecido lesado não apenas porque degrada a fibrina do coágulo e outras glicoproteínas da matriz extracelular, mas também porque estimula a ativação das metaloproteinases da matriz (MMPs) nas células endoteliais. As MMPs são uma família de enzimas que degradam componentes orgânicos insolúveis da matriz extracelular, incluindo o colágeno, e proporcionam um efeito de diferenciação das células ósseas graças à liberação de moléculas sinalizadoras contidas nos resíduos de degradação. A ativação de MMPs desencadeia uma cascata de ativação essencial para a migração celular, a liberação e ativação de fatores de crescimento e regeneração tecidual (24).

Ao mesmo tempo em que a plasmina degrada a fibrina dos vasos sanguíneos, aumenta a presença de neutrófilos e macrófagos

responsáveis pela eliminação do tecido necrótico e dos resíduos nos quais a fibrina é transformada por fagocitose. Juntas, essas células são responsáveis pela eliminação de bactérias e pela limpeza da interface. Uma vez que os restos de tecido são removidos e a interface é limpa, os neutrófilos sofrem morte programada ou apoptose e são removidos pela ação dos macrófagos (24).

Finalmente, o osso lesado durante o procedimento de inserção do implante é degradado e fagocitado. As seguintes fases do processo de cicatrização são ativadas se a interface puder ser limpa de todos os detritos biológicos. O controle da apoptose celular regula a resposta das células imunes ao mesmo tempo em que se inicia o recrutamento de células fibrogênicas e estimula a formação de novos capilares, o que inicia a formação do tecido granular (24,26).

3.2.3.3 Formação de tecido granular

No quarto dia de cicatrização, a fibroplasia substitui o coágulo de fibrina por uma nova matriz extracelular que é amplamente composta por novos capilares, macrófagos, fibroblastos e tecido conjuntivo frouxo. Essa nova matriz permite a migração de células osteoprogenitoras, que são estimuladas pelos fatores PDGF e TGF-b e, em particular, pelo fator de crescimento de fibroblastos (FGF) produzido por macrófagos, monócitos, células mesenquimais e osteoblastos. O fator FGF proporciona um efeito mitogênico para osteoblastos e fibroblastos localizados no tecido conjuntivo circundante e promove a formação de novos vasos sanguíneos. À medida que o processo de cicatrização avança, a matriz provisória de fibrina é substituída por uma nova matriz rica em colágeno e fibronectina sintetizada pelos fibroblastos que migram dentro da ferida (24,27).

A origem desses fibroblastos é variada. Enquanto alguns provêm do tecido conjuntivo circundante, outros provêm do periósteo do endotélio vascular de capilares e vênulas próximos que são induzidos a migrar e proliferar na ferida, principalmente pela ação

dos fatores PDGF e TGF-b. Entre os dias 7-10 de cicatrização, alguns dos fibroblastos da ferida se transformam em mioblastos caracterizados por possuírem microfilamentos citoplasmáticos de a-actina de músculo liso que lhes permitem gerar as forças contráteis responsáveis pela contração da ferida. Essa contração responde ao trabalho dos fibroblastos de ligar as margens de uma ferida para aumentar a velocidade de cicatrização e à tensão causada na matriz durante sua migração. Nos estágios finais da fibroplasia, o número de fibroblastos e mioblastos presentes começa a diminuir devido à apoptose celular (24).

A necessidade de restabelecer a rede vascular na região afetada e, com ela, o fornecimento de oxigênio e alimento para os novos tecidos, inicia um processo paralelo à fibroplasia denominado angiogênese. A angiogênese permite a formação e crescimento de vasos sanguíneos a partir da migração e proliferação de células endoteliais através de um fenômeno conhecido como arteriogênese. Esse fenômeno causa a expansão ou ramificação dos vasos sanguíneos existentes a partir da formação de vasos colaterais com os quais o suprimento sanguíneo é recuperado na área da lesão (24).

Essa expansão da rede vascular começa com a liberação de fatores de crescimento como FGF, TGF-b e fator de crescimento vascular (VEGF), produzidos principalmente por células endoteliais e células mesenquimais. Quando um capilar é lesado, inicia-se a degradação de sua membrana basal e do tecido intersticial ao redor da lesão, devido à atividade de várias MMPs, como MMP2, MMP3 e MMP9. Com essa degradação, as células endoteliais iniciam sua migração e proliferação em direção à área do estímulo angiogênico para fazer uso da matriz provisória de fibrina (24).

A formação do novo capilar inicia-se com a chegada das células endoteliais à zona de degradação, onde, a partir da extremidade do capilar lesado, criam estruturas tubulares ou brotos do capilar existente que posteriormente se dividem em anastomoses

que acabam invadindo o capilar. área da lesão. Finalmente, o novo capilar é dotado de uma nova membrana basal criada por processos de remodelação angiogênica e células musculares e pericitos que aumentam sua sustentação.

Os novos vasos sanguíneos assim criados fornecem o oxigênio e os nutrientes necessários para o número crescente de células no novo tecido. Na verdade, o termo tecido granular vem da aparência vermelha granular dos novos vasos sanguíneos que invadem o tecido em cicatrização. Como no caso dos fibroblastos, as células endoteliais envolvidas na angiogênese entram em estado de morte programada durante os estágios subsequentes de formação de novos tecidos (24).

3.2.3.4 Modelagem óssea

Terminado o processo de recuperação do suprimento sanguíneo, inicia-se um processo de reposição da matriz provisória de tecido conjuntivo sintetizado pelas células osteoprogenitoras, culminando na formação de novo osso. Este processo é conhecido como modelagem óssea. Embora a recuperação do tecido ósseo ao longo da nova estrutura vascular comece cerca de 21 dias após a lesão, as células osteoprogenitoras começam a aparecer já no terceiro dia. Seu aparecimento está associado à diferenciação hematopoiética de células-tronco ativadas por proteínas morfogênicas ósseas (BMPs) produzidas por células mesenquimais e fibroblastos. A ativação subsequente do complexo proteico SMAD responsável por transmitir o sinal das BMPs para o núcleo dessas células e a expressão neles do fator Cbfa-1/Runx-2 responsável pela ativação do genótipo osteogênico, leva à diferenciação final dos osteoblastos , células responsáveis por secretar os compostos da nova matriz óssea e regular sua mineralização (24).

Essa matriz é composta por 90% de proteínas de colágeno, especialmente colágeno tipo I, e 10% de proteínas não-colágenas, incluindo osteocalcina, osteonectina, sialoproteína óssea e

osteopontina. Outros produtos da secreção de osteoblastos são os proteoglicanos I e II, mais conhecidos como PG-1 e PG-2, relacionados ao crescimento e alteração do diâmetro das fibras colágenas, e a fosfatase alcalina ou ALP, molécula que promove a formação de cristais minerais no matriz extracelular e que juntamente com a síntese de colágeno caracterizam a linhagem osteogênica (24).

Durante o processo de diferenciação dos osteoblastos, quatro tipos de células podem ser distinguidos: pré-osteoblastos, células de revestimento, osteoblastos e osteócitos. Os pré-osteoblastos, como precursores osteoblásticos, compartilham algumas características fenotípicas com os osteoblastos, como a atividade enzimática da fosfatase alcalina, mas não expressam os produtos de secreção dos osteoblastos maduros. As células de revestimento são mais inativas que os osteoblastos e, com sua forma fina e alongada, revestem a superfície do osso. Os osteócitos são o tipo mais abundante de células ósseas, aproximadamente 10 para 1 em relação aos osteoblastos. Eles surgem de osteoblastos maduros que estão imersos na matriz extracelular mineralizada (24).

No processo de diferenciação, os osteócitos perdem a capacidade de sintetizar matriz óssea, mas adquirem outras, dentre as quais se destacam a homeostase do cálcio no sangue e o controle da adaptação funcional óssea. Estando imersos na matriz extracelular, os osteócitos adotam uma forma estrelada com extensões citoplasmáticas na forma de dendritos. Por meio dessas extensões, os osteócitos se conectam entre si e com os osteoblastos que circundam o osso em sua forma de células de revestimento. Essas conexões criam junções comunicantes entre o citoplasma dos osteócitos e o citoplasma dos osteoblastos. A função dessas junções é formar uma rede de células dentro da matriz mineralizada que permite a conversão de estímulos mecânicos externos em sinais bioquímicos que controlam a deposição e reabsorção óssea (24).

A formação óssea, mais conhecida como osteogênese, começa a partir de estruturas vasculares. As células osteoprogenitoras migram e se reúnem nas proximidades de um capilar onde começam a se diferenciar em osteoblastos e secretam as primeiras fibras de colágeno. Essas fibras iniciais são pequenas, têm distribuição desordenada e deixam extensos espaços ao redor do capilar. Quando isso acontece, alguns osteoblastos tornam-se osteócitos que começam a secretar fatores inibitórios que retardam a taxa de formação óssea. Quando a deposição atinge cerca de 20 mm de altura, inicia-se a mineralização. A mineralização dessa nova matriz conhecida como osteóide ocorre entre 24 e 74 horas após sua formação e é caracterizada pela nucleação de cristais de fosfato de cálcio e sua conversão em hidroxiapatita, principal mineral do osso. A liberação desses primeiros cristais ativa uma reação em cadeia cujo objetivo é a nucleação de cada molécula de colágeno presente no novo osteóide. Por fim, processos subsequentes de deposição e aposição óssea causam a remodelação da matriz mineralizada, que converte a matriz primária em uma matriz rígida que atende às condições fisiológicas do osso. Devido a isso, o processo completo de osteogênese e recuperação óssea pode levar de 2 a 6 meses (24).

. No caso de implantes dentários, tanto a síntese de novo osteóide quanto sua mineralização estão relacionadas à topografia da superfície do implante. Os implantes dentários em sua superfície devem ter a capacidade de suportar as tensões exercidas pelas células que migram sobre a rede de fibrina e colágeno e que restauram os 24 tecidos lesados. Foi identificado que esta superfície deve ter uma topografia em micro e nanoescala que se assemelhe à superfície natural do osso. Um tratamento de superfície que cria tal topografia aumenta a área de superfície de contato entre o implante dentário e os tecidos em desenvolvimento e aumenta a absorção de proteínas que estimulam a ativação e degranulação plaquetária,

formação de malha de fibrina e formação de tecido. migração de células osteoprogenitoras para a superfície do implante (24).

A formação do osteóide na superfície do implante inicia-se com a deposição de uma linha de cimentação que corresponde a uma camada de matriz mineralizada não colágena que suaviza a superfície rugosa. Esta linha de cimentação invagina, interdigita e trava com a superfície do implante e ativa a formação de colágeno osteóide. Acima da linha de cimentação, os osteoblastos diferenciados continuam a formar a nova matriz, que é então mineralizada. Verificou-se que implantes com superfícies lisas têm menor capacidade de reter o novo osteóide em comparação com implantes com tratamentos de superfície, com os quais a linha de cimentação se torna a fronteira que garante a osseointegração entre o biomaterial e o tecido vivo (24).

A osseointegração passa por um processo que pode ser dividido em três fases (26).

1. Formação do osso reticular, que se desenvolve desde o dia da implantação até a 4ª ou 6ª semana.
2. A adaptação da massa óssea à carga ocorre durante o segundo mês.
3. Adaptação da estrutura óssea à carga, a partir do 3º mês e ao longo da vida.

3.2.4 Falha de osseointegração

Inicialmente, a osseointegração foi definida com um critério histológico, como a conexão direta entre o osso e o implante sem a interposição de tecidos moles. No entanto, foi posteriormente redefinido do ponto de vista clínico, como a ancoragem de um implante ao osso, capaz de satisfazer as demandas clínicas de funcionar como pilar de prótese, transmitindo forças oclusais diretamente sobre o tecido ósseo e permanecendo nele fixo, assintomática, ao longo do tempo e em condições de carga funcional. Do ponto de vista biológico, o carregamento dos implantes

pode ser feito em diferentes momentos após a sua colocação; no entanto, o processo descrito acima não deve ser interferido ou impedido, pois, se assim for, em vez de uma interface tecido ósseo-implante, será formada uma união tecido conjuntivo-implante, o que é chamado de fibrointegração e se traduz em falha terapêutica (19).

Entre os fatores que levam ao fracasso da osseointegração estão:

Carga prematura do sistema (antes de 3 meses para a mandíbula e antes de 6 meses para a maxila).

A invaginação do epitélio.

Superaquecimento do osso durante a preparação cirúrgica (acima de 47°C é prejudicial).

Colocar o implante com excesso de pressão causando necrose óssea.

O implante não se encaixa exatamente no encaixe artificial (precisa de 0,5 mm ou menos de espaço).

A estabilidade do implante, quando submetido a cargas, é o fator mais importante no sucesso terapêutico. Os micromovimentos do implante durante o período de cicatrização induzem, na interface osso-implante, a diferenciação das células mesenquimais em fibroblastos ao invés de osteoblastos, o que causa um encapsulamento fibroso do implante ao invés de osseointegração (como ocorre em fraturas ósseas instáveis) . Portanto, se um implante for colocado em osso esponjoso com baixa densidade e baixa estabilidade inicial, ele deve ser carregado posteriormente. No entanto, quando houver estabilidade inicial, pode-se optar por realizar qualquer uma das duas alternativas, carregamento imediato ou diferido (19).

No processo de osseointegração não se consegue uma conexão total com o osso, mas sim uma fixação rígida, clinicamente sintomática, de material não orgânico (aloplástico) e que permanece estável no osso quando a carga funcional é exercida durante

mastigando. A biologia da osseointegração está intimamente relacionada com o tempo, o que significa que durante as primeiras 3 ou 4 semanas após a colocação do implante de titânio não são obtidos sinais de osseointegração, mas mais tarde, após três meses, ocorre o contacto entre o osso e o osso. implante dentário, momento em que se nota maior resistência à força de tração, que aumentará entre 6 e 72 meses (18).

Em geral, as taxas de sobrevivência a longo prazo para implantes dentários são excelentes. No entanto, falhas de implantes ainda ocorrem em um pequeno número de pacientes. A falha do implante primário devido à osseointegração insuficiente ocorre em 1-2% dos pacientes nos primeiros meses. A falha secundária do implante se desenvolve vários anos após a osseointegração bem-sucedida em aproximadamente 5% dos pacientes e é comumente causada por peri-implantite (21).

Os autores relataram uma taxa de falha de 0 a 3,3% para a mandíbula edêntula e uma taxa de falha de até 7,2% para a maxila (28),

3.3 TEORIA DA FOTOBIOMODULAÇÃO

O mecanismo pelo qual a radiação laser de baixa intensidade (LLLI) terá seu efeito será determinado a partir da ação dos raios que estão na membrana plasmática das diferentes células; com base, sobretudo, na sua monocromaticidade que vai ser desencadeada pelo efeito que haverá em certos fotorreceptores (29,30). A ativação de cromóforos mitocondriais estimula a ação da cadeia respiratória com o consequente aumento do metabolismo celular, produzindo as ações benéficas da LLLT (Low Intensity Laser Therapy) no processo de regeneração tecidual. Os benefícios do uso da LLLT também foram demonstrados no tecido ósseo por estimular a diferenciação e ativação de células osteoblásticas. (31)

Os efeitos biológicos do laser de diodo terapêutico no nível celular serão:

- Efeito bioenergético: Ou seja, será baseado na necessidade de poder reservar energia (ATP) na célula, para que ela possa realizar sua atividade. Uma vez que a célula esteja danificada, as reservas diminuirão e a atividade será alterada. O laser ajudará a facilitar a passagem de DP para ATP, além de aumentar a energia reservada dentro das mitocôndrias. O que facilitará a reação interestrutural além da ativação do aparato nuclear.

- Efeito bioelétrico: os fotorreceptores encontrados na membrana celular irão absorver a energia que vem da radiação do laser. Com esta atividade, a situação iônica será normalizada, além de restabelecer o potencial de membrana, desta forma, restabelece-se a vitalidade celular e suas respectivas funções.
    - Efeito bioquímico: ao aumentar o ATP, as reações interestruturais serão facilitadas, além dos ciclos metabólicos intracelulares que possuem alto consumo de oxigênio e levarão a uma ativação geral do próprio metabolismo celular.

      Efeito bioestimulante: o DNA será ativado pelo ATP e terá início a síntese proteica, o que resultará na formação de proteínas estruturais, que são enzimas que intervirão em processos teciduais ou celulares. Com esta ação, será possível acelerar o processo de divisão com o processo de multiplicação celular.
    - Efeito inibitório: houve investigações que conseguiram demonstrar um efeito contrário à bioestimulação. Este efeito ocorrerá na depressão de alguns processos intracelulares e levará a uma inibição da multiplicação celular. A ativação da síntese proteica levará a um aumento de proteínas que compõem a estrutura celular, além de enzimas proteicas que intervirão na defesa dos tecidos, como interferon, lisozima e outras. À medida que há aumento de enzimas e proteínas de defesa, o tecido afetado terá maior capacidade de defesa.

O efeito da luz do laser nos padrões de vida parece obedecer às leis da fotobiologia clássica. Os processos fotobiológicos podem ser

representados esquematicamente na seguinte sequência: aceptores, cujo espectro de absorção coincide com o comprimento de onda da luz incidente, os fótons absorvidos então ativam e desencadeiam bioquímicos ou respostas fisiológicas que são típicas (específicas) para esses absorvedores. Se considerarmos os efeitos biológicos induzidos pelo laser, parece que não existem aceitadores e respostas específicas do sistema biológico (célula, órgão, organismo), a interação é completamente inespecífica.

a ativação das mitocôndrias é um processo de trabalho secundário, resultante do aumento da concentração de Ca 2+ no citosol. em 5-6 minutos), e não devido ao influxo de íons do lado de fora, como muitos cientistas acreditam. Em primeiro lugar, não há correlação entre o nível de ATP nas células e o transporte externo de Ca 2+ para o interior de uma célula, a ativação mitocondrial é realizada apenas pelo aumento da concentração de Ca 2+ dos estoques intracelulares.

Em segundo lugar, a remoção dos íons cálcio do soro não retarda o aumento da concentração de Ca 2+ na anáfase do ciclo celular, ou seja, a ativação da proliferação celular pela ação da irradiação do laser de baixa intensidade (LILI) é absolutamente desconectada do cálcio extracelular, membranas, bombas dependentes específicas, etc.

Todas essas respostas podem ser facilmente explicadas se representarmos os mecanismos de biomodulação a laser (BMA) na seguinte sequência: Como resultado de LILI, ocorre um gradiente de temperatura dentro de uma célula e há um aumento de curta duração na concentração de íons cálcio (Ca 2+) lançado. de depósitos intracelulares , com o desenvolvimento da cascata de respostas do organismo ao efeito externo: o trabalho dos sistemas imunológico e vascular é normalizado, os processos metabólicos e proliferativos são ativados, há um efeito analgésico , etc. Todos los efectos biológicos son dependientes de Ca 2+ , la respuesta no lineal "efecto densidad de energía " y "efecto de exposición" pueden explicarse por las peculiaridades del trabajo de las reservas de calcio intracelular, la falta de espectro puede explicarse por su inclusión não especifica (2)

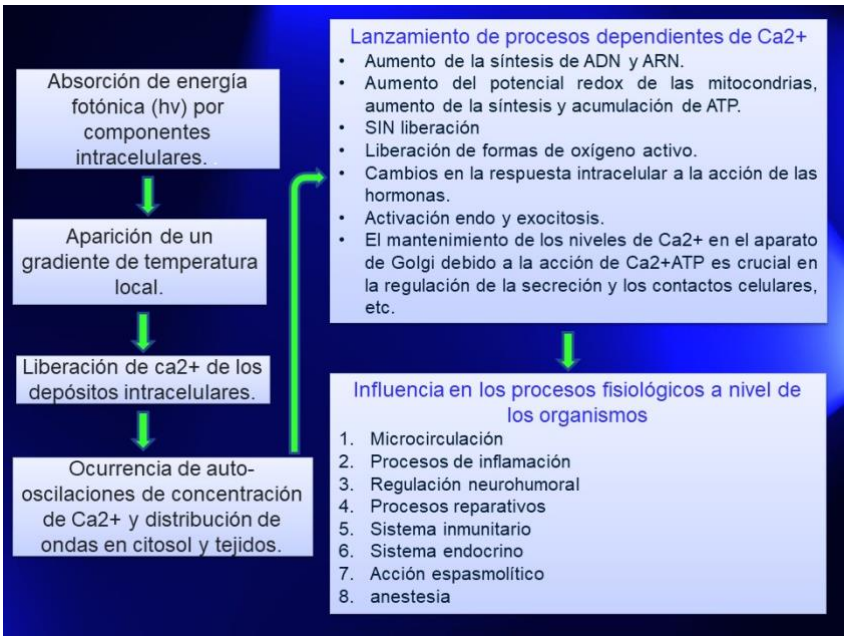

Figura 3Efeito da terapia com laser de baixa intensidade e mecanismos biológicos.

É importante esclarecer que, geralmente, o laser DIODE pode ser aplicado em todas as fases do tratamento com implantes (32). Por outro lado, o laser de diodo de baixa intensidade também é utilizado em processos de doença peri-implantar. Sua principal vantagem é que facilitará a cicatrização e o processo regenerativo da área (14). Dito isto, suas aplicações mudarão dependendo da classe de laser que será usada.

Todas as técnicas de terapia a laser devem conter as seguintes informações: O comprimento de onda da luz do laser é medido em nanômetros [nm]. Os comprimentos de onda mais comuns na terapia a laser são:

Tabela 2. Espectro IR.

Dosagem	**Espectro**
365 nm-405 nm	Espectro ultravioleta (UV)
440 nm-445 nm	Espectro azul
520 nm-525 nm	Espectro verde
635 nm	Espectro vermelho
780 nm-785 nm	Espectro infravermelho (IR),
890 nm-904 nm	Espectro IR.

Modo de operação do laser: contínuo, modulado, pulsado

A potência média dos lasers contínuos operando em modo contínuo ou modulado é medida em miliwatts (mW), a potência pulsada (pico) dos lasers pulsados é medida em watts (W).

Frequência de modulação ou frequência de repetição de pulso para um modo pulsado: o número de oscilações (pulsos) por unidade de tempo (segundo) é medido em hertz (Hz, 1/s).

A área de iluminação é medida em centímetros quadrados (cm 2).

A exposição (tempo de exposição) em uma área (zona) e o tempo total de um tratamento são medidos em segundos (s) ou minutos (min). O tempo total de tratamento com laserterapia (efeito constante em todas as áreas) não deve exceder 20 minutos, para uma área - 5 minutos (exceto para irradiação sanguínea com laser intravenoso). Este é um parâmetro muito importante que quase nunca pode ser alterado (2).

3.4 APLICAÇÕES DE LASER DE BAIXA INTENSIDADE EM TRATAMENTOS DE IMPLANTE

3.4.1 Aplicação na desinfecção

O laser de baixa intensidade é um grande aliado em um processo de assepsia ou desinfecção, pois compreende uma gama elevada destes, dentre os quais, está presente o tratamento de doenças periimplantares.

A eliminação de um componente infeccioso é condição fundamental para uma boa evolução do quadro.

Tanto a potência de trabalho quanto o tempo em que o laser será usado são totalmente essenciais. Ao não buscar a eliminação dos tecidos, mas apenas a sua esterilização, as energias utilizadas serão subablativas, tudo isso, com o intuito de facilitar a cicatrização e regeneração da lesão, bem como a bioestimulação das células para permitir que o processo seja facilitado. regenerativo (33,34).

3.4.2 Desinfecção pré-cirúrgica dos alvéolos

Este processo será realizado com um laser de 810nm com potência de 2,5W e modo descontínuo de 50 Hz. O laser de diodo será aplicado em todas as paredes alveolares, com movimentos espirais variando de apical a coronal.

Este processo será realizado nos casos em que for realizada a inserção imediata de implantes; sobretudo, naqueles em que é necessária a extração de dentes com abscessos ou dentes periodontais (3).



Figura 4. Descontaminação de um alvéolo após extração.

Fonte: Bowen, A. Aplicações do laser de diodo em Implantodontia (3).

3.4.3 Periimplantite

O uso do laser de diodo na doença peri-implantar é novo, além disso, seu efeito ainda não foi 100% comprovado. No entanto, seus primeiros resultados têm mostrado resultados positivos e promissores (35,36).

Pode ser aplicado em todas as áreas com doença periodontal e em conjunto com todas as técnicas de tratamento; no entanto, é necessário seguir um conjunto de requisitos:

- Limpeza da área: o tártaro subgengival deve ser removido para que a luz penetre em toda a área.
- Aplicação do laser: pode ser a cada quatro dias e em velocidades de 1 segundo por mm ^{2}.

Efeitos como descontaminação da área afetada (37), estimulação de osteoblastos e redução considerável do tempo de intervenção ou cirurgia podem ser alcançados.

No entanto, devemos sempre ter em mente que o laser, neste caso, será um ótimo complemento, mas não a solução total do problema.

3.4.4 Descontaminação na osteíte periimplantar

Nesses casos, serão realizadas aberturas de retalhos, além da retirada do tecido afetado. Por fim, deverá ser realizada a descontaminação da superfície do implante e a aplicação de técnicas ROG.

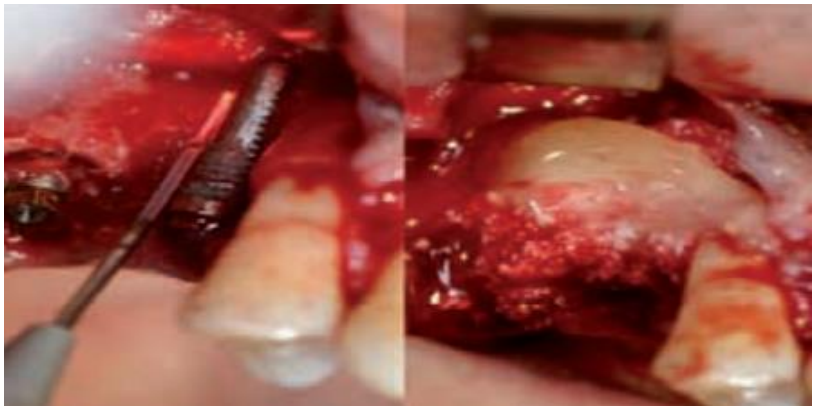

Figura 5. Descontaminação com terapia a laser de diodo juntamente com inserção de material ROG.

Fonte: Bowen, A. Aplicações do laser de diodo em Implantodontia (3).



Figura 6. Progresso radiológico

Fonte: Bowen, A. Aplicações do laser de diodo em Implantodontia (3).

Descontaminação fechada

Ocorrerá quando a bolsa peri-implantar não ultrapassar 5mm, e a bolsa será removida assim que o tártaro subgengival também for removido.



Figura 7. Aplicação de laser de diodo em uma bolsa periimplantar

Fonte: Bowen, A. Aplicações do laser de diodo em Implantodontia (3).



Figura 8. Progresso radiológico

Fonte: Bowen, A. Aplicações do laser de diodo em Implantodontia (3).

3.4.5 Mucosite periimplantar

Esta condição exigirá a remoção e descontaminação de tecidos hiperplásicos; para isso, a aplicação do laser de diodo deve ser realizada em duas partes: a primeira consistirá na

ablação dos tecidos infectados; enquanto o segundo procederá à descontaminação do pseudo-saco com os parâmetros acima mencionados.



Figura 9. Visão de uma mucosite peri-implantar e a eliminação da pseudobolsa.

Fonte: Bowen, A. Aplicações do laser de diodo em Implantodontia (3).

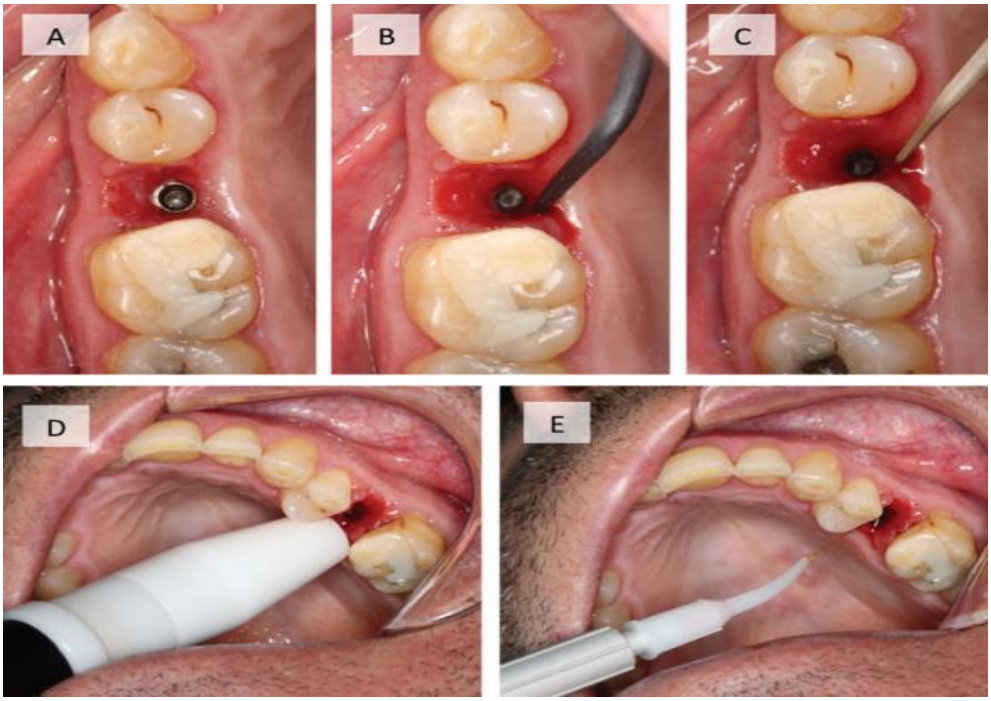

Figura 10. Visão de um tratamento convencional não cirúrgico de mucosite peri-implantar

Fonte: Bowen, A. Aplicações do laser de diodo em Implantodontia (3).

3.4.6 Abscesso periimplantar

O laser de diodo de descontaminação pode ser usado para este problema. E será justificado em que tanto o trato fistuloso será eliminado, quanto o foco com infecção (38,39).

É importante ter muito cuidado com o efeito térmico que o laser proporcion; pois, uma grande liberação de energia pode danificar o osso subjacente.

Mais uma vez, a aplicação será por escovação dos tecidos, conseguindo assim em todos os casos eliminar o trajeto fistuloso, deixando a cabeça do implante completamente descoberta.



Figura 11. Visão de um abscesso e aplicação de laser de diodo.

Fonte: Bowen, A. Aplicações do laser de diodo em Implantodontia (3).

3.4.7 Bioestimulação

Esse tipo de laser também pode ser usado em funções bioestimulantes, embora seja verdade que essa função não seja separável de outras aplicações, o laser pode ser aplicado para se bioestimular (40).

.

3.5 APLICAÇÃO DE LASER DE BAIXA INTENSIDADE PARA PROMOÇÃO DE OSEOINTEGRAÇÃO

Torkzaban et aí. (13), mencionam que os implantes dentários começam a ter uma maior utilização em casos de perdas dentárias ou extrações dentárias. Com base em protocolos preliminares, segundo os autores, o tempo que leva para o tecido ser gerado e reparado é de 3 a 4 meses. No osso maxilar e na mandíbula posterior demora um pouco mais para regenerar seus tecidos graças ao fato de que a estrutura óssea é muito mais esponjosa e pode levar de 5 a 6 meses. Além disso, de acordo com a classificação de Lekholm e Zarb, na mandíbula, a cicatrização pode ser aumentada em mais 1 a 2 meses. É aí que reside a necessidade de oferecer uma alternativa que proporcione menor tempo de recuperação e menos procedimentos cirúrgicos.

A estabilidade do implante é outra questão importante que afeta a osseointegração bem-sucedida do implante. A estabilidade do implante é dividida em dois grupos, primário e secundário (30). A estabilidade primária é alcançada através do encaixe mecânico que é obtido ao encaixar o implante no osso durante a inserção do implante. Depende principalmente da qualidade e quantidade de osso, do desenho do implante e da técnica cirúrgica. Com o início da atividade osteoclástica pós-operatória, o contato osso-implante diminui. No entanto, a estabilidade secundária do implante é um evento biológico resultante da atividade dos osteoblastos e da reabsorção óssea ao redor do implante, que se inicia alguns dias após a colocação do implante. As estabilidades primárias e secundárias são essenciais para o sucesso da osseointegração. A estabilidade primária diminui durante os estágios iniciais de regeneração e a estabilidade secundária aumenta. No entanto, há um período crítico na fase de regeneração em que a estabilidade primária diminui mais rapidamente do que a taxa na qual a estabilidade secundária aumenta. Se os implantes não estiverem em condições ideais neste momento, é possível que o tratamento falhe, e isso é de dupla importância, principalmente em implantes

submetidos a carga imediata. Em estudos com animais estima-se que este período crítico comece 2 a 3 semanas após a cirurgia. A estabilidade do implante é medida de várias maneiras, sendo a mais invasiva de todas o uso da Análise de Frequência de Ressonância (RFA). O resultado é dado como valor de ISQ, que está entre 1 e 100. Um valor de ISQ mais alto representa um implante mais estável. Vários estudos sugerem valor de ISQ de pelo menos 54 para carga imediata. A medição de RFA é mais sobre medições frequentes de um implante ao longo de um tempo exato porque é muito sensível a mudanças no contato osso-implante. Estudos in vitro e in vivo descreveram os efeitos estimulantes da fotobiomodulação ao redor de implantes de titânio, mostrando que a fotobiomodulação poderia não apenas promover a cicatrização de feridas, mas também acelerar o processo de osseointegração, o que permitiria a possibilidade de carregar os implantes mais rapidamente.

A terapia com laser de baixa intensidade (LLLT) tem sido utilizada na prática clínica em diferentes tratamentos de diferentes condições, uma vez que sua atividade promove efeitos de estimulação dentro dos processos bioquímicos e moleculares que vão ocorrer durante o reparo tecidual, o que, por sua vez, levará a proliferação que contribuirá para o processo de cicatrização. Somado a isso, os efeitos estão associados à restauração da função nervosa após uma lesão, além de normalizar a fisiologia hormonal, melhorar o potencial reparador e a remodelação óssea; Além disso, apoiará a redução da inflamação e do edema, a regulação do sistema imunológico, a modulação e atenuação da dor e o controle da dor pós-operatória (41).

Estudos pré-clínicos mostraram que o uso de LLLT acelerou o reparo de padrões de fratura de ossos longos, estimulou a cicatrização de defeitos de calvária de tamanho crítico e acelerou a osseointegração de implantes colocados em osso nativo e enxertado (41).

Na odontologia, achados pré-clínicos indicaram um efeito muito favorável do uso de lasers de baixa intensidade no campo de reparo ósseo e osseointegração. A seguir, observaremos casos em que este laser conseguiu favorecer a Implantodontia e principalmente na osseointegração.

Khadra (42), resume cinco estudos que usaram o comprimento de onda de 830 nm da seguinte forma: LLLT pode promover a cicatrização e mineralização óssea e pode ser benéfico na promoção óssea em defeitos esqueléticos. Também pode ser usado como tratamento adicional para acelerar a cicatrização do implante no osso. O LLLT pode modular os estágios iniciais na fixação e crescimento celular em superfícies de titânio. Doses múltiplas de LLLT podem aumentar a eficácia e acelerar a adesão inicial e alterar o comportamento de fibroblastos gengivais humanos cultivados em superfícies de titânio. O uso de LLLT na faixa de dose entre 1,5 e 3 J/cm2 pode modular a atividade das células que interagem com um implante, promovendo a cicatrização tecidual e o sucesso final do implante.

Lopes et al sugerem que o comprimento de onda de 830nm pode permitir o carregamento precoce de implantes de titânio.

Kim et al (20), observaram que a LLLT influencia a expressão da osteoprotegerina (OPG), receptor ativador do fator nuclear kB (RANK) e ligante RANK (RANKL), aumentando a atividade metabólica óssea. O RANKL é uma molécula ligada à superfície que ativa os osteoclastos, células envolvidas na reabsorção óssea. A superprodução de RANKL está envolvida em vários tipos de doenças ósseas degenerativas, incluindo artrite reumatóide e artrite psoriática.

Guzzarella et ai. (33), descrevem efeitos estimulatórios semelhantes na superfície osso-implante em implantes de hidroxiapatita usando o laser de 780nm. Ainda não se sabe se os efeitos positivos da integração osso-implante representam um efeito geral ou uma estimulação celular específica, pois diferentes comprimentos de onda e doses têm sido utilizados.

Sanches et ai. (43), realizaram um estudo que se concentrou em ver o efeito clínico que o laser de diodo teve nos tecidos periimplantares durante a mucosite periimplantar não cirúrgica. Os autores realizaram um ensaio clínico controlado randomizado com seguimento simples-cego de 3 meses. Estabelecendo assim dois grupos para o estudo (controle e teste). O primeiro grupo foi submetido a um desbridamento mecânico não cirúrgico dos implantes afetados. Enquanto, no grupo teste, o caso foi tratado com

laser de diodo. Dessa forma, obteve-se que, após seis semanas, na avaliação houve diferenças estatisticamente significantes quanto ao índice de placa bacteriana e profundidade de sondagem entre os dois grupos avaliados. Posteriormente, aos 3 meses, na avaliação, novamente houve grande diferença entre os dois grupos, principalmente no sangramento à sondagem. Assim, o autor concluiu que o uso da terapia com laser de diodo como adjuvante ao tratamento classificado como convencional, neste caso, da mucosite peri-implantar, apresenta resultados promissores. Dentro do qual, a redução da inflamação dos tecidos é evidente.

Tabela 3Variáveis de profundidade de sondagem, recessão e nível de inserção clínica durante o estudo de Sánchez et al.

					diferença intergrupo	
Variável	grupos	Linha de referência	6 semanas de reavaliação	3 meses de reavaliação	Referência - 6 semanas	Referência 6 semanas a 3 meses
PPD	CG	1,303±0,409mm	1,137±0,222 mm	1,166±0,263 mm	0,014 (*p* < 0,05)	0,455 (*p* >0,05)
	GT	1,277±0,347mm	0,833±0,374 mm	1,068 ± 0,103 mm	0,011 (*p* <0,05)	0,835 (*p* >0,05)
	diferença intergrupo	0,840 (*p* >0,05)	0,041 (*p* <0,05)	0,168 (*p* >0,05)		
GRAVANDO	CG	0,029±0,065mm	0,156±0,253 mm	0,058±0,116 mm	0,061 (*p* >0,05)	0,145 (*p* >0,05)
	GT	0,018±0,053mm	0,175 ±0,289mm	0,107±0,024 mm	0,036 (*p* <0,05)	0,166 (*p* >0,05)
	diferença intergrupo	0,596 (*p* >0,05)	0,835 (*p* >0,05)	0,471 (*p* >0,05)		
LIMA	CG	1,274±0,344mm	0,981±0,023 mm	1,108±0,147 mm	0,091 (*p* >0,05)	0,269 (*p* >0,05)
	GT	1,259±0,294mm	0,658±0,085 mm	0,961±0,079 mm	0,070 (*p* >0,05)	0,359 (*p* >0,05)
	diferença intergrupo	0,756 (*p* >0,05)	0,636 (*p* >0,05)	0,241 (*p* >0,05)		

Fonte: Sánchez et al (43). Efeito clínico do laser de diodo nos tecidos periimplantares durante o tratamento não cirúrgico da mucosite periimplantar: estudo clínico controlado randomizado.

Por outro lado, Pacheco et al. (44), veio avaliar quais foram as alterações nos tecidos que o laser de diodo hélio neon produziu na cicatrização dos tecidos ósseos. O estudo foi realizado em coelhos da Nova Zelândia que tinham implantes osseointegrados. Ressalta-se que o estudo teve duração de 30 dias, trabalhando com 15 coelhos da raça citada; separando-os em dois grupos, o primeiro grupo teve implantes sem

laserterapia e o segundo teve o contrário. Obtendo assim que o grupo tratado com laser obteve maior vascularização, maior número de osteoblastos e osteócitos, principalmente na quarta semana. No entanto, também apresentou maiores áreas de hemorragia e descontinuidade da tela osteóide. Os autores concluíram que, de fato, o uso do laser contribui muito para a cicatrização óssea.

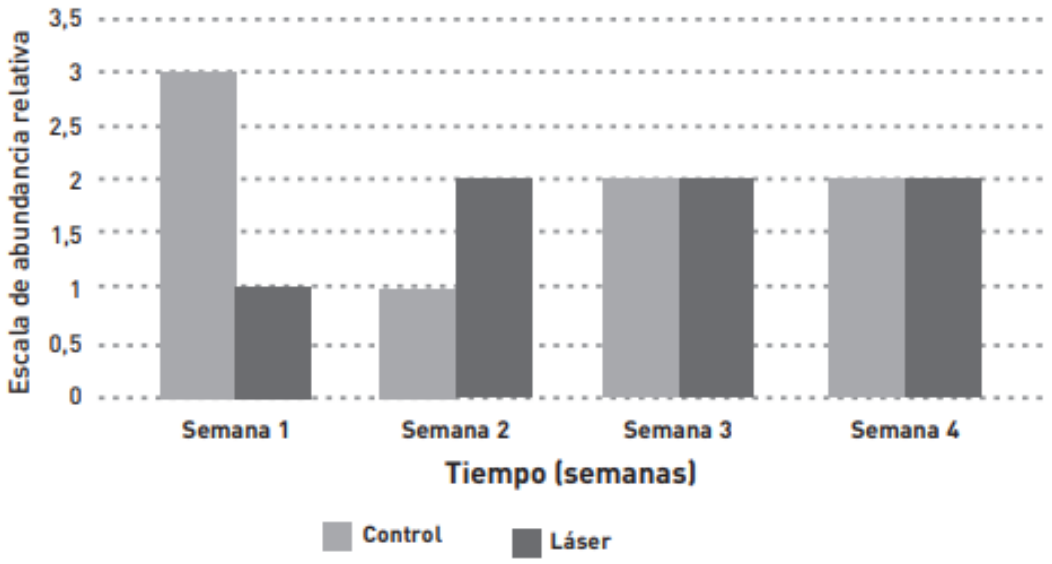

Figura 12. Presença de substância osteóide como resultado da pesquisa de Pacheco et al (44).

Fonte: Pacheco et al. (44). Comparação da eficácia do laser de diodo de hélio-neon nos processos de osseointegração de implantes dentários em coelhos da Nova Zelândia

Ali et ai. (45) Apontaram que o sucesso dos implantes estará associado, principalmente, à osseointegração e à taxa de sobrevivência. Dentro, um estudo realizado por este autor buscou acelerar o processo de osseointegração óssea ao redor do implante dentário; tudo isso, com o uso de novas técnicas para aumentar a taxa de sucesso, além de permitir a carga imediata do implante. Além disso, os autores procuraram fazer uma comparação entre as diferentes novas técnicas dentro dos procedimentos de implante dentário para descobrir qual técnica alcançaria os melhores resultados possíveis. Trabalhamos com 40 pacientes do sexo masculino,

divididos em 4 grupos, sendo o mais relevante para este trabalho o grupo que recebeu laserterapia e o grupo que recebeu tanto laser quanto terapia celular, que inibiria o crescimento e formação de cicatriz mais rápida. Concluindo que, embora seja verdade que o laser seja eficaz, necessitaria de fatores de crescimento adicionais para os resultados satisfatórios que se pretendem buscar.

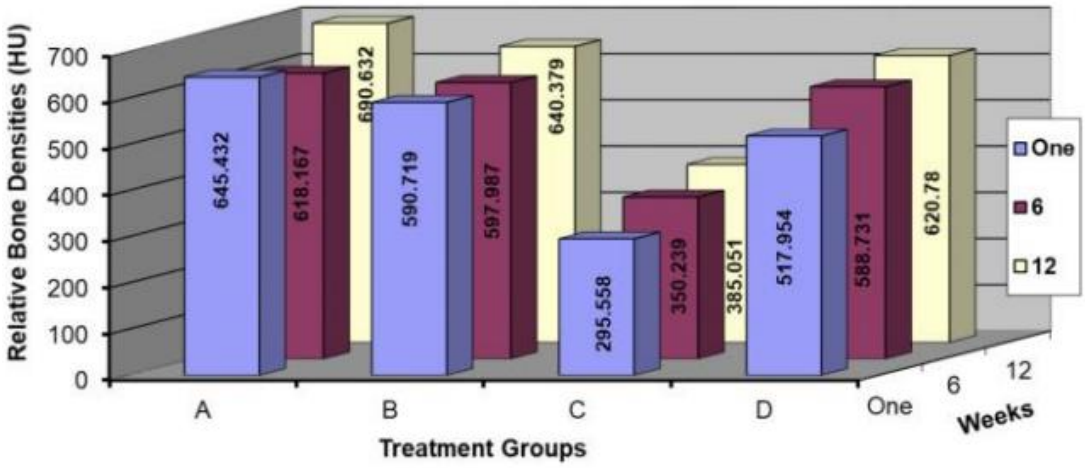

Figura 13. Densidades ósseas relativas em diferentes grupos e momentos como resultado da investigação realizada por Ali et al. (45).

Fonte: Ali et al. (45). Efeito da aplicação combinada de fatores de crescimento e bioestimulação com laser de diodo na osseointegração de implantes dentários

Zein et aí. (46) Mencionam que trabalhar com laserterapia e falar sobre seu efeito na regeneração óssea é um assunto controverso. Assim, os autores decidiram analisar os estudos que correlacionam a regeneração óssea com a fotobiomodulação, além de avaliar os parâmetros que produziram resultados positivos quanto à dose e potência de saída utilizada. Assim, os autores concluíram que existe de fato um efeito positivo da terapia com laser de baixa potência no campo da regeneração óssea. Além disso, verificou-se que isso estimulará o metabolismo celular, aumentando a síntese proteica e a posterior regeneração óssea. Uma dose alta combinada com baixa potência ou uma dose baixa combinada com alta potência parece produzir um efeito positivo na regeneração óssea.

Tenor et aí. (47), mencionaram que a doença periimplantar pode afetar a sobrevida dos implantes dentários. Para isso, trabalhamos com 23 sujeitos divididos em grupos controle e teste. O primeiro recebeu tratamento convencional não cirúrgico e o segundo recebeu terapia com laser de diodo de onda de 980nm. Ao final da investigação, verificou-se que, de fato, o laser de diodo pode ser um ótimo complemento para o tratamento de patologias periimplantares como periimplantite inicial e mucosite periimplantar.

Tabela 4. Valores médios dos parâmetros clínicos na linha de base (T0) e em 3 meses de seguimento (T1) e suas alterações estatísticas. Na pesquisa realizada por Tenore et al. (47)

Parâmetros clínicos	Intervalo de tempo	Grupo de controle	grupo de teste	p - valor [1]
Profundidade de sondagem periodontal (PPD) (valor médio em mm)	Linha de base (T0)	3,8 ± 1,24	4,04±0,54	0,833
	Acompanhamento de 3 meses (T1)	3,54 ± 0,35	2,98±0,70	0,009
	valor p [2]	0,005	0,003	
Sangramento na sondagem (BOP) (valor médio de locais positivos)	Linha de base (T0)	4,33 ± 1,56	4 ± 1,48	0,566
	Acompanhamento de 3 meses (T1)	2,33 ± 1,07	0,55±0,69	0,000
	valor p [2]	0,003	0,003	

Fonte: Tenore et al. (47). Avaliação da eficácia adjuvante do laser de diodo no tratamento da mucosite peri-implantar: ensaio clínico randomizado.

Xerife et aí. (48), avaliaram clínica e radiograficamente o efeito bioestimulatório que o laser de baixa potência teve contra um implante dentário com fibrina rica em plaquetas em comparação com o uso do implante e laserterapia. Todos os pacientes do estudo receberam um implante dentário em cada lado com FRP. Considerando que, A aplicação do laser foi aplicada em um lado, duas vezes por semana, durante um mês a partir do dia da inserção. A dor pós-operatória foi avaliada diariamente durante a primeira semana usando a escala numérica de avaliação da dor para os desfechos primários. A densidade óssea peri-implante foi medida por radiografia intraoral digital direta imediatamente após a inserção. Por outro lado, a estabilidade dos implantes foi medida por avaliação de radiofrequência logo após a inserção. Através disso, os autores obtiveram como resultados que os valores de radiofrequência para estabilidade do implante não apresentaram diferença estatisticamente significativa após 9 meses de acompanhamento em relação aos valores de estabilidade inicial no dia da inserção no grupo intervenção e controle. Assim, conclui-se que não há diferenças estatisticamente significativas evidentes na dor pós-operatória, estabilidade do implante e densidade óssea entre as áreas tratadas apenas com FRP e aquelas tratadas com FRP acompanhada de laser de diodo.

Tabela 5. Diferenças relativas na densidade óssea entre os dois grupos de estudo nos diferentes períodos de seguimento da pesquisa realizada por Sherif et al. (48)

Comparativos	Intervenção	Ao controle	Diferença	Valor P	Comente
Densidade óssea a 1m	145,3	135,9	9,98889	0,556	Não significativo
Densidade óssea a 4m	142,8	139,5	4,28889	0,760	Não significativo
Densidade óssea a 9m	134,4	128,7	-2,52222	8.863	Não significativo

Fonte: Sheriff et al. (48). Avaliação do efeito bioestimulatório da fibrina rica em plaquetas aumentada com laser de diodo em comparação com a fibrina rica em plaquetas isolada em implantes dentários.

J

Akse et ai. (49), buscou avaliar se a terapia com laser de baixa intensidade foi eficaz na melhoria da regeneração óssea juntamente com a osseointegração de implantes dentários dentro de um modelo de enxerto de seio. Para o estudo, trabalhamos com 12 ovelhas que foram submetidas a um processo de elevação do assoalho do seio maxilar bilateralmente com osso esponjoso da crista ilíaca. A inserção do implante foi controlada por 4 semanas para o primeiro grupo e 12 semanas para o outro. Cerca de dezesseis semanas após a segunda etapa da cirurgia, os animais foram sacrificados. Assim, é possível obter que o uso do laser de baixa potência tem um leve efeito positivo na osseointegração de implantes dentários inseridos após aumento de seio.

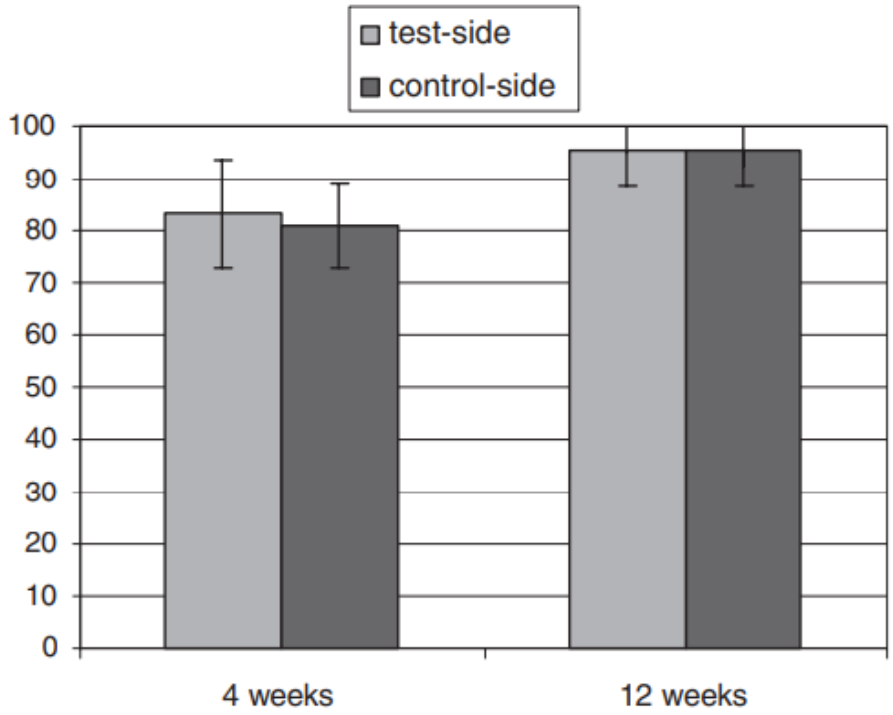

Figura 14. Porcentagem de comprimento de contato entre osso enxertado e recém-formado 4 e 12 semanas após o seio.

Fonte. Jakse et ai. (49). Influência do tratamento com laser de baixa intensidade na regeneração óssea e osseointegração de implantes dentários após aumento do seio maxilar. Um estudo experimental em ovelhas

Mayer et ai. (41) Avaliaram os efeitos que a laserterapia de baixa potência teve, dentro do processo de osseointegração, por meio da comparação de medidas de análise de frequência de ressonância que foram realizadas na colocação do implante após 30, além de imagens de microtomografia computadorizada em um grupo de coelhos irradiados versus aqueles que não foram irradiados. Quatorze coelhos machos da Nova Zelândia foram divididos aleatoriamente em dois grupos de sete cada, um grupo controle (animais não irradiados) e um grupo experimental que recebeu terapia com laser de baixa intensidade. Em 100% dos animais o incisivo inferior esquerdo foi extraído cirurgicamente e um implante osseointegrado foi colocado imediatamente após. Além disso, a análise de frequência de ressonância foi realizada com o dispositivo Osstell® na colocação do implante. Assim, conseguiram obter que a laserterapia, baseada em um protocolo de irradiação utilizado neste estudo, poderia proporcionar maior estabilidade do implante, além de aumentar o volume de osso periimplantar neoformado, este foi um indicador de que a irradiação a laser produziu uma melhora no processo de osseointegração.

Kashefimehr (4), 12 pacientes foram submetidos à cirurgia de implante imediato bimaxilar com enxerto ósseo particulado entre a parede do alvéolo e o implante, e ao mesmo tempo o pilar transgengival foi fixado nos implantes. O lado da intervenção foi exposto à radiação LED por 20 minutos por dia um dia antes da operação e 10 sessões consecutivas, iniciando no dia da cirurgia. O valor do quociente de estabilidade do implante (ISQ) em ambos os lados foi medido e registrado por um operador treinado imediatamente após a cirurgia, bem como um mês e três meses após a operação. Os resultados obtidos foram que o valor do ISQ foi de 37,54 no lado não irradiado imediatamente após a cirurgia; diminuiu para 35,09 um mês após a operação e aumentou para 46,45 três meses após a operação. E comparado com o valor do ISQ do lado irradiado foi de 36,73 imediatamente após a cirurgia, e aumentou para 47,36 e 71,18 em um mês e três meses após a operação, respectivamente. Houve diferenças significativas entre os valores do ISQ.

Guilherme José Pimentel et al (31), realizaram diferentes protocolos de irradiação com laser de baixa intensidade (LLLT) na osseointegração de implantes colocados em áreas enxertadas. Eles trabalharam em 84 ratos em seis grupos: DBB: defeito preenchido com osso bovino desproteinizado; HA/TCP: defeito preenchido com cerâmica bifásica de hidroxiapatita/β-tricálcio fosfato; DBB-LI: defeito preenchido com DBB e tratado com LLLT após a colocação do implante; HA/TCP-LI: defeito preenchido com HA/TCP e tratado com LLLT após a colocação do implante; DBB-LIB: defeito preenchido com DBB e tratado com LLLT após procedimento de enxertia e colocação de implante; e HA/TCP-LIB: HA/TCP com preenchimento do defeito e tratado com LLLT após o procedimento de enxertia e colocação do implante. Defeitos ósseos foram feitos na tíbia e enxertados. Após 60 dias, os implantes foram colocados. Posteriormente, os ratos foram eutanasiados 15 e 45 dias após a colocação do implante. O padrão de osseointegração e reparo ósseo na área enxertada foi avaliado por análises biomecânicas, microtomográficas e histométricas. Além disso, foi avaliada a expressão de proteínas biomarcadoras ósseas.

Os grupos LLLT apresentaram maior torque de extração, volume de tecido mineralizado e maior grau de osseointegração, principalmente quando a LLLT foi realizada somente após a colocação do implante, e esses achados foram associados à maior expressão de BMP2 e fosfatase alcalina. Deixando a conclusão de que

A LLLT realizada em implantes colocados em áreas enxertadas melhora o processo de osseointegração.

Bittencourt (50)sugeriu o uso de lasers de baixa intensidade para melhor estabilizar a osseointegração. Para isso, foi aplicado um laser de GaAlAs (808 nm, densidade de potência média: 50 mW, diâmetro e área da mancha circular: 0,71 cm/0,4 cm2) no tecido periimplantar com dose de 66 J por momento de aplicativo. O autor indicou que o laser de baixa potência foi aplicado apenas na área onde o implante foi colocado. Após ter realizado a investigação tanto no grupo controle quanto no experimental, concluiu-se que o laser de baixa potência não teve influência na

estabilidade do implante ao avaliar a cicatriz da instalação do pilar do implante.

Kashefimehr et ai. (4), mencionaram que a alta taxa de sucesso dos implantes tem chamado a atenção e se tornado uma das primeiras escolhas para pacientes edêntulos. Além disso, mencionaram que o laser de baixa potência tem sido de grande ajuda para o processo de cicatrização e osseointegração. Para demonstrar isso, os autores trabalharam com 12 pacientes com enxerto de implante imediato do tipo bimaxilar e verificaram a cicatrização, bem como o quociente de valor de estabilidade do implante. Com o passar do tempo, eles foram capazes de perceber que a terapia a laser de baixa potência acelera o processo de osseointegração. No entanto, a diferença não é muito significativa.

Meadows et ai. (51), mencionou que, efetivamente, o laser de baixa potência tem sido de grande contribuição para gerar efeitos bioestimulantes nos tecidos, de modo que o processo de cicatrização seja acelerado. No entanto, também foi demonstrado que a maioria dos estudos sobre a eficácia dos lasers de baixa potência no processo de osseointegração foi avaliada em animais e há pouca referência à experimentação humana.

3 DISCUSSÃO

O presente trabalho está de acordo com Sánchez et al. (43), que concluíram que é importante o uso da terapia com laser de diodo como adjuvante ao tratamento classificado como convencional, neste caso, de mucosite peri-implantar, caso alcance resultados promissores. Dentro do qual, a redução da inflamação tecidual é evidente. Da mesma forma, o trabalho coincide com o ponto de vista de Pacheco et al (44), que mencionam que, efetivamente, o uso do laser contribui muito para a cicatrização óssea.

Por outro lado, Ali e cols. (45)destacou que o sucesso dos implantes estará associado, principalmente, à osseointegração e à taxa de sobrevivência; Além disso, os autores concluíram que, embora seja verdade que o laser seja eficaz, ele precisaria de fatores de crescimento adicionais para os resultados satisfatórios que se deseja buscar. Dentro deste ponto, de acordo com as pesquisas realizadas, podemos citar que fatores complementares ao laser seriam de grande ajuda para a osseointegração imediata e melhor cicatrização tecidual.

Por sua vez, Zein et al. (46)mencionam que trabalhar com laserterapia e falar sobre seu efeito na regeneração óssea é um assunto controverso. Da mesma forma, os autores concluíram que, de fato, há um efeito positivo graças à terapia com laser de baixa intensidade no campo da regeneração óssea. Além disso, verificou-se que isso estimulará o metabolismo celular, aumentando a síntese proteica e a posterior regeneração óssea. Além disso, uma dose alta combinada com baixa potência ou uma dose baixa combinada com alta potência parece produzir um efeito positivo na regeneração óssea. Assim, efetivamente, o presente trabalho coincide com os pontos de vista dos autores citados; acrescentando ainda que a controvérsia em relação ao laser de diodo será reduzida ao longo do tempo graças a pesquisas futuras que possam existir.

Tenor et ai. (47), concluíram que o laser de diodo pode ser um ótimo complemento para o tratamento de patologias periimplantares como periimplantite inicial e mucosite periimplantar. No entanto, a pesquisa mencionou poucas referências sobre osseointegração. Mesmo assim, o presente trabalho acredita firmemente que o laser de diodo é um ótimo adjuvante para a osseointegração de implantes.

Xerife et ai. (48), não conseguiram demonstrar diferença estatisticamente significativa após 9 meses de acompanhamento em relação aos valores de estabilidade basais no dia da inserção em seus grupos intervenção e controle. Assim, conclui-se que não há diferenças estatisticamente significativas evidentes na dor pós-operatória, estabilidade do implante e densidade óssea entre as áreas tratadas apenas com FRP e aquelas tratadas com FRP acompanhada de laser de diodo. Agora, do ponto de vista desta pesquisa, podemos dizer que, embora seja verdade que não houve diferença significativa, o laser de diodo se tornaria uma boa opção para reduzir o tempo, ao contrário do tratamento convencional.

Jakse et ai. (49), mencionaram que o uso do laser de baixa intensidade tem um leve efeito positivo na osseointegração de implantes dentários inseridos após o aumento do seio. Isso coincide com a presente investigação, visto que, de acordo com a literatura revisada, fica claro que o laser de diodo será de grande ajuda em processos importantes no tratamento com implantes, como a osseointegração. Assim como a pesquisa de Mayer et al. (41), que indicam que a laserterapia, baseada em um protocolo de irradiação utilizado neste estudo, foi capaz de proporcionar maior estabilidade do implante, além de aumentar o volume de osso periimplantar neoformado, este foi um indicador de que a irradiação a laser produziu uma melhora na o processo de osseointegração.

No entanto, Prado, Bittencourt e Kashefimehr mencionam que, embora seja verdade que o laser de baixa potência seja útil para a cicatrização, a diferença não é muito significativa quando comparado ao modo tradicional.

Enquanto Pacheco (52)confirma a eficácia do laser de baixa potência, é a solução ideal

4 CONCLUSÃO

Depois de revisar a literatura e os antecedentes como guia, foi possível realizar uma análise bibliográfica sobre a importância do laser de diodo de baixa potência na osseointegração.

1. O comprimento de onda emitido pelo laser é essencial para obter os efeitos desejados. Quanto mais perto você estiver, maior será o efeito; quanto mais longe, o efeito será menor.
2. O laser de baixa potência tem se mostrado um bioestimulador do metabolismo celular, conseguindo aumentar a síntese proteica e a regeneração óssea, o que demonstra sua eficácia contra a neoformação tecidual para acelerar a cicatrização.
3. O laser de baixa intensidade produz aumento da atividade osteoblástica, maior número de osteócitos, geralmente a partir da quarta semana.
4. Dos artigos revisados que concluíram que não encontraram diferença significativa entre o grupo controle e o tecido irradiado, a densidade de potência costuma ser inferior a 50mW.

REFERÊNCIAS BIBLIOGRÁFICAS

1. Convissar R. Láser en odontología, principio y práctica España: Elsevier; 2012.
2. Vladimirovich S. Low-Level Laser Therapy in Russia: History, Science and Practice. Journal of Lasers in Medical Sciences. 2017; 8(2).
3. Bowen A. Aplicaciones del láser diodo en odontología. Gaceta Dental. 2009; 205.
4. Kashefimehra A, Rahbarb M, Famararzi M, Babaloo A, Sadighi M, Goshaderoo A. Effect of light emitting Diode Photobiomodilation on the Stability of Dental Implants in Bone Grafted Cases: A Split-Mouth Randomized Clinical Trial. Journal of critical medicine. 2021; 16(2).
5. Basalla G. The evolution of technology. Cambridge University. 1988.
6. Mallman T. Stimulated optical radiation in ruby. Nature. 1960.
7. Mariscal S. Utilización del láser ER:YAG como Alternativa en la Odontología Restauradore. Repositorio Ug. 2013.
8. Rodas R. Historia de la Implantología y la osteointegración, antes y depués de Branemark. Revista Estomatológica Herediana. 2013; 23(1).
9. Gordillo D, Montero D. Efecto antimicrobiano de la terapia fotodinámica versus la terapia láser sobre la Porphyromona gingivalis. Odontología. 2018; 20(01): p. 20-32.
10. Cheung L, Leung Y, Chow L, Wong M, Chan E, Fok Y. Incidence of neurosensory deficits and recovery after lower third molar surgery: a prospective clinical study of 4338 cases. Int J oral Maxillofac Surg. 2019; 77(01).
11. Shavit I, Juodzbalys G. Inferior alveolar nerve injuries following implant placement - importance of earlydiagnosis and treatment: a systematic review. J Oral Maxillofac Res. 2014; 5(04).

12. España A, Saez I, Arnabat J, Bowen A, Bisheimer M, Bargiela P, et al. Protocolos y gruías de práctica Clínica de Láser en Odontología. Clínica Bowen. 2014.

13. Torkzaban P, Kasrarei S, Torabi S, Farhadian M. Low-level laser therapy with 940 nm diode laser on stability of dental implants: a randomized controlled clinical trial. Lasers Med Sci. 2019; 33(2).

14. Tovar E. Aplicaciones del láser de diodo y láser Er YAG en implantología. Trabajo de grado. Guayaquil, Ecuador: Universidad de Guayaquil, Facultad Piloto de Odontología.

15. Larrea N, España A, Berini L, Gay C. Aplicaciones del láser de diodo en Odontología. RCOE. 2004; 09(05).

16. Branemark P, Adell R, Breine U, Lindstrom J, Hallen O, Ohman A. Intra-osseous anchorage of dental protheses I. Experimental studies. Scandinavian J Plast Reconst Surg. 1969; 3.

17. Branemark P, Zarb G, Albrektsson T. Tissu integrated protheses: Osseointegration in Clinical Dentistry Chicago: Quintessence; 1985.

18. Aparicio C. El implante dental y la Osteointegración Discurso de Ingreso en la Real Academia Europea de Doctores Barcelona: Real Academia Europea de Doctores; 2016.

19. Guercio E, Dinatale E. Consideraciones estructurales y biológicas en la oseointegración. Acta Odontológica Venezolana. 2009;(471).

20. Kim K, Kim I, Cho T, Seo Y, Hwanq S. High intensity Nd: YAG laser accelerates bone regeneration in calvarial defect models. J Tissue Eng Regen Med. 2015; 9.

21. Smeets R, Stadlinger B, Schwarz F, Beck B, Jung O, Precht C, et al. Impact of Dental Implant Surface Modifications on Osseointegration Review Article. BioMed Research International. 2016; 2016.

22. Abrektsson , Chrcanovic , Jacobsson , Wennerberg. Osteointegration of implants-A Biological and Clinical Overview Review Article. JSM Dental Surgery. 2017.

23. Hudson D, Hudson D, Wininger J, Richardson B. Penetration of laser light at 808 and 980 nm in bovine tissue samples. Photomed Laser Surg. 2013; 31(04).

24. Vanegas J, Landínez N, Garzón D. Mecanobiología de la interfase hueso-implante dental. Revista Cubana de Estomatología. 2020;(471).

25. Pol R, Gallesio G, Riso M, Ruggiero T, Scarano A, Mortellaro C. Effects of superpulsed, low-level laser therapy on neurosensory recovery of the inferior alveolar nerve. J Craniofac Surg. 2016; 23(12).

26. Velasco E, Monsalve G, Jiménez A, Segura J, Matos N, Moreno J. El tratamiento con implantes dentales en los pacientes adultos mayores. Av Odontoestomatol. 2015; 313.

27. Thukral H, Jain N, Sharma A, Narang K, Jain A, Sethi M. Systemic factor affecting Osseointegration. World Journal of Pharmacy and Pharmaceutical Sciences. 2019;(69).

28. Buser D, Sennerby L, Bruyn H. Modern Implant dentistry based on osseointegration: 50 years of progress, current trends and open questions Wiley J, editor. Singapur: Jon Wiley & Sons; 2000.

29. Marques L, Holqado L, Francischone L, XImenez J, Okamoto R, Kinoshita A. New LLLT protocol to speed up the bone healing process histometricandimmunohistochemical analysis in rat calvarial bone defect. Lasers Med Sci. 2015; 30.

30. Maluf A, Maluf R, Brito C, Franca F, De Brito R. Mechanical evaluation of the influence of low-level laser therapy in secondary stability of implants in mice shinbones. Lasers Med Sci. 2010; 25.

31. Pimentel G, Pinotti F, Tinajero M, Marcantonio E, Chiérici A. Effect of different low-level intensity laser therapy (LLT) irradiation protocols on the osseointegration of implants placed in grafted areas. Journal of applied oral science. 2019.

32. Renvert S, Polyzois I, Maguire R. Re-osseointegration on previously contaminated surfaces: A systematic review. Clin Oral Implants Res. 2001; 20.

33. Guzzardella G. Osseo integration od endosseous ceramic implants after posoperative lowpower laser simulation: an in vivo comparative study. Departament of Experimental Surgery/ CodivillaPutti Research Institute. 2003.

34. Finn G. Histologia tercera edición: Editorial Médica Panamericana ; 2000.

35. Romanos G, Davis R, Gallagher B, Hou W, Delgado R. Thermal Transfer on Splinted Implants During Diode Laser Irradiation In Vitro. Photobiomodul Photomed Laser Surg. 2021; 39(47): p. 471-479.

36. Escoda G. Applications of low-level laser therapy in denstry. Universidad de Barcelona. 2004.

37. Hao G, Suárez F, Wang H. Laser therapy for treatment of peri-implant mucositis and peri-implantitis: An American Academy of Periodontology best evidence review. J Periodontol. 2018; 87(7).

38. Schwarz F, Derks J, Monje A, Wang H. Peri-implantitis. J Clin Periodontol. 2018; 45(20).

39. Lindhe J, Meyle J. Peri-implant diseases: consensus report of the Sixth European Workshop on Periodontology. J Clin Periodontol. 2008; 35(08).

40. Flieger R, Gedrange T, Grzerch K, Dominiak M, Matys J. Low-Level Laser Therapy with a 635 nm Diode Laser Affects Orthodontic Mini-Implants Stability: A Randomized Clinical Split-Mouth Trial. J Clin Med. 2019; 9(1).

41. Mayer L, Vacilottto F, Gerhardt M, Duarte J, Carlsson L. Peri-implant osseointegration after low-level laser therapy: micro-computed tomography and resonance frequency analysis in an animal model. Lasers Med Sci. 2016; 31(9).

42. Khadra. Lowlevel laser therapy stimulates boneimplant interaction: an experimental study in rabbists. University of Oslo. 2004;(15).

43. Sánchez R, Samman A, Bouazza K, Díaz J, Arias S. Clinical effect of diode laser on peri-implant tissues during non-surgical peri-implant mucositis therapy: Randomized controlled clinical study. J Clin Esp Dent. 2020; 12(01).

44. Pacheco M, Cifuentes J, Murillo J, Tovar M. Comparación de la efectividad del láser Diodo Helio-Neón en los procesos de oseointegración de implantes dentales en conejos new zealand. Salud Areandina. 2013; 2(02).

45. Ali M, Abbas A, Abdel T, Salem W, El- Mofty M. Effect of Combined Application of Growth Factors and Diode Laser Bio-Stimulation on the Osseo Integration of Dental Implants. Open Access Maced J Med Sci. 2019; 7(15).

46. Zein R, Selting W, Benedicenti S. Effect of low-level laser therapy on bone regeneration during osseointegration and bone graft. Photomedicine and laser surgery. 2017; 35(12).

47. Tenore G, Montori A, Mohsen A, Mattarelli G, Palaia G, Romeo U. Evaluation of adjuntive efficacy of diode laser in the treatment of peri-implant mucositis: a randomized clinical trial. Lasers Med Sci. 2020.

48. Sherif M, Mohamed Z, Tarek E, Hoda K. Evaluation of The Bio-Stimulatory Effect of Platelet Rich Fibrin Augmented by Diode LASER Compared to Platelet Rich Fibrin Alone on Dental Implant Replacing Posterior Ma. Macedonian Journal of Medical Sciences. 2019; 7(05).

49. Jakse N, Payer M, Kimeier R, Tangl S, Berghold A, Lorenzoni M. Influence of low-level laser treatment on bone regeneration and osseointegration of dental implants following sinus augmentation. An experimental study on sheep. Clin Oral Implants Res. 2007; 18(04).

50. Bittencourt R, Kinalski M, Marchi T, Agostini B, Bergoli C, Bertolini M. Influencia de la terapia con láser de bajo nivel en la estabilidad del implante en implantes colocados en alvéolos de extracción frescos: un ensayo clínico aleatorizado. Clinical Implant Dentistry. 2020;(1).

51. Prados J, Rodríguez J, Torres J, Rojo R. Lack of clinical evidence on low-level laser therapy (LLLT) on dental titanium implant: a systematic review. Lasers Med Sci. 2015.

52. Pacheco M, Cifuentes J, Murillo J, Tovar M. Comparación de la efectividad del láser Diodo helioneón en los procesos de oseointegración de implantes dentales en conejos new zealand. Revista Salud Areandina. 2013; 11(27).