FACULDADE SETE LAGOAS – FACSETE

Curso de Especialização em Ortodontia

Jairton Benício de Lima

IMPACTAÇÃO DA MAXILA COM PLACAS CIRÚRGICAS:
Verdades e mitos

Fortaleza – CE

2024

Jairton Benício de Lima

IMPACTAÇÃO DA MAXILA COM PLACAS CIRÚRGICAS:
Verdades e mitos

Monografia apresentada ao curso de especialização Latu Sensu, da Faculdade Sete Lagoas – FACSETE, como requisito parcial para obtenção do título de Especialista em Ortodontia.

Orientadora: Prof. Me. Renata Torreão Viana de Melo Costa

Área de concentração: Ortodontia

Fortaleza – CE
2024

FACSETE
Faculdade Sete Lagoas
Portaria MEC 278/2016 - D.O.U. 19/04/2016
Portaria MEC 946/2016 - D.O.U. 19/08/2016

Jairton Benício de Lima

IMPACTAÇÃO DA MAXILA COM PLACAS CIRÚRGICAS:
Verdades e mitos

Monografia apresentada ao curso de especialização Latu Sensu, da Faculdade Sete Lagoas – FACSETE, como requisito parcial para obtenção do título de Especialista em Ortodontia.

Área de concentração: Ortodontia

Aprovada em 15/08/2016 _____pela banca constituída dos seguintes professores:

Renata Torreão Viana de Melo Costa

Profa. Me. Renata Torreão Viana de Melo Costa – IESO – Fortaleza

Profa. Dra. Antônia Laura Carvalho – IESO – Fortaleza

Prof. Esp. Carlos Emanuel Maia da Costa – IESO – Fortaleza

Fortaleza, 18 de novembro de 2024.

Aos professores do curso de Ortodontia, com profunda admiração pelo profissionalismo, que me forneceram todas as bases necessárias para a realização deste trabalho.

AGRADECIMENTOS

Agradeço ao meu mestre, Dr. Sylvio Gonçalves Filho, por aceitar a conduzir o meu trabalho de pesquisa.

A todos os meus professores do curso de Ortodontia do instituto IESO, pela excelência da qualidade técnica de cada um.

Aos meus pais, João Mendes de Lima e Ana Benício de Lima, que sempre estiveram ao meu lado e me apoiando ao longo de toda a minha trajetória.

“Suba o primeiro degrau com fé. Não é necessário que você veja toda a escada.
Apenas dê o primeiro passo”.
(Martin Luther King)

RESUMO

O objetivo deste estudo foi investigar, através de uma revisão de literatura, a eficácia da utilização de mini-placas como sistema de ancoragem na impacção da maxila. Em pacientes adultos que se contrapõem ao procedimento cirúrgico, algumas alternativas podem ser incluídas ao tratamento ortodôntico fixo, a exemplo da ancoragem esquelética com mini-placas, as quais têm sido requeridas, por promoverem movimentos dentários por meio de uma mecânica menos complexa, sem efeitos indesejáveis e sem a colaboração do paciente. Verificou-se que são raros os estudos publicados sobre o tema, mas que é possível fazer o uso das mini- placas em qualquer lugar, visto que elas permitem que o clínico ajuste suas posições para as necessidades de cada paciente e para a melhor vantagem mecânica. Na maior parte dos estudos selecionados, os tratamentos realizados com mini-placas foram para a correção da mordida aberta anterior, inseridas na região da crista infrazigomática. Concluiu-se que a impactação da maxila com placas cirúrgicas é uma realidade, sendo possível afirmar que se trata de uma alternativa a mais de tratamento para os ortodontistas, tendo em vista os resultados satisfatórios que têm sido obtidos.

Palavras-chave: ortodontia; ancoragem esquelética; mini-placa; impactação da maxila; mito ou verdade.

ABSTRACT

The aim of this study was to investigate, through a literature review, the effectiveness of using mini-plates as an anchorage system in maxillary impaction. In adult patients who are opposed to surgical procedures, some alternatives can be included in fixed orthodontic treatment, such as skeletal anchorage with mini-plates, which have been requested because they promote tooth movements through less complex mechanics, without undesirable effects and without the patient's collaboration. It was found that published studies on the subject are rare, but that it is possible to use mini-plates anywhere, since they allow the clinician to adjust their positions to the needs of each patient and to achieve the best mechanical advantage. In most of the selected studies, the treatments performed with mini-plates were for the correction of anterior open bite, inserted in the region of the infrazygomatic crest. It was concluded that maxillary impaction with surgical plates is a reality, and it is possible to state that it is yet another treatment alternative for orthodontists, given the satisfactory results that have been obtained.

Keywords: orthodontics; skeletal anchorage; mini-plate; maxillary impaction; myth or truth.

LISTA DE FIGURAS

FIGURA 1 – Sítios anatômicos e respectivas mini-placas adaptadas 16
FIGURA 2 – Diferentes aplicações da mini-placa 18
FIGURA 3 – Tratamento ortodôntico para desimpacção da maxila com mini-placa 22
FIGURA 4 – Etapas do procedimento cirúrgico para instalação das mini-placas 23
FIGURA 5 – Fotografias iniciais da paciente, Classe II Divisão 2, com apinhamento na arcada superior..... 24
FIGURA 6 – Distalização de todos os dentes posterossuperiores, apoiados nas mini-placas SAO..... 24
FIGURA 7 – Montagem dos aparelhos fixos na arcada inferior, para a finalização do tratamento ortodôntico 25
FIGURA 8 – Fotografias finais do caso, tratado sem extração de pré-molares superiores..... 25
FIGURA 9 – Assimetria da arcada superior, com linha média deslocada para o lado direito e a perda dos dentes 16, 36 e 46 26
FIGURA 10 – Verticalização do dente 47; distalização de dentes superiores do lado esquerdo apoiados em mini-placa e início da verticalização do dente com cantilever 26
FIGURA 11 – Fotografias intrabucais finais..... 27
FIGURA 12 – A e B) Parafusos monocorticais utilizados na fixação; e, C e D) kit cirúrgico do SAO®..... 28
FIGURA 13 – As duas formas de apresentação das miniplacas do SAO® e as duas adicionais: A) em forma de “Y”; B) em forma de “T”; C) em forma de “L”; D) em forma de “J”..... 28
FIGURA 14 – Vista oclusal do esplinte de acrílico..... 29
FIGURA 15 – Tratamento de mordida aberta gerada por abscesso periodontal no dente 26 29
FIGURA 16 – Caso clínico com dente 11 anquilosado. Intrusão de todos os dentes superiores, com exceção do dente 11..... 30
FIGURA 17 – Caso 1: antes e após o tratamento..... 31
FIGURA 18 – Caso 2: antes e após o tratamento..... 31
FIGURA 19 – Caso 3: antes e após o tratamento..... 32

FIGURA 20 – Início do movimento de intrusão dos molares superiores por meio do uso de elásticos em corrente ancorados nas mini-placas 32
FIGURA 21 – Imagens intrabucais finais com as adequadas relações dentárias estabelecidas..... 33
FIGURA 22 – Fotos intrabucais: A) Fase pré-tratamento; B) Fase final do tratamento 34
FIGURA 23 – Evolução do aspecto extrabucal frontal do início ao fim do tratamento: A) Em repouso; B) Sorrindo..... 34
FIGURA 24 – Vista lateral direita intrabucal pré-tratamento; Vista frontal intrabucal pré-tratamento e Vista lateral esquerda intrabucal pré-tratamento 35
FIGURA 25 – Vista lateral direita intrabucal da fase de finalização do tratamento; Vista frontal intrabucal da fase de finalização do tratamento 35
FIGURA 26 – Perfil e frontal da paciente: A) Antes do tratamento; B) Depois do tratamento 36
FIGURA 27 – Fotografias da paciente e intrabucais, antes do tratamento 37
FIGURA 28 – Guia cirúrgico, para assegurar um correto posicionamento das mini-placas.....38
FIGURA 29 – Fotografias finais da face da paciente..... 38

SUMÁRIO

1	**INTRODUÇÃO**	11
2	**REVISÃO DE LITERATURA**	13
2.1	**Contexto histórico das placas cirúrgicas ou mini-placas**	13
2.2	**Conceito, características e indicações das mini-placas**	15
2.3	**Instalação das mini-placas**	18
2.4	**Impactação maxilar com mini-placas**	20
3	**METODOLOGIA**	40
4	**RESULTADOS E CONCLUSÃO**	41
5	**CONCLUSÃO**	47
	REFERÊNCIAS	48

1 INTRODUÇÃO

Atualmente, é significativo o número de pacientes adultos à busca de tratamento ortodôntico (Janson, 2008) e, dentre os fatores contribuintes para esta procura estão a evolução das técnicas ortodônticas, concomitantemente, os materiais ortodônticos, somados, ainda, a uma melhor aceitação do paciente pela utilização do aparelho e a redução de custos na sua utilização (Soster; Nogueira, 2023; Tagawa *et al.,* 2015; Janson, 2008).

Esses pacientes possuem características específicas nas má-oclusões que apresentam, as quais complicam a execução da mecânica ortodôntica, levando, muitas vezes, ao comprometimento do sucesso do tratamento (Barbosa; Oliveira; Melo, 2021).

Em pacientes adultos, que apresentam grau severo da maloclusão, o tratamento comumente empregado é o reposicionamento cirúrgico das bases ósseas. No entanto, muitos pacientes se contrapõem ao procedimento cirúrgico, sendo-lhes apresentadas algumas alternativas que podem ser incluídas ao tratamento ortodôntico fixo, a exemplo da terapia com extrabucal de tração alta, arco Edgewise de múltiplas alças (Multiloop Edgewise Archwire), extrações dentárias e fio de níquel-titânio com elásticos intermaxilares (Kuroda; Katayama; Takano- Yamamoto 2004).

Mais recentemente, para fins de obter a ancoragem esquelética no tratamento ortodôntico, dispositivos como implantes dentários, mini-implantes e mini-placas têm sido requeridos, por possibilitarem ancoragem estacionária para uma diversidade de movimentos dentários, sem a necessidade de colaboração do paciente (Kuroda *et al.,* 2007). Abriu-se, então, mais uma possibilidade de tratamento para as mordidas abertas complexas em pacientes adultos, por meio de intrusão dos dentes posteriores com uso de ancoragem esquelética (Faber *et al.,* 2008), com o emprego de implantes de titânio osseointegrados, parafusos ósseos e mini-placas (Nakao, 2004).

Num primeiro momento, esses dispositivos foram utilizados para pequenos movimentos dentais, quando, no ano de 1992, foram aperfeiçoados por Sugawara *et al*., que produziram mini-placas para cada tipo de movimentação dentária, as quais foram temporariamente implantadas na maxila ou na mandíbula, como uma ancoragem imóvel intrabucal (Nakao, 2004).

Especificamente na correção da mordida aberta anterior esquelética, as mini-placas, inseridas na forma de “T” ou “Y”, foram aplicadas com sucesso nos pilares zigomáticos direito e esquerdo, resultando em um ponto de aplicação de força vertical, vindo a corrigir a altura posterior dental, com a intrusão dos dentes posteriores superiores. Finalizada a correção, foram observadas alterações nos planos oclusal e mandibular, como também, na altura facial anterior inferior, corrigindo a mordida aberta anterior esquelética dos pacientes (Nakao, 2004).

A intrusão dentária é um dos movimentos ortodônticos mais difíceis de realizar em pacientes adultos, sobretudo, na região posterior, em razão do maior volume radicular dos molares e pré-molares. Nesse sentido, obter um movimento intrusivo puro, sem os efeitos extrusivos dos dentes de ancoragem, é um desafio para a Ortodontia, o que fez surgir a ancoragem esquelética

O desafio é obter um movimento intrusivo puro, sem os efeitos extrusivos dos dentes de ancoragem. No entanto, com o desenvolvimento de novos instrumentos e dispositivos na Ortodontia, os profissionais possuem mais um mecanismo para vencer este desafio: a ancoragem esquelética, a qual promove movimentos dentários por meio de uma mecânica menos complexa, sem efeitos indesejáveis, sem a colaboração do paciente, consistindo-se em uma mecânica mas previsível, com o uso de mini-placas inseridas na maxila ou na mandíbula (Faber *et al.,* 2008).

Um tratamento ortodôntico realizado somente com mini-placas, não significa que serão atingidos os melhores resultados. Quando se trata de impacção da maxila, ou remodelação óssea maxilar vertical, considera-se um dos maiores benefícios da mecânica, ainda que o tratamento a ela associado ou a correção do plano oclusal maxilar sejam mais lentos do que os obtidos na cirurgia ortognática (Bazos; Magne, 2014; Cardoso; Meloti, 2019). Nas assimetrias que apresentam envolvimento maxilar, no sentido vertical, a mini-placa pode colaborar com o manejo intrusivo unilateral ou bilateralmente (Cardoso; Meloti, 2019).

O objetivo deste estudo é investigar, através de uma revisão de literatura, a eficácia da utilização de mini-placas como sistema de ancoragem na impacção da maxila.

2 REVISÃO DE LITERATURA

2.1 Contexto histórico das placas cirúrgicas ou mini-placas

Quando o tema é tratamento ortodôntico, o controle de ancoragem é um dos aspectos mais relevantes a serem considerados, de forma que o uso de um bom sistema de ancoragem pode minimizar, ou mesmo não depender, da colaboração do paciente.

Historicamente, em 1945, Gainsforth e Higley inovaram quando inseriram parafusos no ramo mandibular de cães, para promover a distalização de dentes superiores, utilizando elásticos de Classe II para aplicar força. O tratamento foi ineficaz, tendo em vista a ocorrência de falhas de todos os parafusos instalados entre 16 e 31 dias após a inserção.

Em 1969, Leonard Linkow, Pioneiro em Implantologia, apresentou um caso clínico, onde tratou um paciente inserindo implantes laminados na mandíbula do mesmo, utilizando elásticos de Classe II ligados dos implantes até os dentes superiores, obtendo resultados satisfatórios com o tratamento.

Em 1977, Bränemark e colaboradores, usufruindo-se do advento da osseointegração, conjecturaram a possibilidade de promover a ancoragem da movimentação ortodôntica com o uso de implantes osseointegrados, inserindo um desses dispositivos na cavidade nasal, a fim de obter ancoragem absoluta para a intrusão de dentes incisivos centrais superiores. Como resultado, houve a eficácia do tratamento, com incisivos intruídos 6mm, sem ocorrer qualquer dano ao implante (Bränemark *et al.,* 1977; Creekmore; Eklund, 1983).

Em 1984, foi a vez de Roberts *et al.*, que inseriram implantes de titânio, com uma superfície gravada com ácido, em furos de 3mm de diâmetro, com cerca de 1 cm de distância, cuidadosamente preparados, com uma broca cirúrgica irrigada, internamente nos fêmures de coelhos de três a seis meses de idade. Após seis a 12 semanas de cicatrização, uma carga de 100g foi aplicada por quatro a oito semanas, esticando uma mola de aço inoxidável entre os implantes. Alguns dos resultados obtidos com o tratamento dos coelhos foram que todos, exceto um dos vinte implantes carregados, permaneceram rígidos e que implantes carregados continuamente permanecem estáveis dentro do osso, confirmando que os implantes de titânio podem ser utilizados como ancoragem ortodôntica.

Em 1990, Roberts, Marshall e Mozsary, instalaram um implante endósseo de dois estágios na área retromolar da mandíbula de um paciente, como ancoragem rígida para transladar dois molares, de 10mm a 12mm mesialmente, em uma crista edêntula atrófica. Verificaram que em um período de três anos, o implante permaneceu osseointegrado e, ao final do tratamento, o implante e o osso adjacente foram recuperados. A taxa de remodelação foi notadamente alta para o osso cortical, indicando que a remodelação contínua pode se consistir em um mecanismo de longo prazo pelo qual os implantes carregados resistem à fadiga óssea e mantêm a osseointegração. O uso clínico de implantes ortodônticos, colocados fora dos arcos dentários, requer atenção cuidadosa ao manejo do tecido mole.

No ano de 1995, veio o Onplant, sistema preconizado por Block e Hoffman, com o objetivo de obter ancoragem ao movimento ortodôntico, tendo o mesmo sido inserido no palato de cães e, posteriormente, após a integração, foi conectado aos dentes como dispositivo de ancoragem. O resultado demonstrou que houve uma movimentação unilateral de dentes em direção ao onplant.

Wehrbein *et al* (1996) trouxeram consigo o Orthosystem, um sistema de implantes desenvolvido no *Institut Straumann*, *Waldenburg*, Suíça, segundo os autores, para ancoragem ortodôntica palatina, a fim de obter a movimentação ortodôntica, de forma indireta. Devido ao design do dispositivo, em um caso tratado, apenas um procedimento cirúrgico simples foi necessário para a inserção (método não submerso, cirurgia de um estágio). Consequentemente, a necessidade de exposição cirúrgica do pilar para conexão e inserção do fio foi eliminada. Assim, a inconveniência para os pacientes foi reduzida ao mínimo.

Kanomi (1997), querendo resolver as limitações que os implantes dentais proporcionavam, idealizou um implante com um tamanho reduzido com a finalidade de utilizá-lo nos tratamentos ortodônticos. Esses dispositivos medem 1,2mm de diâmetro e 6mm de comprimento, tendo por função fixar placas de titânio em cirurgias de maior complexidade, possibilitando a sua inserção entre as raízes de dentes adjacentes. Em um tratamento realizado, com a inserção de mini-implante no osso alveolar, passados quatro meses da movimentação ortodôntica, houve a intrusão dos incisivos inferiores em 6mm.

No ano de 1999, vieram surgir, através de Umemori *et al.,* um sistema de ancoragem esquelética para correção de mordida aberta, composto por uma mini-placa de titânio temporariamente implantada na maxila ou na mandíbula como uma

ancoragem imóvel, afirmando ser o sistema muito eficaz para controlar a inclinação e o nível do plano oclusal durante a correção ortodôntica da mordida aberta.

No ano 2000, Celenza e Hockman realizaram um estudo sobre ancoragem direta, com o uso de mini-implante, servindo este como suporte para a movimentação ortodôntica; e indireta, onde o dispositivo seria instalado para estabilizar unidades específicas de dentes, os quais atuariam como ancoragem direta para a mecânica empregada.

No entanto, foi no ano de 2003 que Kyung *et al.,* desenvolveram o primeiro mini-implante para a Ortodontia, com diversos diâmetros e comprimentos, sendo composto por uma cabeça onde poderiam ser passadas correntes elásticas, fios de amarrilho, entre outros acessórios ortodônticos. Segundo confirmado por Cheng *et al* (2004), os dispositivos se mostraram efetivos, ainda que a técnica de inserção e os cuidados de higienização tenham que ser melhoradas, a fim de aumentar as taxas de sucesso e outros fatores que possam afetar o sucesso clínico do tratamento.

Como se observa, a evolução da ancoragem esquelética tem permitido novas perspectivas de tratamentos ortodônticos. Nesse contexto, esse estudo irá ter como foco sistema de ancoragem esquelética com mini-placas, a qual, inicialmente, foi reconhecida para ser aplicada no tratamento da mordida aberta anterior e intrusão de molares (Umemori *et al.,* 1999).

2.2 Conceito, características e indicações das mini-placas

Atualmente, existe uma grande quantidade de adultos que procuram por tratamento ortodôntico e, em muitos deles, são encontradas má-oclusões acompanhadas de mutilações e ausências dentárias, restaurações inadequadas, inclinações dos dentes remanescentes, sobretudo, os posteriores, devido à perda precoce de dentes, como também, à não reabilitação protética. As más posições dentais não permitem uma adequada distribuição de cargas axiais das forças oclusais, estando associados, ainda, às doenças periodontais, com grandes perdas ósseas, com bolsas nas faces proximais destes elementos dentários inclinados, tornando indispensável um planejamento interdisciplinar para um tratamento adequado (Andrade, 2007).

Alguns movimentos dentais são necessários para a reabilitação protética e, muitas vezes, o paciente precisa utilizar um sistema de ancoragem mais efetivo.

Com isso, as mini-placas são bastante indicadas para determinados movimentos, os quais seriam impossíveis de serem executados sem elas (Sherwood; Burch; Thompson, 2002).

Também conhecidas como Skeletal Anchorage System (SAS), as mini-placas se apresentam nas formas “T”, “Y” ou retas e são eleitas dependendo do movimento que será realizado, além disso, precisam ser adaptadas perfeitamente sobre a cortical óssea (são colocadas justa-ósseas), com a ajuda de alicates, após a elevação do retalho muco-periostal (Andrade, 2007; Sugawara *et al.,* 2002). No entanto, atualmente, as mini-placas possuem um novo formato, e todas elas são fixadas por três parafusos monocorticais de 2mm de diâmetro. A figura 1 demonstra as mini-placas indicadas para cada sítio anatômico (Sakima, 2013).

Figura 1 – Sítios anatômicos e respectivas mini-placas adaptadas

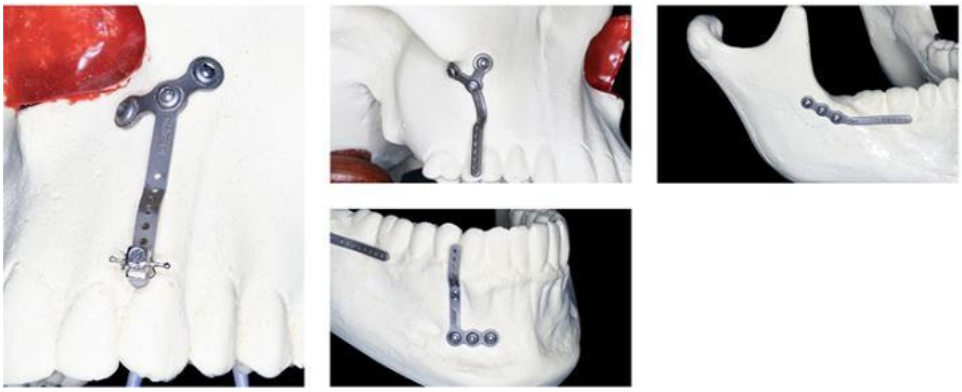

Fonte: Sakima (2013, n.p.).

As mini-placas são fabricadas em titânio comercialmente puro, o que lhes confere característica de biocompatibilidade (Sakima *et al.,* 2009). As ligas de titânio podem ser de diferentes tamanhos e formatos, promovendo alterações no plano oclusal e mandibular do paciente, por meio de intrusão de molares. Diante desta característica, ela promove a redução do comprimento facial anterior, próprio de pacientes com mordidas abertas anteriores (Sherwood; Burch; Thompson, 2002; 2003).

Normalmente, elas são utilizadas em tratamento de pacientes adultos mais complexos, podendo ser associadas a aparelhos ortodônticos e sem a necessidade de extração dentárias ou desgastes dentários. Nesse sentido, “É uma alternativa aos mini-implantes ortodônticos quando a estabilização não é possível em tratamentos ortopédicos e outros procedimentos” (Venticinque, 2019, n.p.).

Esses dispositivos podem suportar forças de até 500g e são indicados para casos onde não há perda dentária ou onde não tem como inserir implante osseointegrado em local previamente planejado. Eles possibilitam a intrusão de dentes e movimentação sagital de dentes anteriores e posteriores, com sucesso (Sakima *et al.,* 2009), como também, que forças sejam aplicadas em diferentes direções, sem que haja a reciprocidade de movimentos indesejáveis (Faber *et al.*, 2008; Squeff *et al.,* 2008), nos três planos de espaço, ou seja, transversal, sagital e vertical e resistem à forças ortopédicas (Cardoso; Meloti, 2019).

Outro fator positivo é que as mini-placas não dependem de colaboração do paciente e conferem menor incômodo, quando comparadas a tratamentos ortodônticos convencionais (Cardoso; Meloti, 2019; Faber *et al.,* 2008; Squeff *et al.,* 2008), somente necessitando da correta higienização e integridade do dispositivo (Faber, 2007). Uma das vantagens da mini-placa é a sua estabilidade e suas principais indicações estão para tratamentos que exijam aplicação de forças mais intensas ou de movimento de muitos dentes (Faber *et al.,* 2008; Sugawara *et al.,* 2006; Cheng *et al.,* 2004; Chung *et al.,* 2002; Umemori *et al.,* 1999). Relatos de especialistas indicam a possibilidade de serem trasladados dentes nas regiões das mini-placas (Faber *et al*., 2008; Faber; Velasque, 2009; Faber, 2007; Chung *et al.,* 2005; Sugawara *et al.,* 2004).

Os tratamentos ortodônticos mais indicados com mini-placas são intrusão, distalização e mesialização de todos os dentes da maxila ou da mandíbula (Figura 2), no entanto, elas podem atuar como ancoragem esquelética adequada em uma variedade de movimentos dentários (Schaeffer, 2018; Houfar *et al.,* 2014; Faber; Velasque, 2009; Sherwood; Bursh, 2005; Sugawara *et al.,* 2005). Destaca-se que, quando comparadas aos mini-implantes, as mini-placas de ancoragem são as que obtêm o maior índice de sucesso (Myawake *et al.,* 2003; Sugawara *et al.,* 2002; Umemori *et al.,* 1999).

Dentro de um contexto histórico, e antes do advento das mini-placas como recurso de ancoragem esquelética, os aparelhos ortodônticos convencionais tendem a promover inclinações ao invés de movimentos corporais, enquanto as mini-placas são um método mais preciso, seguro e mais simples, que não requer mecanoterapia complexa (Schaeffer, 2018).

Figura 2 – Diferentes aplicações da mini-placa

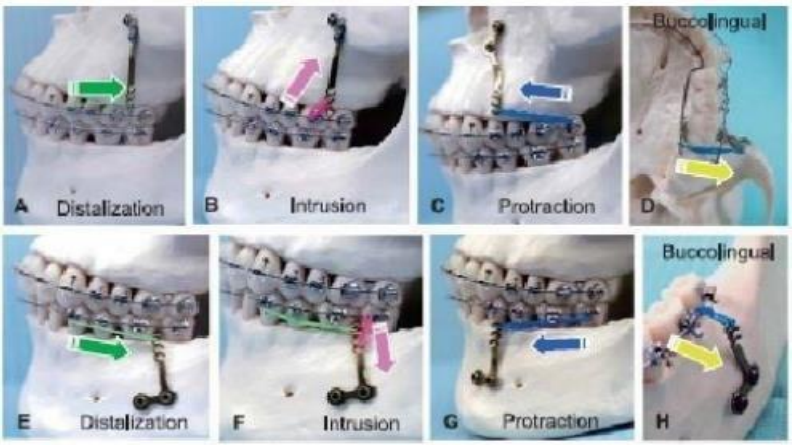

Fonte: Schaeffer (2018, p. 8).

Portanto, é possível afirmar que as mini-placas se tratam de um avanço relevante na Ortodontia, já que facilita e agiliza os tratamentos ortodônticos, ao mesmo tempo que auxilia na movimentação ortodôntica e, também, evita o deslocamento da unidade de resistência (Schaeffer, 2018).

2.3 Instalação das mini-placas

Entre os fatores que afetam o sucesso dos tratamentos ortodônticos, onde são empregadas mini-placas, estão a qualidade e a quantidade de osso cortical do sítio de implantação e as características da mucosa ao redor. Mini-placas cujas emergências na cavidade bucal são cercadas de mucosa ceratinizada têm, estatisticamente, mais chances de sucesso que aquelas localizadas em mucosa alveolar, onde existe maior probabilidade de infecção (Sakima, 2013; Andrade, 2007; Chen *et al.,* 2007; Erverdir; Ascar, 2007).

Outro fator importante, mas que diverge na literatura, é a influência da localização anatômica para dispositivos de ancoragem. Há aqueles que consideram que as mini-placas instaladas na região posterior da mandíbula são mais suscetíveis a falhas do que aquelas inseridas na região posterior da maxila (Kuroda *et al.,* 2007). Outros autores preconizam que mini-placas instaladas na maxila, normalmente, são de menor estabilidade do que aquelas posicionadas na mandíbula (Chen *et al.,* 2007). Nesse sentido, Sakima (2013) relata que são dois os sítios anatômicos que as mini-placas devem ser inseridas em cada maxilar, uma na região anterior e outra na região posterior.

Quando comparadas com os mini implantes, as mini-placas apresentam como desvantagens o fato de requerer cirurgia de instalação e remoção mais invasivas, são de mais alto custo e, muito provavelmente, maior viabilidade de infecção (Chung *et al.,* 2002; Kuroda *et al.,* 2007; Kuroda; Katayama; Takano-Yamamoto, 2004). Tendo em vista essa probabilidade, o adequado é que as mini-placas sejam inseridas em mucosa ceratinizada, ou ainda, próxima à junção mucogengival, isto é, onde não é possível haver mobilidade (Sakima, 2013).

Apesar de o osso maxilar ter maior porosidade e a cortical mais delgada, acredita-se que há menor índice de sucesso na mandíbula, entretanto, outros estudos demonstram que isso é um mito, pois não se pode afirmar que existe uma diferença de estabilidade de mini-placas instaladas na região da maxila do que na mandíbula (Faber *et al.,* 2008; Kuroda *et al.,* 2007).

Nesse sentido, Faber *et al* (2008) recomendam uma análise criteriosa da documentação ortodôntica do paciente, antes de ser feito o planejamento do tratamento e a escolha da biomecânica que será utilizada para a instalação da mini-placa. É preciso avaliar o local eleito para a inserção do dispositivo, levando em consideração a qualidade do osso, através de análise de radiografia panorâmica ou tomografia.

Silva Júnior *et al* (2022), Chen *et al* (2007), Faber (2007) e Sugawara *et al* (2004) indicam a necessidade de confecção de guia cirúrgico, para servir de orientação quanto ao posicionamento ideal das mini-placas, inclusive, afirmam que os guias cirúrgicos evitam lesões em estruturas anatômicas.

Para escolher o tamanho da mini-placa e o seu formato, o Ortodontista deve ter como parâmetro o comprimento das raízes dos dentes adjacentes, como também, o contorno e densidade do osso subjacente. Para a região maxilar, as mini- placas mais utilizadas são em forma de “Y” e “T”, tendo em vista a facilidade que têm em contornar em volta do osso maxilar, nas áreas onde é presenciado osso cortical, dessa forma, prevenindo tais placas sobre o osso do seio maxilar (Sherwood; Burch; Thompson, 2002).

Para eleger o local de instalação da mini-placa é preciso avaliar a viabilidade do osso, a biomecânica utilizada e a integridade do tecido mole adjacente (Faber *et al.,* 2008; Cheng *et al.,* 2004). Mas normalmente, quando se trata da maxila, a instalação ocorre no processo zigomático, um sítio adequado na referida região, por

possuir uma estrutura óssea sólida e localizado a uma distância segura das raízes dos molares superiores (Faber *et al.,* 2008; Everdi; Ascar, 2005).

No processo de instalação, o paciente deve receber anestesia local e ser feita uma incisão vertical, com a finalidade de simplificar a operação cirúrgica, reduzir o tamanho da cicatriz e facilitar a cicatrização (Silva Júnior *et al.,* 2022; Everdi; Keles; Nanda, 2004). Feito o processo de dissecção do tecido e a exposição óssea, deve- se ajustar a mini-placa ao contorno ósseo e fixar dois ou três mini-implantes. Em seguida, deve-se fechar e saturar o tecido, de forma que seja exposto um elo para dentro da cavidade bucal. É normal edema e dor mínimos no pós-operatório (Faber *et al.,* 2008; Everdi; Ascar, 2005).

Alguns cuidados com a higiene são requeridos após a instalação das mini-placas, como escovação pós-cirurgia, utilizando-se de uma escova molhada com gluconato de clorexidina 0,12%, por um período de 15 dias. Indica-se, também, antisséptico à base de triclosan, do início ao fim do tratamento (Faber *et al.,* 2008).

As forças a serem aplicadas podem ser imediatas, logo após a instalação da mini-placa, no entanto, a literatura recomenda que seja aguardado um período de pelo menos duas semanas pós-cirurgia (Sugawara *et al.,* 2004; Umemori *et al.,* 1999), pensando-se, nesse momento, no conforto do paciente quanto à cicatrização dos tecidos moles (Faber *et al.,* 2008). As forças podem variar entre 100 e 150g para intrusão dos dentes posteriores. Foi observada, também, intrusão de molares de 0,5mm a 1,0mm por mês, com forças de 200g a 300g em dentes posteriores, sem que tenha sido notada reabsorção excessiva de raiz ou mesmo problemas com a vitalidade desses dentes. Isso evidencia que a inserção de mini-placas possibilita o controle da direção e da quantidade de força, resultando no sucesso do tratamento (Zétola; Michaelis; Moreira, 2005).

2.4 Impactação maxilar com mini-placa

A deficiência maxilar, se tratada antes do surto de crescimento puberal, responde satisfatoriamente ao tratamento ortopédico com o uso de máscara facial, porém, é um grande desafio para os ortodontistas, tendo como um dos fatores contribuintes a colaboração dos pacientes. Nesse sentido, De Clerck *et al* (2009) relataram uma terapia reversa da maxila com ancoragem esquelética com mini- placas inseridas na região posterior da maxila e anterior da mandíbula, que resultou

em maior protação maxilar, mínimos efeitos dentoalveolares, estabilidade da posição mandibular e melhores resultados em adolescentes.

As mini-placas oferecem ancoragem absoluta real quando são fixadas em áreas superiores, como osso cortical mais espesso e trabéculas mais densas. A ancoragem adequada e a estrutura óssea mais espessa dificilmente permitem a deflexão e a deformação da rede de osteócitos, proporcionando, assim, ancoragem absoluta (Consolaro, 2014).

Quando se fala de impactação maxilar com mini-placas, os maiores benefícios recaem sobre pacientes dolicofaciais jovens, sobretudo, do gênero feminino, que sejam portadoras de má-oclusão de Classe II, suscetíveis à reabsorções condilares (Bazos; Magne, 2014), com tendência a intensificar a patologia após procedimento cirúrgico ortognático (Lam *et al.,* 2018; Cardoso; Meloti, 2019). O tratamento ortodôntico para impacção e correção do plano oclusal maxilar associado a mini-placas é mais lento, no entanto, esses dispositivos minimizam a indicação de cirurgia ortognática (Cardoso; Meloti, 2019).

Dardengo e Coser (2020) relataram um caso clínico de paciente Classe I esquelética de Angle, com face simétrica, perfil reto e portador de mordida aberta anterior e posterior. A queixa do paciente referia-se à estética do sorriso e a dificuldade que tinha para cortar e mastigar alimentos, em virtude de falta de contato dos dentes anteriores. O mesmo tinha como objeção de tratamento a realização de cirurgia ortognática para a correção da mordida aberta, dessa forma, foi proposto para o mesmo como tratamento a instalação de mini-placas, as quais foram inseridas na região da crista infrazigomática, com a finalidade de intrusão dos dentes posteriores e fechamento da mordida. Ao final do tratamento, os objetivos foram alcançados, com o fechamento da mordida aberta, a manutenção da Classe I de molares, com guias de desoclusão e a manutenção da estética facial. Os autores concluíram que é possível realizar a ancoragem esquelética em casos de complexidade moderada de mordida aberta, antes tratados com cirurgia ortognática.

Silva *et al* (2017) apresentaram um caso clínico de retratamento ortodôntico com o objetivo de impacção da maxila e correção de planos oclusais superior e inferior de uma paciente do gênero feminino, apresentando maxila com crescimento vertical aumentado no lado direito e a altura do ramo e corpo mandibular, no mesmo lado, maiores em relação ao lado esquerdo. Por se tratar de uma paciente assimétrica, o posicionamento condilar não estava necessariamente centralizado. O

tratamento sugerido foi a impacção maxilar associada à distalização dos dentes posteriores, para correção da assimetria maxilar, com o auxílio de duas mini-placas superiores, instaladas no lado direito (uma na região anterior e outra na região posterior); a fim de corrigir o desvio e a inclinação da linha média superior, um aparelho ortodôntico fixo superior e inferior (prescrição Ricketts – slot de 0,018” x 0,028”) foi montado e instaladas três mini-placas: uma no pilar zigomático, uma no pilar canino (maxila) e outra na mandíbula. Para ambos os arcos, foi utilizado o desenho em “T”, com três parafusos de fixação para garantir mais estabilidade aos dispositivos. Mantendo a impacção maxilar no lado direito, que iniciou no momento da instalação das mini-placas, foram instalados cursores para obter a distalização dos dentes posteriores na maxila, no lado direito e inferior, no lado esquerdo. Ao final do tratamento, a maxila foi corrigida por meio da mecânica ortodôntica associada às mini-placas. Ressalta-se que as estruturas anatômicas foram alteradas pela impacção maxilar no lado direito (Ortodontia) e os aparelhos fixos e as mini- placas superiores foram removidos. Os resultados mostraram que as mini-placas possibilitaram uma ancoragem mais eficiente e ampliada, mais intensa, tendo sido alcançadas as forças em quase toda a extensão da maxila e da mandíbula, em consonância com o que preconiza Consolaro (2015), solucionando, dessa forma, as más-oclusões, as quais fossem tratadas com a mecânica ortodôntica convencional, teria um resultado final mais limitado. A Figura 3 mostra a evolução do tratamento.

Figura 3 – Tratamento ortodôntico para desimpacção da maxila com mini-placa



Fonte: Silva *et al* (2017, n.p.).

Turkkahraman e Sarioglu (2016) analisaram 40 pacientes com diagnóstico de mordida aberta anterior esquelética, faixa etária aproximada de 17 anos de idade, cuja proposta de tratamento foi a instalação de mini-placas bilaterais infrazigomáticas de titânio e com aplicação de forças intrusivas, conforme demonstra a Figura 4. Ao fim do tratamento, os resultados demonstraram fechamento médio do plano mandibular em cerca de 2,25º e 4mm de intrusão de molares, diminuindo significativamente a altura facial anterior e obtido um perfil facial mais balanceado e mais estético. Os autores concluíram que é possível a correção de mordidas abertas anteriores leves e moderadas com o uso de mini-placas, sem necessidade de cirurgia ortognática, visto que foram obtidos resultados satisfatórios e significativamente eficientes, por meio da intrusão molar e rotação anterior mandibular.

Figura 4 – Etapas do procedimento cirúrgico para instalação das mini-placas



Fonte: Turkkahraman e Sarioglu (2016, n.p.)

Sakima (2013) apresentou um caso de distalização de dentes superiores apoiados em mini-placas, tendo em vista a paciente não desejar a extração de pré-molares (Figura 5). O protocolo de tratamento sugerido foi a distalização de todos os

dentes posterossuperiores, com a finalidade de criar espaço para o alinhamento dos dentes anteriores, bem como, a correção sagital dos dentes posteriores que estavam em Classe II. A mecânica utilizada consistiu de colocação de cadeia elástica entre as mini-placas e os caninos, o que permitiu a distalização dos dentes posteriores, ao mesmo tempo que espaços foram abertos na região anterior (Figura 6). Foi utilizado fio redondo de 0,018", de aço. Após os dentes posteriores engrenarem em correta oclusão, aparelhos fixos foram montados nos dentes anterossuperiores e, também, nos dentes inferiores (Figura 7 e 8).

Figura 5 – Fotografias iniciais da paciente, Classe II Divisão 2, com apinhamento na arcada superior



Fonte: Sakima (2013, n.p.).

Figura 6 – Distalização de todos os dentes posterossuperiores, apoiados nas mini-placas SAO, com a correção da Classe II e abertura de espaço para solucionar o apinhamento superior

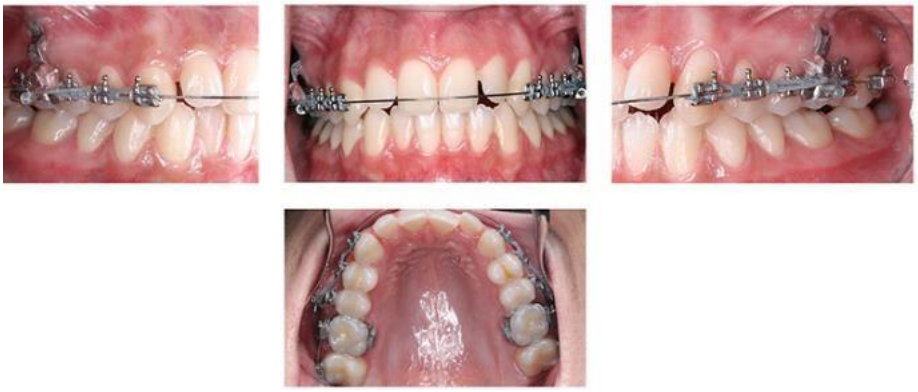

Fonte: Sakima (2013, n.p.).

Figura 7 – Montagem dos aparelhos fixos na arcada inferior, para a finalização do tratamento ortodôntico

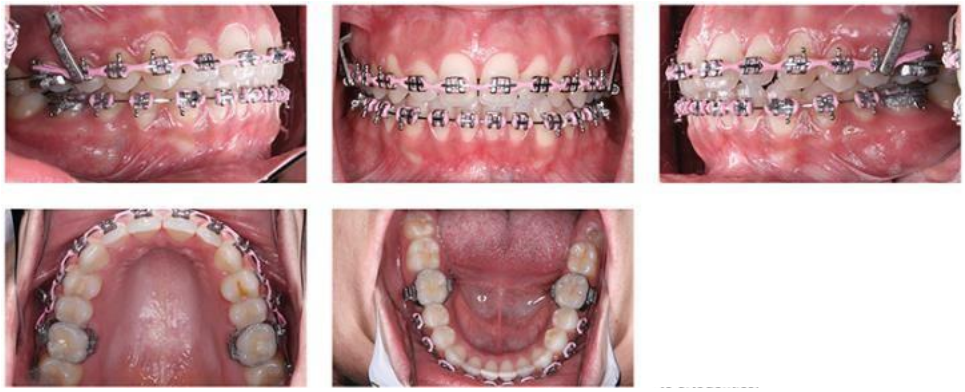

Fonte: Sakima (2013, n.p.).

Figura 8 – Fotografias finais do caso, tratado sem extração de pré-molares superiores



Fonte: Sakima (2013, n.p.).

Sakima (2013), também relatou o caso de uma paciente que apresentava assimetria sagital na arcada superior, corrigida pela distalização dos dentes posterossuperiores do lado esquerdo, com o auxílio da ancoragem esquelética da mini-placa SAO, inserida na região de pilar zigomático e apoiadas por cadeias elásticas no canino e no sliding-jig, para a distalização de todos os dentes dessa hemiarcada. Foram utilizados fios de 0,018” de aço como guia da movimentação distal que, por ser um fio redondo, diminui o atrito em relação aos braquetes, podendo ser utilizadas forças menores, com eficácia. Na arcada inferior foi utilizada uma alça de correção radicular no dente 47, sendo a mesialização feita com mini-placa inserida na sínfise mentoniana. Obtido o movimento, toda a arcada serviu de ancoragem para a verticalização do dente 37, por meio de outra alça de correção radicular apoiada diretamente no arco, mais precisamente, no tubo cruzado

presente entre os dentes 33 e 34 (Figura 9). A linha média superior foi corrigida, em relação à face e as movimentações dentárias realizadas de forma assimétrica, parte feita na hemiarcada inferior direita e parte na hemiarcada superior esquerda (Figuras 10 e 11). Concluíram que pacientes adultos que têm perdas precoces de dentes permanentes, o tratamento é um desafio, sobretudo, no sentido vertical, isto é, a extrusão de dentes posteriores. Para este tipo de tratamento, a mini-placa SAO é um elemento de segurança, visto que forças intrusivas podem ser aplicadas a qualquer momento aos dentes posteriores, simultaneamente à mecânica principal sendo realizada. Portanto, as mini-placas são ótimos dispositivos de ancoragem esquelética, que possibilitam movimentação eficazes e simultâneas.

Figura 9 – Assimetria da arcada superior, com linha média deslocada para o lado direito e a perda dos dentes 16, 36 e 46



Fonte: Sakima (2013, n.p.).

Figura 10 – Verticalização do dente 47; distalização de dentes superiores do lado esquerdo apoiados em mini-placa e início da verticalização do dente 37 com cantilever



Fonte: Sakima (2013, n.p.).

Figura 11 – Fotografias intrabucais finais



Fonte: Sakima (2013, n.p.).

A estratégia de tratamento de distalização de molares superiores é excelente para a correção ou compensação de más oclusões de Classe II dentoalveolares ou de natureza esquelética moderada, reduzindo o número de indicações de extrações de pré-molares superiores (Bechtold *et al.,* 2013; Villela *et al.,* 2008).

Sakima *et al* (2009) desenvolveram um Sistema e Apoio Ósseo para Mecânica Ortodôntica (Figura 12A-D) para ancoragem esquelética, o qual é composto por mini-placas, parafusos monocorticais, de liga de titânio vanádio, e adaptadores duplos verticais (ADV), de cromo cobalto, os quais se encaixam na haste transmucosa da mini-placa, que é produzida com titânio comercialmente puro, conferindo-lhe biocompatibilidade. Os ADV não entram em contato direto com o osso. As mini-placas se apresentam em forma de “T” ou “Y”, e ainda, sob duas formas adicionais, “L” e “J” (Figura 13A-D). Esse sistema permite sejam utilizadas, simultaneamente, mecânicas e dispositivos ortodônticos diversos, a exemplo dos cantiléveres, alças retangulares, alças para verticalização de molares e fios rígidos, com função de ancoragem indireta. Nos ganchos, podem ser engatadas molas de níquel-titânio, ou aço, e elásticos. Para mordida aberta anterior em indivíduos sem crescimento, o protocolo de tratamento com a SAO normalmente, se dá por meio de intrusão dos dentes posteriores, da extrusão dos anteriores ou da combinação de ambas. Nesse sentido, deve ser feito um bom planejamento para definir o planejamento e a quantidade de mini-placas a serem utilizada, tendo em vista que isso depende de como se apresenta a mordida aberta, em cada caso clínico.

Figura 12 – A e B) Parafusos monocorticais utilizados na fixação; e, C e D) kit cirúrgico do SAO®



Fonte: Sakima *et al* (2009, p. 106).

Figura 13 – As duas formas de apresentação das miniplacas do SAO® e as duas adicionais: A) em forma de "Y"; B) em forma de "T"; C) em forma de "L"; D) em forma de "J"



Fonte: Sakima *et al* (2009, p. 105).

Sakima *et al* (2009) apresentaram o caso de paciente com mordida aberta anterior, cujo o plano de tratamento incluiu a instalação de duas mini-placas, sendo uma em cada pilar zigomático da maxila e um esplinte acrílico (Figura 14), dias antes da cirurgia de colocação das mini-placas. No dia posterior à cirurgia, foi instalado um cantiléver com 150g de força intrusiva em cada lateral, entre os segundos e terceiros molares e, após cinco meses de aplicação de forças contínuas, foi obtida a intrusão desejada, com sucesso. O tempo de tratamento durou ainda mais sete meses, para que fosse verificada a tendência à recidiva. Findo esse prazo, foi feita a remoção

dos aparelhos fixos indicados no protocolo de tratamento e a remoção das mini- placas (Figura 15). O tratamento ocorreu conforme protocolo da SAO, com duas mini-placas instaladas, uma de cada lado, no pilar zigomático, com o uso de um esplinte para auxiliar o controle transversal, unindos os dois lados, por duas barras transpalatinas (BTP), confeccionadas com fio de aço 1mm.

Figura 14 – Vista oclusal do esplinte de acrílico

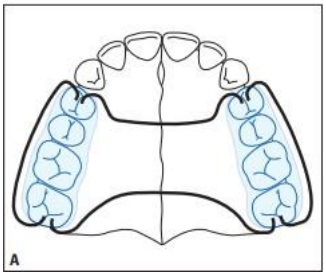

Fonte: Sakima *et al* (2009, p. 110)

Figura 15 – Tratamento de mordida aberta gerada por abscesso periodontal no dente 26. Duração de 12 meses e manutenção dos terceiros molares



Fonte: Sakima *et al* (2009, p. 111)

Sakima *et al* (2009) apresentaram um segundo caso, de paciente com suspeita de anquilose do dente 11 que se apresentava em infraversão, onde optou- se pela intrusão de todos os dentes posteriores superiores, com apoio de duas mini- placas na região de pilar zigomático. No caso específico, o esplinte recebeu dois cantiléveres de cada lado, sendo dois voltados para a região anterior (com 80g de força intrusiva) e outros dois voltados para posterior (com 100g cada). A técnica possibilitou a intrusão de todos os dentes superiores posteriores aos caninos, necessitando de cinco meses para a obtenção dos resultados e mais cinco meses para a conclusão do caso (Figura 16).

Figura 16 – Caso clínico com dente 11 anquilosado. Intrusão de todos os dentes superiores, com exceção do dente 11

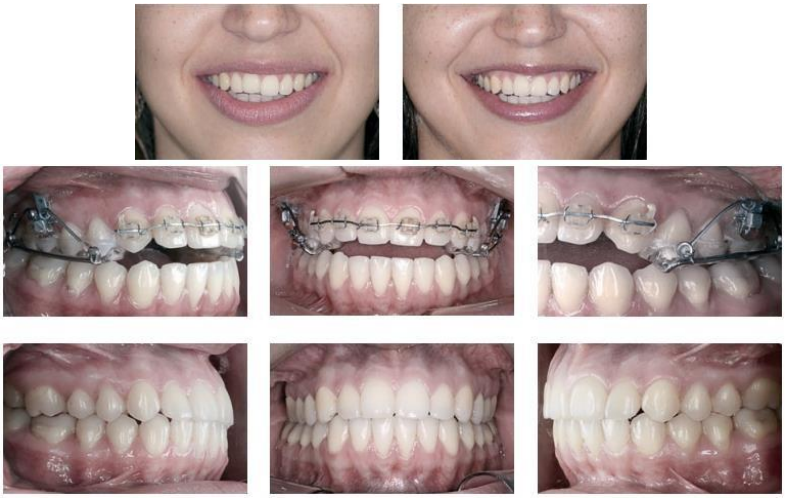

Fonte: Sakima *et al* (2009, p. 112).

De Clerck *et al* (2009) relataram o caso de três crianças com idade entre 10 e 11 anos de idade, apresentando uma relação esquelética grave de Classe III com deficiência maxilar e perfil côncavo de tecido mole, as quais foram tratadas com o mesmo plano de tratamento (Figuras 17, 18 e 19). Duas delas tinham mordida cruzada anterior sem desvio anterior da mandíbula (Casos 2 e 3). Uma tinha oclusão de incisivo de ponta a ponta em relação cêntrica, com postura para frente em intercuspidação máxima (Caso 1). O principal objetivo do tratamento era atingir uma redução da concavidade facial, maximizar as alterações maxilares esqueléticas e minimizar o movimento dentoalveolar. A deformidade esquelética desses pacientes foi considerada muito grave para considerar o tratamento apenas pela compensação dentoalveolar, e o grau de hipoplasia maxilar e a idade dos pacientes. O tratamento consistiu exclusivamente de tração intermaxilar com quatro mini-placas ortodônticas (Bollard; Tita-Link, Bruxelas, Bélgica) colocadas na maxila e na mandíbula, inseridas nas cristas infrazigomáticas e entre o canino e o incisivo lateral (casos 1 e 2) ou entre o canino e o primeiro pré-molar (caso 3) na mandíbula, nos lados direito e esquerdo e na mandíbula, em combinação com um plano de mordida para saltar a mordida cruzada. As mini-placas foram fixadas ao osso com dois ou três parafusos de titânio (2,3mm de diâmetro e 5mm de comprimento) após pré-perfuração com uma broca de 1,6mm de diâmetro. Três semanas após a cirurgia, elásticos maxilomandibulares foram fixados entre as mini-placas superior e inferior de cada lado, aplicando uma força de 100 g por lado, passando, posteriormente, para 200g

em cada lado. Os resultados mostraram que a mordida cruzada anterior foi corrigida em cada paciente. Seus perfis de tecido mole melhoraram consideravelmente, com deslocamento anterior de toda a face média (crista infraorbital, nariz e lábio superior), reduzindo a concavidade paranasal. Quase nenhum deslocamento anterior do lábio inferior e do queixo foi observado no final da tração, levando a uma melhora da relação entre o lábio superior e inferior. A ponta do nariz moveu-se ligeiramente para cima.

Figura 17 – Caso 1: antes e após o tratamento



Fonte: De Clerck *et al* (2009, n.p.).

Figura 18 – Caso 2: antes e após o tratamento



Fonte: De Clerck *et al* (2009, n.p.).

Figura 19 – Caso 3: antes e após o tratamento



Fonte: De Clerck *et al* (2009, n.p.).

Faber *et al* (2008), para corrigir a mordida aberta anterior, em uma paciente de 22 anos e oito meses de idade e má-oclusão Classe I e proporcionar sobremordida e sobressaliência adequadas, instalou mini-placas em maxila bilateralmente. A alternativa de tratamento incluiu tratamento ortodôntico com uso de elásticos verticais anteriores e ancoragem esquelética com instalação de duas mini- placas de titânio na maxila direita e esquerda. Duas semanas depois da instalação das mini-placas, foram colocados arcos 0,017” x 0,025” em aço e elásticos em corrente, das mini-placas aos primeiros molares superiores, para intrusão destes (Figura 20). Ao ser obtida sobremordida adequada, foi feita a contenção da intrusão, utilizando fios de aço das mini-placas aos molares. Ao final do tratamento, foi obtida a correção da mordida aberta relações dentárias adequadas (Figura 21).

Figura 20 – Início do movimento de intrusão dos molares superiores por meio do uso de elásticos em corrente ancorados nas mini-placas



Fonte: Faber *et al* (2008, p. 155).

Figura 21 – Imagens intrabucais finais com as adequadas relações dentárias estabelecidas



Fonte: Faber *et al* (2008, p. 156).

Ramos *et al* (2008) apresentaram o caso de uma paciente do gênero feminino, com queixa de alterações dentárias e faciais. A paciente apresentava mordida aberta anterior esquelética (MAAE) com suas características típicas, associada a excessiva biprotrusão, relação dentária de Classe III e ausência do primeiro molar superior direito e do primeiro e terceiro molares superiores esquerdos. O plano de tratamento consistiu na correção compensatória, com o auxílio de quatro mini-placas de ancoragem, a fim de corrigir de forma adequada a biprotrusão e controle vertical, e a exodontia dos primeiros molares inferiores, já que a paciente optou por tratamento sem cirurgia ortognática. As placas de titânio utilizadas foram de modelo convencional, desenhadas originalmente para osteossíntese de cirurgia ortognática. O posicionamento das mini-placas seguiu a recomendação de Faber (2007), ou seja, o mais oclusal de 6mm a 8mm distante da linha de inserção do fio, emergindo, preferencialmente, em mucosa inserida. No arco inferior, foi feita a retração dos segundos pré-molares, ancorado nas mini-placas. Como auxiliar de ancoragem superior, e com o objetivo de evitar a expansão do arco (devido ao vetor vertical), foi utilizada uma barra palatina 0,8mm encaixada nos segundos molares. A Figura 22 mostra fotos intrabucais nas fases pré-tratamento e final do tratamento, onde obteve-se uma correção da biprotrusão com o controle vertical, promovidos pelas mini-placas. Concluíram que o estudo corroborou evidências de que o uso de mini-placas de titânio como ancoragem esquelética é eficiente, principalmente, nas correções de grande abrangência, envolvendo um problema vertical, podendo isso ser verificado na Figura 23.

Figura 22 – Fotos intrabucais: A) Fase pré-tratamento; B) Fase final do tratamento

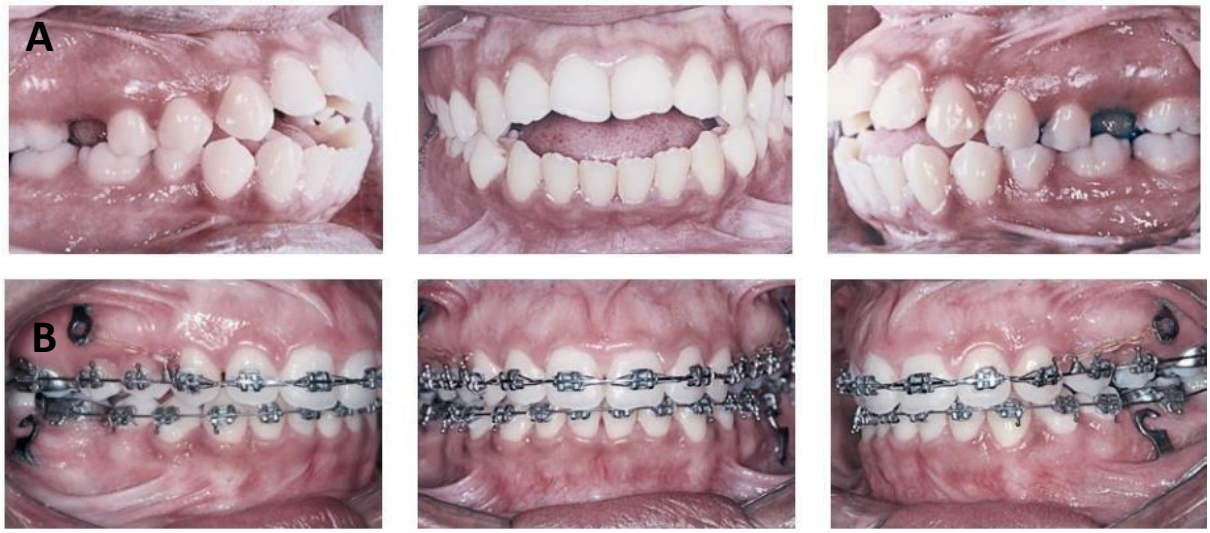

Fonte: Ramos *et al* (2008, p. 136; 140).

Figura 23 – Evolução do aspecto extrabucal frontal do início ao fim do tratamento: A) Em repouso; B) Sorrindo



Fonte: Ramos *et al* (2008, p. 142).

Zétola, Michaelis e Moreira (2005) apresentaram o caso de uma paciente com 39 anos de idade, com extrusão considerável dos elementos 26 e 27, por causa da ausência dos antagonistas. O protocolo de tratamento consistiu na instalação de um aparelho fixo superior, utilizando uma BTP nos elementos 15 e 25 para ancoragem, a fim de intruir os molares superiores esquerdos e o dispositivo quadrihélice, como auxiliar no descruzamento do dente 18. Em função do resultado não muito satisfatório com o tratamento inicial, uma mini-placa de titânio em forma de L foi inserida na região apical dos elementos 26 e 27, objetivando uma ancoragem ortodôntica rígida para a intrusão desses elementos. O tempo de força intrusiva por meio de elásticos verticais foi de cinco meses e a intrusão obtida foi de 6mm. Através dos relatos anteriores e da presente experiência, além de outros casos ainda não concluídos, pode-se sugerir que a utilização da ancoragem rígida pode ser utilizada com bastante propriedade no tratamento ortodôntico, quando for requerida uma ancoragem máxima. As figuras 24, 25 e 26, mostram como foi a evolução do tratamento.

Figura 24 – Vista lateral direita intrabucal pré-tratamento; Vista frontal intrabucal pré-tratamento e Vista lateral esquerda intrabucal pré-tratamento



Fonte: Zétola, Michaelis e Moreira (2005, p. 101.)

Figura 25 – Vista lateral direita intrabucal da fase de finalização do tratamento; Vista frontal intrabucal da fase de finalização do tratamento



Fonte: Zétola, Michaelis e Moreira (2005, p. 101.)

Figura 26 – Perfil e frontal da paciente
A) Antes do tratamento; B) Depois do tratamento



Fonte: Zétola, Michaelis e Moreira (2005, p. 102-103).

Faber *et al* (2004) relataram o tratamento realizado em uma paciente jovem, com 17 anos e dois meses de idade, com queixa de aparência desagradável dos dentes anteriores e dores na articulação temporomandibular (ATM) direita. O diagnóstico apontou má-oclusão de Classe I de Angle associada a uma mordida aberta anterior de 4,5mm. O dente 45 possuía uma anomalia de forma, sendo seu diâmetro mesiodistal de 9,2mm, maior que o do dente 35 (7,6mm), levando a uma discrepância de Bolton. O dente 43 estava girovertido. Os incisivos superiores e inferiores estavam protruídos, afetando sobremaneira a estética facial. A altura facial inferior (AFI) estava aumentada e o ângulo cérvico-mandibular pouco definido. O objetivo do tratamento foi corrigir a mordida aberta anterior, diminuir a convexidade do perfil facial, eliminar a discrepância de Bolton, diminuir a AFI e prover adequadas sobremordida e sobressalência (Figura 27). Das alternativas de tratamento apresentadas à paciente e à sua família, foi eleito tratamento ortodôntico com a implantação de quatro mini-placas de titânio para servir como ancoragem para a intrusão dos dentes posteriores, procedimento esse de menor morbidade e de menor custo. Com os espaços de extração quase completamente fechados, teve início à cirurgia de instalação das mini-placas. Tendo sido confeccionados guias cirúrgicos, duas mini-placas em “Y” (Synthes, Suíça) foram fixadas à maxila e duas à

mandíbula (Fig. 28), através de três parafusos monocorticais em cada. As mini- placas foram posicionadas de forma que o elo mais oclusal ficasse projetado na cavidade oral através das incisões realizadas e também a cerca de 8 mm dos arcos ortodônticos, permitindo o movimento de intrusão destes. Duas semanas após a implantação das mini-placas foi iniciada a intrusão dos dentes posteriores através de elásticos em corrente (Morelli) que eram trocados mensalmente. Durante todo o período de intrusão, não se observou qualquer mobilidade das mini-placas e a sua higienização pela paciente foi muito boa. A remoção das mini-placas ocorreu imediatamente após o fim da intrusão e, durante sua permanência, não foi observado o desenvolvimento de uma peri-implantite relevante. Como resultado, a mordida aberta anterior fechou às expensas da intrusão dos dentes posteriores de 1,8mm nos superiores e 2,9mm nos inferiores. A convexidade facial diminuiu, bem como o AFI. A oclusão foi finalizada com uma relação de Classe I de molares e caninos. As linhas médias dentárias estavam coincidentes com a linha média facial. Os arcos dentários estavam coordenados e simétricos. A paciente não apresentou qualquer alteração de sensibilidade do lábio inferior (Figura 29).

Figura 27– Fotografias da paciente e intrabucais, antes do tratamento



Fonte: Faber *et al* (2004, p. 89).

Figura 28 – Guia cirúrgico, para assegurar um correto posicionamento das mini-placas

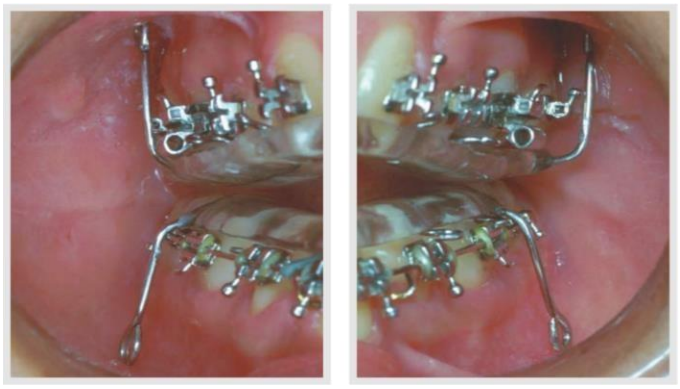

Fonte: Faber *et al* (2004, p. 93).

Figura 29 – Fotografias finais da face da paciente



Fonte: Faber *et al* (2004, p. 96).

Sherwood, Burch e Thompson (2002), em estudo que realizaram, objetivaram validar a intrusão verdadeira de molares em adultos, testar a estabilidade de mini-placas como ancoragem para dentes posteriores intrusivos na maxila e registrar as alterações esqueléticas e dentárias do fechamento da mordida aberta. Quatro

pacientes adultos que tinham má-oclusões de mordida aberta anterior foram selecionados para serem submetidos à intrusão posterior com ancoragem de mini-placa, para fechar a mordida aberta; todos tinham intrusão verdadeira dos molares maxilares. A intrusão molar média foi de 1,99mm (variação de 1,45mm a 3,32 mm). Não houve qualquer tipo de movimento das mini-placas durante o seu uso ou antes da remoção clínica intencional. O fechamento da mordida aberta foi obtido para todos os quatro pacientes. O fechamento médio dos incisivos foi de 3,62mm (variação, 3,0-4,5mm) enquanto o plano mandibular fechou 2,62º (variação, 1,5º - 4,5º), e o plano oclusal diminuiu 2,25º (variação, 1,0º - 3,5º). As alturas faciais anteriores diminuíram conforme a mandíbula fechou e o ponto B girou anteriormente e para cima.

3 METODOLOGIA

Foi realizada uma pesquisa exploratório-descritiva, de abordagem qualitativa e uma pesquisa bibliográfica, para alcance do objetivo proposto, originada de pesquisas anteriores, com consulta a livros, artigos científicos, jornais, revistas e em plataformas virtuais como *Scientific Electronic Library Online* (SCIELO), Google Acadêmico, sites especializados, repositórios de universidades, entre outros, usando os descritores “Impactação da Maxila; Mini Placa; Ancoragem Esquelética;

Quanto aos meios, a pesquisa é bibliográfica e, segundo Marconi e Lakatos (2022, p. 249), é neste tipo de pesquisa que se faz a abordagem para tratar o objeto, a partir de um registro disponível. Ela é originada de pesquisas anteriores e pode estar no meio físico ou eletrônico, portanto, “é um tipo específico de produção científica, feita com base em textos, como livros, artigos científicos, ensaios críticos, dicionários, enciclopédias, jornais, revistas, resenhas, resumos”.

Quanto aos fins, a pesquisa é do tipo exploratória e descritiva. Marconi e Lakatos (2022, p. 297) indica que pesquisas descritivas objetivam descrever as características de uma população ou identificar relações entre variáveis. Com isto, também foram considerados dados de pesquisas descritivas a fim de investigar e validar tratamentos realizados com mini-placa na impactação de maxila.

O caráter descritivo da pesquisa é citado por Marconi e Lakatos (2022, p. 297) como aquele que “exige do investigador uma série de informações sobre o que deseja pesquisar.” O tratamento dos dados da pesquisa é do tipo qualitativo, ou seja, ela não se preocupa com representatividade numérica, não quantifica valores, então, os dados são não-métricos.

4 RESULTADOS E DISCUSSÃO

Para eliminar os efeitos colaterais dentários, mini-placas de titânio, demonstradas como bem toleradas pelos pacientes, agora podem ser usadas para aplicar forças ortopédicas. Como a cirurgia de colocação de mini-placas em pacientes jovens é complicada pela altura reduzida do osso alveolar maxilar e porque as mini-placas mandibulares não podem ser colocadas antes da erupção canina, a tração ortopédica em mini-placas, geralmente, não pode ser iniciada antes dos 10 anos de idade (De Clerck *et al.,* 2009).

Esse estudo verificou que a maior parte dos casos tratados utilizando mini-placas de ancoragem era onde a outra opção de tratamento seria a cirurgia ortognática. No entanto, a introdução do uso de mini-placas como ancoragem para movimentação ortodôntica possibilitou o tratamento de displasias esqueléticas discretas sem a necessidade de cirurgia ortognática (Dardengo; Coser, 2020; Cardoso; Meloti, 2019; Lam *et al*., 2018; Turkkahraman; Sarioglu, 2016; Bazos; Magne, 2014; Ramos *et al.,* 2008; Sugawara; Nishimura, 2005; Sherwood; Burch; Thompson, 2002).

Em uma primeira série de casos de Classe III com tração ortopédica em mini-placas apresentada nesse estudo, muitas questões permanecem sem resposta, como a idade e a força ideais para esse tipo de tração ortopédica, o efeito da direção da força na rotação do plano palatino ou as possibilidades de retenção para evitar o crescimento de recuperação após o tratamento (De Clerck *et al.,* 2009).

Esse estudo evidenciou que o número de publicações que abordam o mini-implante para a impactação da maxila é bem superior aos que abordam as mini-placas, muito provavelmente, porque elas apresentam algumas desvantagens quando comparadas aos mini-implantes. Entre elas, são citadas o fato de requerer cirurgia de instalação e remoção mais invasivas, alto custo e, muito provavelmente, maior viabilidade de infecção (De Clerck *et al.,* 2009; Kuroda *et al.,* 2007; Kuroda; Katayama; Takano-Yamamoto, 2004; Chung *et al.,* 2002).

Diante dessas características, a impactação da maxila com mini-placas é uma técnica que requer domínio e um conhecimento amplo por parte do profissional ortodontista, para que resultados satisfatórios sejam alcançados (Kuroda *et al.,* 2007; Kuroda; Katayama; Takano-Yamamoto, 2004; Chung *et al.,* 2002).

Mas existem, também, vantagens na utilização de mini-placas clinicamente, como a sua estabilidade (Faber *et al.,* 2008; Sugawara *et al.,* 2006; Cheng *et al.,* 2004; Chung *et al.,* 2002; Umemori *et al.,* 1999), a possibilidade de serem trasladados dentes nas regiões onde estão inseridas (Faber *et al*., 2008; Faber; Velasque, 2009; Faber, 2007; Chung *et al.,* 2005; Sugawara *et al.,* 2004); são as que obtêm o maior índice de sucesso (Myawake *et al.,* 2003; Sugawara *et al.,* 2002; Umemori *et al.,* 1999), trata-se de um método mais preciso, seguro e mais simples, que não requer mecanoterapia complexa (Schaeffer, 2018), o fato de os insucessos estarem na faixa de 1% (Sakima *et al.,* 2009; Chen *et al.,* 2007), não dependerem de colaboração do paciente e conferirem menor incômodo, quando comparadas a tratamentos ortodônticos convencionais (Cardoso; Meloti, 2019; Faber *et al.,* 2008; Squeff *et al.,* 2008), somente necessitando da correta higienização e integridade do dispositivo (Faber, 2007).

Nesse sentido, as principais indicações de mini placas estão para tratamentos que exijam aplicação de forças mais intensas ou de movimento de muitos dentes (Faber *et al.,* 2008; Sugawara *et al.,* 2006; Cheng *et al.,* 2004; Chung *et al.,* 2002; Umemori *et al.,* 1999), intrusão, distalização e mesialização de todos os dentes da maxila ou da mandíbula, ainda, podem atuar como ancoragem esquelética adequada em uma variedade de movimentos dentários (Schaeffer, 2018; Houfar *et al.,* 2014; Faber; Velasque, 2009; Sherwood; Bursh, 2005; Sugawara *et al.,* 2005).

Ressalta-se que, quando utilizadas no tratamento ortodôntico, as mini-placas não são sinônimos de excelência nos resultados. Ainda que forneçam tratamentos mais rápidos, é fato que só acontece quando há um domínio dos movimentos, correto diagnóstico e controle biomecânico da técnica executada (Cardoso; Meloti, 2019).

No que se refere ao sistema de forças para impactação da maxila com mini-placas, a literatura pesquisada indica 100g por lado inicialmente e, posteriormente, 200g, forças essas menores, quando comparadas àquelas usadas para a terapia com máscara facial (De Clerck *et al.,* 2009). Há relatos na literatura de utilização de forças de até 300g como ancoragem, muito parecida à utilizada nos aparelhos extrabucais (Zétola 2005), podendo chegar e até 500g (Sakima *et al.,* 2009). Essas forças podem ser aplicadas em diferentes direções, sem que haja a reciprocidade de movimentos indesejáveis (Faber *et al.*, 2008; Squeff *et al.,* 2008), nos planos transversal, sagital e vertical (Cardoso; Meloti, 2019). A direção da aplicação da

força entre as mini-placas maxilar e mandibular é abaixo do centro de resistência da maxila, porém, há relatos que a rotação anti-horária resultante do plano palatino pode permanecer moderada (≤3,5°) (De Clerck *et al.,* 2009).

Em caso clínico apresentado por Zétola, Michaelis e Moreira, 2005), as forças variaram entre 100 e 150g para intrusão dos dentes posteriores, resultando em intrusão de molares de 0,5mm a 1,0mm por mês; com aplicação de forças de 200g a 300g em dentes posteriores, não foi notada reabsorção excessiva de raiz ou mesmo problemas com a vitalidade desses dentes, confirmando que a inserção de mini-placas possibilita o controle da direção e da quantidade de força, resultando no sucesso do tratamento.

As forças podem ser aplicadas imediatamente após a instalação da mini- placa, no entanto, existe recomendação na literatura de aguardar um período de pelo menos duas semanas pós-cirurgia (Sugawara *et al.,* 2004; Umemori *et al.,* 1999), para fins de cicatrização dos tecidos moles (Faber *et al.,* 2008).

As mini-placas proporcionam que sejam utilizadas forças mais pesadas, facilitando, nesse sentido, a movimentação em bloco dos dentes, sem precisar remoção e troca de local de inserção. Esses achados indicam que há uma diminuição do tempo de tratamento em boa parte dos casos (Sakima *et al.,* 2009; Chen *et al.,* 2007). Inclusive, a SAO, sistemas de mini-placas com tecnologia 100% brasileira, permite ao Ortodontista a aplicação de forças leves e constantes para corrigir o problema ortodôntico onde a intrusão de dentes posteriores pode ser feita conjuntamente, e simultaneamente, com a correção sagital, entre outras possibilidades. A sua desvantagem está para o volume maior representado pelo adaptador duplo vertical (Sakima *et al.,* 2009).

Alguns autores discutem a melhor localização para a instalação das mini-placas (Silva Júnior *et al.,* 2022; Dardengo; Coser, 2020; Silva *et al*., 2017; Turkkahraman; Sarioglu, 2016; Consolaro, 2014; Sakima, 2013; De Clerck *et al*., 2009; Sakima *et al*., 2009; Faber *et al*., 2008; Ramos *et al.,* 2008; Andrade, 2007; Everdi; Ascar, 2005; Zétola; Michaelis; Moreira, 2005; Cheng *et al.,* 2004; Everdi; Keles; Nanda, 2004; Faber *et al*., 2004; Sherwood; Burch; Thompson, 2002).

No entanto, Silva Júnior *et al* (2022), Chen *et al* (2007), Faber (2007) e Sugawara *et al* (2004) afirmam a necessidade de confecção de guia cirúrgico, para servir de orientação quanto ao posicionamento ideal das mini-placas, inclusive, evitar lesões em estruturas anatômicas.

Na colocação de mini-placas, posiciona-se e adapta-se o dispositivo sobre o osso e rompe-se a cortical óssea com uma broca esfera pequena, que permita ao pequeno parafuso, que acompanha o sistema, ser rosqueado e prender o mesmo diretamente ao osso (Sakima, 2013; Andrade, 2007). Um diagnóstico diferencial envolvendo as alterações dentoalveolares é importante, para que haja um direcionamento da conduta a ser realizada na decisão do local de instalação e a quantidade de mini-placas a serem inseridas no paciente (Cardoso; Meloti, 2019).

A colocação das mini-placas é feita sob anestesia local (Silva Júnior *et al.,* 2022; Faber *et al.,* 2008; Everdi; Ascar, 2005; Everdi; Keles; Nanda, 2004) e requer cerca de apenas 10 minutos para cada placa. Uma mini-placa é suficiente, mesmo nos casos mais difíceis (Sugawara, 1999). É feita uma incisão vertical, com a finalidade de simplificar a operação cirúrgica, reduzir o tamanho da cicatriz e facilitar a cicatrização (Silva Júnior *et al.,* 2022; Everdi; Keles; Nanda, 2004).

Na maxila, os melhores formatos de mini-placas a serem utilizados são em "Y" ou em "T", por se adaptarem com maior facilidade ao seu contorno (Silva Júnior *et al.,* 2022), sendo instaladas no processo zigomático, sítio adequado na referida região (Faber *et al.,* 2008; Everdi; Ascar, 2005).

Na maior parte dos estudos selecionados, os tratamentos realizados foram para correção da mordida aberta anterior. Dessa forma, os autores indicam que as mini-placas devem ser inseridas na região da crista infrazigomática (Dardengo; Coser, 2020; Turkkahraman; Sarioglu, 2016; Sakima, 2013; De Clerck *et al.,* 2009; Sakima *et al.,* 2009; Faber *et al.,* 2008; Zétola; Michaelis; Moreira, 2005), sendo duas mini-placas de titânio na maxila direita e esquerda (Faber *et al.,* 2008).

Na maxila, a área da sutura palatina mediana é a mais favorável, em virtude da espessura do tecido e à densidade óssea, que também é bem resistente, proporcionando um vetor vertical para força intrusiva (Zétola; Michaelis; Moreira, 2005). A intrusão de molares em somente um dos maxilares é eficaz para corrigir mordidas abertas de até 3mm (Faber, 2007), sendo que as mais significativas devem ser corrigidas com mini-placas nos dois arcos (Faber *et al.,* 2008).

Mas outros tratamentos foram realizados. Para correção da assimetria maxilar, duas mini-placas superiores devem ser instaladas no lado direito (uma na região anterior e outra na região posterior, é o que recomendam Silva et al (2017). Para corrigir o desvio e a inclinação da linha média superior, devem ser instaladas três mini-placas: uma no pilar zigomático, uma no pilar canino (maxila) e outra na

mandíbula (Silva *et al.,* 2017), todas do tipo “T”, associadas a um aparelho ortodôntico fixo superior e inferior (prescrição Ricketts – slot de 0,018” x 0,028”). Na correção radicular, sendo a mesialização feita com mini-placa, essa deve ser inserida na sínfise mentoniana (Sakima, 2013), como também, na região apical dos elementos 26 e 27 (Zétola; Michaelis; Moreira, 2005).

No entanto, existe posicionamento de Sugawara (1999) que é possível usar as mini-placas em qualquer lugar, sem se preocupar em destruir dentes ou ossos. Elas permitem que o clínico ajuste suas posições para as necessidades de cada paciente e as posicionem para melhor vantagem mecânica. Para tanto, existem três características da colocação do SAS que devem ser controladas para evitar o movimento das mini-placas: força de mordida, alinhamento ósseo e técnica de implantação. Em alguns pacientes, a oclusão interfere nas mini-placas e isso causa algum afrouxamento. Porém, ele não ocorre por conta das forças elásticas.

Algumas críticas são tecidas às mini-placas, como a viabilidade de infecção, em virtude de a instalação ser realizada em mucosa gengival livre. Para que isso não ocorra, na instalação da mini-placa, o ideal é realizar a incisão em mucosa ceratinizada, ou próxima à junção mucogengival (Sakima, 2013). Assevera-se que mini-placas cujas emergências na cavidade bucal são cercadas de mucosa ceratinizada têm, estatisticamente, mais chances de sucesso que aquelas localizadas em mucosa alveolar, onde existe maior probabilidade de infecção (Sakima, 2013; Andrade, 2007; Chen *et al.,* 2007; Erverdir; Ascar, 2007).

Outras citações observadas foram que, eventualmente, há a ocorrência de alterações indesejáveis no plano transversal. Como forma de solucionar o problema, é realizar a colagem de um tubo diretamente na mini-placa e utilizar um braço de força ativado no sentido da correção (Everdi; Keles; Nanda, 2004; Faber, 2007; Sherwood; Burch; Thompson, 2003). No entanto, Silva Júnior *et al* (2017) e Schaeffer (2018) explicam que uma das complicações mais comuns se dá por conta da falta de higiene do paciente, que deixa acumular placa bacteriana, causando inflamação ou infecção ao redor da mini-placa.

Lam, Goonewardene e Allan (2017), em análise transversal retrospectiva em 421 mini-placas colocadas por um clínico em 163 pacientes (95 mulheres, 68 homens, idade média de 29,4 anos ± 12,02), em uma ampla variedade de más oclusões e movimentos desejados para obter taxas de sucesso, complicação e falha, verificaram que a taxa de sucesso das mini-placas foi de 98,6%, onde

aproximadamente 40% dos casos apresentaram complicações leves. Corroborando os achados de Silva Junior *et al* (2017) e de Zétola, Michaelis e Moreira (2005), verificaram que a complicação mais comum é a inflamação do tecido mole. O tratamento foi a higiene oral focada e enxágues antissépticos. A infecção ocorreu em aproximadamente 15% dos pacientes, onde houve uma correlação estatisticamente significativa com higiene oral ruim. Os movimentos mais comuns foram distalização e intrusão dos dentes. Mais de um terço dos casos envolveu movimentos complexos em mais de um plano do espaço.

No que se refere à recidiva no tratamento ortodôntico com a utilização de mini-placas, Umemori *et al* (1999); Zétola, Michaelis e Moreira (2005), concordam que o risco é muito pequeno. Porém, Sugawara *et al* (2002) relataram que houve recidiva de intrusão de aproximadamente 30%, quando da intrusão de molares inferiores, o que indica a necessidade de uma sobrecorreção.

5 CONCLUSÃO

O uso de mini-placas como ancoragem não é um assunto novo na Ortodontia, mas apresenta uma bibliografia muito restrita. Na atualidade, elas podem ser aplicadas quando se faz necessário uma ancoragem rígida, isto é, podem atuar como ancoragem para que movimentos dentários possam ser realizados em qualquer direção, na ausência de forças recíprocas indesejáveis.

Ortodontistas e cirurgiões-dentistas têm planejado o uso de mini-placas com maior frequência, seja isoladamente ou em associação a mini implante e com todo o aparato ortodôntico tradicional, pois os estudos comprovam que se trata de excelente dispositivo de ancoragem intrabucal absoluta, onde, normalmente, se consegue movimentos dentais unidirecionais e sem movimentação recíprocra indesejada e inclinações dentais, associada a uma taxa de sucesso alta e previsível, para uma ampla gama de movimentos ortodônticos complexos.

Conclui-se que as mini-placas, hoje, são uma realidade nos tratamentos ortodônticos, tornando dispensável a cirurgia ortognática, de acordo com cada caso. A sua eficiência e eficácia tanto no tratamento da mordida aberta anterior, como de uma variedade mais de problemas são comprovadas, sendo possível afirmar que se trata de uma inovação nos tratamentos ortodônticos, dessa forma, uma alternativa a mais para os ortodontistas, tendo em vista os resultados satisfatórios que têm sido obtidos.

REFERÊNCIAS

ANDRADE, R. M. F. **Mini-implantes e mini-placas como ancoragem ortodôntica**. 2007. 41f. Monografia (Especialização em Ortodontia) – Centro Universitário do Norte de São Paulo, São José do Rio Preto, São Paulo, 2007.

BARBOSA, Andrielly Oliveira; OLIVEIRA, Ana Paula Lemos Costa de; MELO, Eduardo Henriques de. Tratamento ortodôntico pré-protético. **J Multidiscipl Dent**., v. 11, n. 1, p. 116-122, jan./apr. 2021.

BAZOS, Panaghiotis; MAGNE, Pascal. Bio-emulation: biomimetically emulating nature utilizing a histoanatomic approach; visual synthesis. **Int J Esthet Dent**., v; 9, n. 3, p. 330-352, Autumn, 2014.

BECHTOLD, Till E.; KIM, Jin-Wook; CHOI, Tae-Hyun; PARK, Young-Chel; LEE, Kee-Joon. Distalization pattern of the maxillary arch depending on the number of orthodontic miniscrews. **Angle Orthod**., v. 83, n. 2, p. 266–273, mar. 2013. doi: 10.2319/032212-123.1.

BLOCK, M. S.; HOFFMAN, D. R. A new device for absolute anchorage for orthodontics. **Am J Orthod Dentofacial Orthop**., v. 107, n. 3, p. 251-258, mar. 1995. doi: 10.1016/s0889-5406(95)70140-0.

BRANEMARK, PI; HANSSON, BO; ADELL, R.; BREINE, Você; LINDSTROM, J.; OHMAN, Um. Osseointegrated implants in the treatment of the edentulous jaw. Experience from a 10-year period. **Scand J Plast Reconstr Surg Suppl**., v. 16, n. 1, p. 132, 1977. PMID: 356184.

CARDOSO, Maurício; MELOTI, Fernanda. Correção do roll com miniplacas. **Ortodontia SPO** [Online], 11 out. 2019. Disponível em: https://ortodontiaspo.com.br/correcao-do-roll-com-miniplacas/. Acesso em: 08 nov. 2024.

CELENZA, F.; HOCHMAN, M. N. Absolute anchorage in orthodontics: direct and indirect implant-assisted modalities. **J Clin Orthod**, Boulder, v. 34, n. 7, p. 397-402, jul. 2000.

CHEN, Chung-Ho; HSIEH, Chi-Hsin; TSENG, Yu-Chuan; HUANG, I-Yueh; SHEN, Yee-Shyong; CHEN, Chun-Ming. The use of miniplate osteosynthesis for skeletal anchorage. **Plast Reconstr Surg**., Hagerstown, v. 120, n. 1, p. 232-235, jul.2007. doi: 10.1097/01.prs.0000264110.54862.95.

CHENG, Shih-Jung; TSENG, I-Yun; LEE, Jang-Jaer. J.; KOK, Sang-kok. A prospective study of the risk factors associated with failure of mini-implants used for orthodontic anchorage. **Int J Oral Maxillofac Implants**, Lombard, v. 19, n. 1, p. 100-106, Jan./Feb. 2004.

CHUNG, Kyu-Rhim; KIM, Seong-Hun; MO, Sung-Seo; KOOK, Yoon-Ah; KANG, Seung-Goo. Severe class II division 1 malocclusion treated by orthodontic miniplate with tube. **Prog Orthod**., Berlin, v. 6, n. 2, p. 172-186, 2005. PMID: 16276427.

CHUNG, Kyu-Rhim; KIM, Young-Suck; LINTON, Jina Lee; LEE, Young-Jun. The miniplate with tube for skeletal anchorage. **J Clin Orthod.,** Boulder, v. 36, n. 7, p. 407-412, jul. 2002.

CONSOLARO, Alberto. Miniplates and mini-implants: bone remodeling as their biological foundation. **Dental Press J Orthod**., v. 20, n. 6, p. 16-31, nov./dec. 2015. https://doi.org/10.1590/2177-6709.20.6.016-031.oin.

CONSOLARO, Alberto. Mini-implants and miniplates generate sub-absolute and absolute anchorage. **Dental Press J. Orthod**., Maringá, v. 19, n. 3, p. 20-23, May./June. 2014.

CREEMORE, T. D.; EKLUND, M. K. Possibility of skeletal anchorage. **J Clin Ortopedia**, v. 17, n. 4, p. 266-269, abr. 1983.

DARDENGO, Camila de Sousa; COSER, R. Tratamento de mordida aberta com intrusão de dentes posteriores com miniplacas: relato de caso. **Rev Clin Ortod Dental Press**., v.19, n. 2, p. 141-149, june. 2020.

DE CLERCK, Hujo J.; CORNELIS, Marie A.; CEVIDANES, Lucia H.; HEYMANN, Gavin C.; TULLOCH, Camilla J. F. Orthopedic traction of the maxilla with miniplates: a new perspective for treatment of midface deficiency. **J Oral Maxillofac Surg**., v. 67, n. 10, p. 2123-2129, Oct. 2009. doi: 10.1016/j.joms.2009.03.007.

ERVERDI, Nejat; ASCAR, Ahu. Zygomatic anchorage for en masse retraction in the treatment of severe Class II division 1. **Angle Orthod.,** Appleton, v. 75, n. 3, p. 483-490, May. 2005. doi: 10.1043/0003-3219(2005)75[483:ZAFEMR]2.0.CO;2.

ERVERDI, Nejat; KELES, Ahmet; NANDA, Ravindra. The use of skeletal anchorage in open bite treatment: a cephalometric evaluation. **Angle Orthod**., Appleton, v. 74, n. 3, p. 381-390, jun. 2004. doi: 10.1043/0003-3219(2004)074<0381:TUOSAI>2.0.CO;2.

FABER, Jorge. Ancoragem esquelética com miniplacas. *In*: LIMA FILHO, R. M. A.; BOLOGNESE, A. M. **Ortodontia**: arte e ciência. Maringá: Dental Press, 2007. p. 449-473.

FABER, Jorge; BERTO, Patrícia Medeiros; ANCHIETA, Marcos; SALLES, Frederico. Tratamento de mordida aberta anterior com ancoragem em miniplacas de titânio. **R Dental Press Estét.**, v.1, n.1, p. 87-100, out./nov./dez. 2004.

FABER, Jorge; MORUM, Taciana Ferreira Araújo; LEAL, Soraya; BERTO, Patrícia Medeiros; CARVALHO, Carla Karina dos Santos. **R Dental Press Ortodon Ortop Facial** , Maringá, v. 13, n. 5, p. 144-157, set./out. 2008.

FABER, Jorge; VELASQUE, Flávia. Titanium miniplate as anchorage to close a premolar space by means of mesial movement of maxillary molars. **Am J Orthod Dentofacial Orthop.**, St. Louis, v. 136, n. 4, p. 587-595, Oct. 2008. doi: 10.1016/j.ajodo.2007.08.036.

GAINSFORT, B. L.; HIGLEY, L. B. A study of orthodontic anchorage possibilities in basal bone. **Am J Orthod Oral Sug**., v. 31, n. 8, p. 406–417, Aug. 1945. https://doi.org/10.1016/0096-6347(45)90025-1.

JANSON, Marcos. Verticalização de molares. *In*: JANSON, Marcos e colabs. **Ortodontia em adultos e tratamento interdisciplinar**. Maringá: Dental Press, 2008. p. 129-167.

HOURFAR, Jan; KANAVAKIS, Georgios; GOELLNER, Peter; LUDWIG, Björn. Fully customized placement of orthodontic miniplates: a novel clinical technique. **Head Face Med**., v. 3, n. 10, p. 14, May. 2014. doi: 10.1186/1746-160X-10-14.

KANOMI, R. Mini-implant for orthodontic anchorage. **J Clin Orthod**., v. 31, n. 11, p. 763-767, nov. 1997. PMID: 9511584.

KURODA, Shingo; KATAYAMA, Akira; TAKANO-YAMAMOTO, Teruko. Severe anterior open bite case treated using titanium screw anchorage. **Angle Orthod**., Appleton, v. 74, n. 4, p. 558-567, Aug. 2004. doi: 10.1043/0003-3219(2004)074<0558:SAOCTU>2.0.CO;2.

KURODA, Shingo; SUGAWARA, Yasuyo; DEGUCHI, Toru; KYUNG, Hee-Moom; TAKANO-YAMAMOTO, Teruko. Clinical use of miniscrew implants as orthodontic anchorage: success rates and postoperative discomfort. **Am J Orthod Dentofacial Orthop**., St. Louis, v. 131, n. 1, p. 9-15, jan. 2007.

KYUNG, Hee-Moon; PARK, Hyo-ang; BAE, Seong-Min; SUNG, Jae-Hyun; KIM, Il-Bong. Development or orthodontic micro-implants for intraoral anchorage. **J Clín Orthod**., v. 37, n. 6, p. 321-328, jun. 2003.

LAM, Raymond; GOONEWARDENE, Mithran S.; ALLAN, Brent P.; SUGAWARA, Jungi. Success rates of a skeletal anchorage system in orthodontics: a retrospective analysis. **Angle Orthod**., v. 88, n. 1, p. 27-34, oct. 2017. doi: 10.2319/060617-375.1.

LINKOW, L. I. The endosseous blade implant and its use in orthodontics. **Int J Orthod**., v. 7, n. 4, p. 149-154, dec. 1969. PMID 526326.

MARCONI, Marina de Andrade; LAKATOS, Eva Maria. **Metodologia científica**. 8. ed. São Paulo: Atlas, 2022. Recurso online. Disponível em: https://integrada.minhabiblioteca.com.br/books/9786559770670. Acesso em: 12 nov. 2024.

MIYAWAKI, Shouichi; KOYAMA, Isao; INOUE, Masahide; MISHIMA, Katsuaki; SUGAHARA, Toshio; TAKANO-YAMAMOTO, Teruko. Factors associated with the stability of titanium screw placed in the posterior region for orthodontic anchorage. **Am J Orthod Dentofacial Orthop.**, St. Louis, v. 124, no. 4, p. 373-378, oct. 2003. doi: 10.1016/s0889-5406(03)00565-1.

NAKAO, Cecília Yuriko. NAKAO, Cecília Yuriko. **Avaliação da intrusão dos molares superiores pela técnica de ancoragem com mini-placas de titânio**. 2004. 97f. Dissertação (Mestrado em Ortodontia) – Universidade Estadual Paulista "Júlio de Mesquita Filho", Campus de Araraquara, Araraquara, 2004.

RAMOS, Adilson Luiz; ZANG, Sabrina Elisa; TERADA, Hélio Hissashi; HOSHINA, Fernando Toshihiro. Miniplacas de ancoragem no tratamento da mordida aberta anterior. **R Dental Press Ortodon Ortop Facial**, Maringá, v. 13, n. 5, p. 134-143, set./out. 2008. https://doi.org/10.1590/S1415-54192008000500014.

ROBERTS, W. E.; MARSHALL, K. J.; MOZSARY, P. G. Rigid endosseous implant utilized as anchorage to protract molars and close an atrophic extraction site. **Angle Orthod**., v. 60, n. 2, p. 135-152, 1990. doi: 10.1043/0003-3219(1990)060<0135:REIUAA>2.0.CO;2.

ROBERTS, W. E.; SMITH, R. K.; ZILBERMAN, Y.; MOZSARY, P. G.; SMITH, R. S. Osseous adaptation to continuous load of rigid endosseous implants. **Am J Orthod**., v. 86, n. 2, p. 95-111, Aug. 1984. doi: 10.1016/0002-9416(84)90301-4.

SAKIMA, Maurício Tatsuei. Ancoragem esquelética em ortodontia – Parte I: miniplacas SAO (sistema de apoio ósseo para mecânica ortodôntica). **Rev Clín Ortod Dental Press**., v. 12, n. 3, p. 8-20, jun./jul. 2013.

SAKIMA, Maurício Tatsuei; MENDONÇA, Armando Amorim de; OCANHA JÚNIOR, José Miguel; SAKIMA, Tatsuko. Sistema de apoio ósseo para mecânica ortodôntica (SAO): miniplacas para ancoragem ortodôntica. Parte I: tratamento da mordida aberta. **R Dental Press Ortodon Ortop Facial**, Maringá, v. 14, n. 1, p. 103-116, jan./fev. 2009.

SCHAEFFER, Patrícia. **O uso de mini-placas ortodônticas na movimentação de molares**. 2018. 17f. Trabalho de Conclusão de Curso (Pós-Graduação em Ortodontia) – Faculdade Sete Lagoas, Porto Alegre – RS, 2018.

SHERWOOD, Keith H.; BURSH, James G. Skeletally based miniplates supported orthodontic anchorage. **J Oral Maxillofac Surg**., Philadelphia, v. 63, n. 2, p. 279-284, Feb. 2005.

SHERWOOD, Keith H.; BURCH, James G.; THOMPSON, William J. Intrusion of supererupted molars with titanium miniplate anchorage. **Angle Orthod**., Appleton, v. 73, n. 5, p. 597-601, 2003.

SHERWOOD, Keith H.; BURCH, James G.; THOMPSON, William J. Closing anterior open bites by intruding molars with titanium miniplate anchorage. **Am J Orthod Dentofacial Orthop**., St. Louis, v. 122, n. 6, p. 593-600, Dec. 2002. doi: 10.1067/mod.2002.128641.

SILVA, E.; MELOTI, F.; CALICCHIO, L.; PITT, M.; GIORDANI, G. Ortodontia reabilitadora do diagnóstico 3D à estética. *In:* NEUPPMANN, M. F.; DUARTE, D. A.;

CAPEZ, M. J. **Ortodontia, estado atual da arte**: diagnóstico, planejamento e tratamento. Nova Odessa: Napoleão, 2017. p. 22-43.

SILVA JÚNIOR, José Marcionilo da; MELO, Eduardo Henriques de; MIRANDA, Amanda Galindo Florêncio; FREITAS, Rafaella Rocha; FREITAS, Cleves Medeiros. Utilização de miniplacas no tratamento compensatório da má oclusão de classe III em pacientes adultos: um estudo de revisão. **J Multidiscipl Dent**., v.12, n. 1, p. 179-184, Jan./Apr, 2022.

SOSTER, Tais Fernanda; NOGUEIRA, Weber Adriano. Considerações no tratamento ortodôntico de pacientes adultos com comprometimento periodontal. **J Multidiscipl Dent**., v. 13, n. 1, p. 120-126, Jan./ Apr. 2023.

SUGAWARA, Jungi; BAIK, Un Bong; UMEMORI, Mikako; TAKAHASHI, Ichiro; NAGASAKA, Hiroshi; KAWAMURA, Hiroshi; MITANI, Hideo. Treatment and posttreatment dentoalveolar changes following intrusion of mandibular molars with application of a skeletal anchorage system (SAS) for open bite correction. **Int J Adult Orthodon Orthognath Surg.**, Chicago, v. 17, n. 4, p. 243-253, 2002. PMID 12592995.

SUGAWARA, Junji; DAIMARUYA, Takayoshi; UMEMORI, Mikako; NAGASAKA, Hiroshi; TAKAHASHI, Ichiro; KAWAMURA, Hiroshi; MITANI, Hideo. Distal movement of mandibular molars in adult patients with skeletal anchorage system. **Am J Orthod Dentofacial Orthop**., St. Louis, v. 125, n. 2, p. 130-138, Feb. 2004. https://doi.org/10.1016/j.ajodo.2003.02.003.

SUGAWARA, J.; KANZAKI, R.; TAKAHASHI, I.; NAGASAKA, H.; NANDA, R. Distal movement of maxillary molars in nongrowing patients with the skeletal anchorage system. Am J Orthod Dentofacial Orthop., St. Louis, v. 129, n. 6, p. 723-733, 2006.

SUGAWARA, Jungi. Dr. Jungi Sugawara on the skeletal anchorage system. **JCO Interviews**, v. 33, n. 12, p. 689-696, Dec. 1999.

SUGAWARA, J. *et. al.* Postoperative stability following sagital split ramus osteotomy with rigid fixation using titanium miniplate. **J. Orthod Soc., Tókio**, Japan, v. 51, p.358-366,1992.

SUGAWARA, Junji; NISHIMURA, Makoto. Minibone plates: the skeletal anchorage system. **Semin Orthod**., Philadelphia, v. 11, n. 1, p. 47-56, Mar. 2005. https://doi.org/10.1053/j.sodo.2004.11.008.

TAGAWA, Daniella Torres; ABRÃO, André Felipe; TORNELLI, Helena Regina; OLIVEIRA, Rafaella Caparica Batista de; OGATA, Rosane; ABRÃO, Jorge. Verticalização de segundo molar inferior com mini-implante em paciente adulto: relato de caso clínico. **Rev Assoc Paul Cir Dent**., São Paulo, v. 69, n.1, jan./mar. 2015.

TURKKAHRAMAN, Hakan; SARIOGLU, MEHMET. Are temporary anchorage devices truly effective in the treatment of skeletal open bites? **Eur J Dent**., v. 10, n. 4, p. 447-453, Oct./Dec. 2016. doi: 10.4103/1305-7456.195169.

UMEMORI, M.; SUGAWARA, J.; MITANI, H.; NAGASAKA, H.; KAWAMURA, H. Skeletal anchorage system for open-bite correction. **Am J Orthod Dentofacial Orthop**., v. 115, n. 2, p. 166-174, Feb. 1999.

VENTICINQUE, Rodrigo. Miniplacas: conheça suas funções, indicações e restrições. **Simpatio**, 18 mar. 2019. Disponível em: https://simpatio.com.br/miniplacas/. Acesso em: 10 nov. 2024.

VILLELA, Henrique Mascarenhas; SAMPAIO, Andréa Lacerda Santos; LEMOS, Leandro Neiva; LIMOEIRO, Évelin Rocha. Distalização de molares utilizando microparafusos ortodônticos de titânio autoperfurantes. **Rev Clín Ortodon Dent Press.**, v. 7, n. 4, p. 40–55, ago./set. 2008.

WEHRBEIN, H.; GLATZMAIER, J.; MUNDWILLER, U.; DIEDRICH, P. The orthosystem: a new implant system for orthodontic anchorage in the palate. **J Orofac Orthop**., v. 57, n. 3, p. 142-153, jun. 1996. doi: 10.1007/BF02191878.

ZÉTOLA, André Luiz; MICHAELIS, Guilherme; MOREIRA, Francielli Miquelini. Mini-placa como ancoragem ortodôntica: relato de caso. **R Dental Press Ortodon Ortop Facial**, Maringá, v. 10, n. 4, p. 97-105, jul./ago. 2005. https://doi.org/10.1590/S1415-54192005000400010.