FACSETE – Faculdade Sete Lagoas

AUGUSTO FERREIRA SIQUEIRA JUNIOR

IMPLANTES IMEDIATOS ANTERIORES EM ALVÉOLOS FRESCOS

GUARULHOS

2023

AUGUSTO FERREIRA SIQUIERA JUNIOR

IMPLANTES IMEDIATOS ANTERIORES EM ALVÉOLOS FRESCOS

Monografia apresentada ao Programa de pós-graduação em Odontologia da Faculdade Sete Lagoas - FACSETE, como requisito parcial a obtenção do título de especialista em Implantodontia.

Orientador: Prof. Dr. Ulisses da Silva Tavares Neto

GUARULHOS

2023

FOLHA DE APROVAÇÃO

Augusto. **IMPLANTES IMEDIATOS ANTERIORES EM ALVÉOLOS FRESCOS.**
(Monografia de Especialização).
GUARULHOS. Faculdade Sete Lagoas (FACSETE); 2023.

Orientador: Prof. Dr. ULISSES DA SILVA TAVARES NETO

Guarulhos , 21 de março de 2023.

Banca Examinadora

Prof(a). Dr(a):_____
Titulação: _____
Julgamento:_____ Assinatura:_____

Prof(a). Dr(a):_____
Titulação: _____
Julgamento:_____ Assinatura:_____

Prof(a). Dr(a):_____
Titulação: _____
Julgamento:_____ Assinatura:_____

DEDICATÓRIA

Dedico esse trabalho aos meus pais, dona Terezinha de Castro Siqueira e Augusto Ferreira Siqueira, com toda a certeza minha trajetória até aqui só foi possível com suporte deles. As minhas irmãs Gabriela de Castro Siqueira, Grasiela de Castro Siqueira, Glicelma de Castro Siqueira e Glicélia de Castro Siqueira, pelo apoio e incentivo e união de sempre. Agradeço também a minha noiva Valência Silva Teixeira pela compreensão dos momentos a qual tive que me ausentar para me dedicar aos estudos e tarefas relacionadas a especialização. Um agradecimento em especial também para o meu professor e orientador Ulisses Tavares Neto, por todo o conteúdo compartilhado, paciência e respeito em todos os momentos e pela atenção e suporte oferecido a montagem da minha monografia.

“Então mire as estrelas e salte o mais alto que der
Tome distância, e faça o melhor que puder
Só não se permita viver na sombra do talvez
Aqui só se vive uma vez!

Muitos medos vão tentar te segurar
Muitas vozes vão dizer que não vai dar
Sempre persista, não importa o que vão dizer
Só nunca desista do sonho que existe em você.”

(ROSA DE SARON, MIRE AS ESTRELAS)

RESUMO

Os implantes imediatos são instalados no mesmo tempo da extração proporcionando mais rapidez no tratamento pelo uso de restaurações provisórias. Em regiões estéticas a instalação de implantes deve seguir um protocolo rigoroso para evitar complicações teciduais perda óssea e até mesmo perda do implante podendo comprometer até mesmo o resultado do tratamento. Essa monografia tem como objetivo realizar uma busca na literatura sobre a instalação imediata de implantes em regiões anteriores. A instalação imediata em zona estética é vantajosa para os pacientes diminuindo o tempo de tratamento além de ajudar na manutenção estética do tecido periimplantar, seguindo o protocolo adequado obtemos resultados estéticos previsíveis mesmo em condições menos favoráveis. Em situações de infecções periapical crónica a terapia fotodinâmica mostrou se um tratamento eficaz para a descontaminação do alvéolo antes da instalação do implante. Em relação ao enxerto de tecido conjuntivo mostrou se eficaz na prevenção da recessão da mucosa vestibular. Quando a parede vestibular apresentar defeito e sua integridade estiver comprometida o implante imediato pode ser instalado seguindo de reconstrução óssea adequada e preenchimento do gap. Os trabalhos apresentam que na restauração imediata em implantes unitários quando bem indicado e bem executado é um protocolo seguro para obtenção de resultados satisfatórios desde que realize uma adequada seleção e um correto planejamento permitindo a preservação do tecido ósseo e gengival, estruturas indispensáveis para o sucesso do tratamento.

Palavras chaves: implantes imediatos, regiões anteriores , auvelos frescos

ABSTRACT

Immediate implants are installed at the same time as extraction, Spedding up treatment by using temporary restorations. In aesthetic regions, the installation of implants must follow a strict protocol to avoid tissue complications, bone loss and even loss of the implant, which can compromise the outcome of the treatment. The aim of this monograph is to conduct a literature search on the immediate installation of implants in anterior regions. Immediate installation in the aesthetic zone is advantageous for patients, reducing treatment time and helping to maintain the aesthetics of the peri-implant tissue. By following the appropriate protocol, we can obtain predictable aesthetic results even in less favorable conditions. In situations of chronic periapical infections, photodynamic therapy has proven to be an effective treatment for decontaminating the socket before implant installation. Connective tissue grafting has proved effective in preventing recession of the buccal mucosa. When the vestibular wall is defective and its integrity is compromised, the immediate implant can be installed, followed by adequate bone reconstruction and filling of the gap. The studies show that immediate restoration of single implants, when well indicated and well executed, is a safe protocol for obtaining satisfactory results, as long as it is properly selected and planned, allowing for the preservation of bone and gingival tissue, which are essential structures for successful treatment.

Keywords: immediate implants, anterior regions, fresh ear

LISTA DE ILUSTRAÇÕES

FIGURA 1 - Stent rígido..... 17
FIGURA 2 - Stent rígido 18
FIGURA 3 - Stent rígido..... 18
FIGURA 4 - Paquímetro 18
FIGURA 5 - medidor de espessura..... 19
FIGURA 6 – Paquímetro.....19
FIGURA 7 – Intermediário.....19
FIGURA 8 - Coroa provisória..... 20
FIGURA 9 - Tecido peri implantar..... 20
FIGURA 10 - Coroa metaloceramica.....20
FIGURA 11 - Caso clinico 1..... 23
FIGURA 12 - Hexágono externo.....30
FIGURA 13 - Hexágono interno.....31
FIGURA 14 - Corte coronal, hexágono externo.....31
FIGURA 15 - corte coronal, hexágono interno..... 32
FIGURA 16 - Opção de tratamento..... 37
FIGURA 17 - Tecido mole maxila anterior..... 40
FIGURA 18 – Caso clínico 2..... 42
FIGURA 19 – Classificação de Kan..... 43
FIGURA 20 - Medição tomográfica..... 45
FIGURA 21 - Medição tomográfica..... 45
FIGURA 22 - Caso clinico 3.....47
FIGURA 23 - Caso clinico , cicatrizador.....48
FIGURA 24 – Caso clinico, enxerto de conjuntivo.....48
FIGURA 25 - Posição correta do implante..... 51
FIGURA 26 - Perfil do pilar convergente.....52
FIGURA 27 - Longo eixo do implante.....53
FUGURA 28 - Caso clinico 4 54
FIGURA 29 - Caso clinico continuação.....55
FIGURA 30 - Caso clinico 5..... 57
FIGURA 31 - Medição tomográfica.....58

FIGURA 32 - Caso clinico 6..... 61
FIGURA 33 - Morfologia 3D 61
FIGURA 34 - Morfologia 3D..... 62

LISTA DE TABELAS

Tabela 1 **Classificação do CRI em contato com o tecido infectada..... 22**

Tabela 2- Sobrevivência do implante 28

Tabela 3- Sobrevivência do implante por antibiótico ou placebo..... 28

Tabela 4- Estruturas anatômicas a serem examinadas local da extração 38

SUMÁRIO

1 INTRODUÇÃO 12
2 OBJETIVO 15
3 REVISÃO DE LITERTURA 16
4 DISCUSÃO 74
5 CONCLUSÃO 78
REFERENCIAS 79

1 INTRODUÇÃO

A instalação de implantes imediatos na região anterior da maxila é sempre desafiadora devido às altas exigências estéticas. A instalação imediata é interessante porque além de reduzir o tempo de tratamento , reduz também as intervenções cirúrgicas , além de melhores resultados estéticos dos tecidos moles. (TAKESHITA, *et al.*,2015).

Para que possa ser realizado implantes mediatos em regiões anteriores, condições clínicas ideais devem ser encontradas , os requisitos mais importantes são uma parede óssea vestibular intacta , com fenótipo de parede espessa ≥1mm e um biotipo gengival espeço, bom posicionamento tridimensional do implante, estabilidade primaria e ausência de infecção aguda. Mas nem sempre encontramos condições clinicas ideais. (BUSER *et al*.,2000)

O biotipo periimplantar é um fator importante em muitos estudos, pacientes com biotipos espessos apresenta o fato de que resultam em maiores dimensões da mucosa periimplantar, e as alterações de rebordo são maiores em biotipos espessos. (TAKESHITA, *et al.*,2015).

O sucesso do implante, mais do que a sobrevivência, depende do estabelecimento e manutenção de tecidos periimplantar duros e moles saudáveis, particularmente na zona estética (NIMWEGEN *et al.*,2016).

A partir de estudos a colocação de implantes em locais de extração frescos seguido de provisionalização imediata resultou em alta sobrevida , mínima perda óssea periimplantar , boa estética e satisfação do paciente (NIMWEGEN *et al*.,2016).

O uso de enxerto de tecido conjuntivo no nível de mucosa vestibular de implantes unitários imediatamente colocados e restaurados em regiões estéticas, revelaram que o enxerto de tecido conjuntivo em implantes únicos, imediatamente colocados e provisionalizados leva a menor resseção dos tecidos mole periimplantar no aspecto mesio vestibular independente do biotipo gengiva (ZUIDERVELD *et al*., 2018).

Para diminuir os efeitos da remodelação óssea na mucosa vestibular foi proposto colocar os implantes a pelo menos 2 mm da parede interna do auvelos bucal e preencher o gap entre o implante e alvéolos com enxerto ósseo , além de enxerto de tecido conjuntivo durante a instalação do implante para engrossar o tecido mole. Isso sugere que o enxerto de tecido conjuntivo pode limitar a quantidade de recessão e pode, pelo menos, manter o MBML na mesma altura dos níveis basais (ZUIDERVELD *et al*., 2018).

Em um estudos a instalação imediata de implantes em locais de extração apresentando infeções crônicas, apresenta um risco maior de falho do implante do que implantes instalados imediatamente em locais não infectados, pois a infecção pode interferir no processo de cicatrização, dificultando a osseointegração e levando à falha do implante (ZUFFETTI *et al.,* 2017).

Os resultados de nossa meta-análise sugerem que a colocação imediata de implantes em alvéolos de extração infectados periapicalmente é viável após desbridamento cauteloso e uso de protocolos cirúrgicos adequados. Além disso, mudanças no perfil e na estética dos tecidos moles devem ser consideradas ao realizar a colocação imediata de implantes em locais infectados (ZUFFETTI *et al.,* 2017).

A terapia fotodinâmica vem sendo utilizada como coadjuvante ao tratamento tradicional, reduzindo significativamente a quantidade de microrganismos nos sítios-alvo e contribuindo para a solução de casos, principalmente na presença de infecções resistentes (EDUARDO *et al*., 2015).

Na Odontologia, o insucesso do tratamento está frequentemente relacionado à ocorrência de infecções e dificuldades no controle microbiológico. Por este motivo, a PDT pode ser indicada para todas as especialidades odontológicas. (EDUARDO *et al*., 2015).

É possível manter os benefícios da colocação imediata de implantes e provisionalização em locais infectados por meio de aplicação de um protocolo clínico que considera antibioticoterapia, curetagem completa do tecido infectado, antissepsia e estabilidade primária suficiente do implante (JOFRE *et al.,* 2012).

O sucesso das reabilitações implanto-suportadas depende, entre outros fatores, da configuração da conexão entre o pilar e a plataforma do implante,

uma vez que esta exerce influência na estabilidade da prótese, na resistência mecânica do implante e dos componentes e, na manutenção dos tecidos peri-implantar (REZENDE *et al*., 2014).

A osseointegração costuma sofrer com as condições bucais, principalmente, o micro gap na conexão implante-pilar representa um local de agregação de placa bacteriana, levando ao aumento de células inflamatórias e causando peri-implantite (LAURITANO *et al*., 2020).

A Infiltração bacteriana na interface pilar/implante pode causar mucosite e peri-implantite bacteriana, podendo favorecer a perda óssea periimplantar (REZENDE *et al*.,2014).

As conexões internas por apresentarem maior estabilidade demonstram menor infiltração. Há menor tendência por parte das conexões cone morse em sofrer infiltração, uma vez que por ser uma junta friccional, apresenta redução do espaçamento entre o pilar e o implante (REZENDE *et al*.,2014).

2 OBJETIVO

O objetivo desta monografia foi realizar uma revisão na literatura sobre implantes imediatos em regiões anteriores e suas indicações.

3 REVISÃO DE LITERATURA

Yamada, *et al*., (2004) a terapia fotodinâmica consiste na associação de agentes fotossensibilizador normalmente exógeno, e uma fonte de luz com objetivo de provocar necrose celular (utilizado em tratamento de tumores) e morte microbiana. O Mecanismo de ação se dá quando o agente fotossensibilizante absorve os fótons de luz e seus elétrons passam a um estado excitado na presença de um substrato como por exemplo o oxigênio, o agente fotossensibilizante ao retornar ao seu estado natural transfere a energia ao substrato formando espécie de vida curta e altamente reativas como o oxigênio singleto que pode provocar Sérios danos ao microrganismo via oxidação irreversível de componentes celulares. O corante utilizado na PDT possui estrutura similar a clorofila e a hemoglobina isto é são moléculas com um anel heterocíclico. Um agente fotossensibilizador ideal deve ser biologicamente estável fotoquimicamente eficiente seletivo e minimamente tóxico aos tecidos normais. Conclui-se que a terapia fotodinâmica é um eficiente método de redução bacteriana se uso em odontologia até bastante indicada visto que a terapia fotodinâmica se mostra mais eficiente infecções localizadas e de pouca profundidade de microflora conhecida.

Em revisão de literatura Cabello *et al.* (2012) avaliaram as alterações dos tecidos moles ao redor dos implantes na zona estética sobre uma abordagem trimodal (instalação do implante, pós extração imediata sem retalho e restauração provisória imediata). Foram selecionados 14 pacientes de 2 consultórios particulares, que necessitavam de extração dentária na região de Maxila de canino a canino que tinham indicação a substituição por implantes neste momento foi coletado as medidas iniciais das posições das papilas mesial distal e do zénite gengival, com estent rígido confeccionado em laboratório com resina acrílica, e paquímetro de precisão eletrônico capaz de mensurar até 2 décimos de milímetros após a extração de forma atraumática a espessura periodontal, um ponto de 5 mm apical à margem gengival vestibular, com um medidor de espessura analógico, capaz de medir um décimo de milímetro. Após a instalação dos implantes imediatos as restaurações provisórias foram entregues. Para mensurar a espessura dos tecidos moles as medidas foram repetidas em 3,6 e 12

meses. Uma análise estatística foi realizada para avaliar alterações na margem gengival ao redor das restaurações sobre implantes e identificar uma possível correlação com a espessura periodontal do paciente. Dos 14 implantes instalados 9 foram Regular Neck TL, 2 Straumann Narrow Neck [NN], 2 Bone Level [BL] Narrow Crossfit [NC], e 1 BL Regular Crossfit [RC]). Todos os implantes foram integrados e nenhum teve complicações biológicas. Das restaurações finais provisórias 14 foram aparafusadas e 2 cimentadas em pilar de zircônia feita sob medida. Os parâmetros apresentados, foram papila vestibular de 0,45 mm foi registrada em 12 meses (± 0,25 mm). Um nível de papila aceitável estava presente em todos os casos em 1 ano, com alterações médias de 0,38 mm (± 0,60) para a mesial e 0,80 mm ± 0,90mm da papila distal, respectivamente. Nenhuma correlação pode ser estabelecida entre as alterações dos tecidos moles e o biótipo periodontal do paciente. Conclui-se que o resultado estético e complicações mínimas parecem aprovar o protocolo de abordagem trimodal como um protocolo confiável e simples para colocar e restaurar implantes imediatos na zona estética. Não foi possível estabelecer correlação entre o biótipo gengival do paciente e as alterações de partes moles é necessário mais estudo para verificar os resultados estéticos a longo prazo com essa abordagem e para melhor definir e quantificar os biótipos gengival.

figura 1- Stent rígido

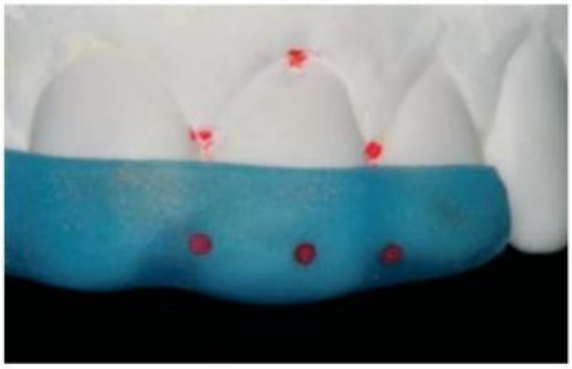

Fonte: Cabello *et al.* (2012.p.2).

Stent rígido de acrílico fotopolimerizável confeccionado em modelo de estudo. Observe três pontos de referência fixos para medir as alterações dos tecidos moles ao redor da restauração do implante.

figura 2- Stent rígido

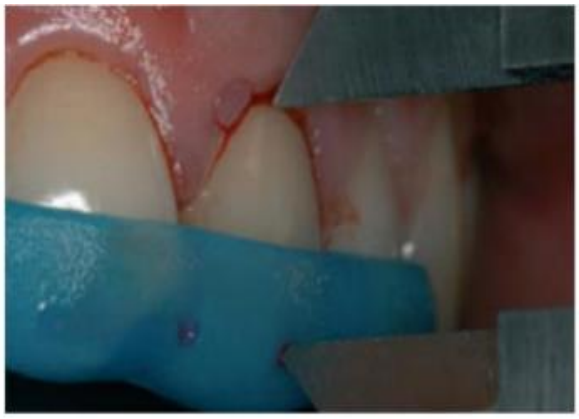

Fonte: Cabello *et al.* (2012.p.2).

Medição com paquímetro eletrônico com Stent rígido antes da extração do dente.

figura -3



Fonte: Cabello *et al.* (2012.p.3).

Vista labial pré-operatória de uma cúspide direita maxilar falha com o Stent rígido.

Figura - 4



Fonte: Cabello *et al.* (2012.p.3).

Tela digital do paquímetro eletrônico mostrando a medição real até o segundo décimo de milímetro.

figura -5

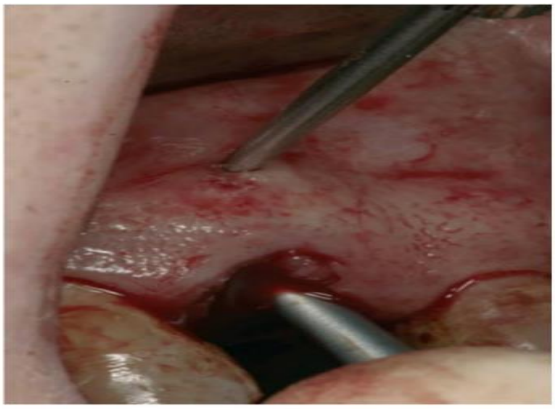

Fonte: Cabello *et al.* (2012.p.3).

Medida da espessura total do periodonto (biótipo) com medidor analógico, em um ponto a 5 mm da margem gengival vestibular.

Figura - 6



Fonte: Cabello *et al.* (2012.p.3).

Vista detalhada da medição do periodonto com o paquímetro.

Figura - 7



Fonte: Cabello *et al.* (2012.p.3).

Implante Straumann® após inserção em posição ideal para retenção direta do parafuso da restauração provisória.

Figura - 8



Fonte: Cabello *et al.* (2012.p.3).

Restauração provisória imediata após procedimento sem retalho (abordagem trimodal).

figura – 9



Fonte: Cabello *et al.* (2012.p.3).

Visão clínica dos tecidos periimplantar antes da entrega final da restauração.

figura- 10



Fonte: Cabello *et al.* (2012.p.4).

Restauração final no local (metal-cerâmica, direta aparafusado).

Jofre *et al.* (2012) avaliou os resultados clínicos de um protocolo utilizado para instalação imediata de implantes e provisionalização em locais infectados. tomadas de extração. Uma classificação do comprometimento da superfície do implante (em contato com tecido previamente infectado) também é analisada para guiar a análise comparativa. É possível manter os benefícios da colocação imediata de implantes e provisionalização em locais infectados através da aplicação de um protocolo clínico que considera antibioticoterapia, curetagem completa do tecido infectado, antissepsia e estabilidade primária suficiente do implante. O presente estudo relata 31 casos tratados de acordo com o protocolo de antissepsia pôs extração de dentes com patologia e instalação imediata de implantes com provisionalização. Todos os pacientes foram recrutados Consecutivamente de janeiro de 2008 a julho de 2010 no Centro de Prótese Avançada e Implantodontia da Universidade de Concepción, no Chile. O tempo mínimo de acompanhamento foi de 6 meses. Os critérios de inclusão ao trabalho foram:

Parcialmente desdentados maiores de 18 anos com 1 ou mais dentes com necessidade de extração, rizólise radicular, lesões apicais crônicas que não regrediram após tratamento odontológico e cirurgia parendodôntica, dentes com trauma dentoalveolar, fraturas radiculares e sem contraindicações médicas gerais para procedimentos cirúrgicos orais. Foram excluídos do presente estudo pacientes com doença sistêmica não controlada (diabetes, hipertensão), osteoporose grave (densidade mineral óssea 0,2,5 desvios padrão abaixo da referência média de adulto jovem, 1 ou mais fraturas por fragilidade) e fazendo uso de bisfosfonatos foram excluídos, também os pacientes com transtornos mentais ou pessoas em radioterapia pelo menos 18 meses antes da cirurgia. Os dentes contaminados foram definidos pela presença de doença endodôntica ou periodontal aguda ou crônica, avaliada por exame clínico e radiográfico. Foi utilizado em todos os pacientes o protocolo de instalação imediata de implantes e provisionalização em alvéolos infectados. Dos 31 pacientes selecionados, 24 eram mulheres e todos com idade média entre 48 anos, o acompanhamento médio dos casos foi de 15 meses, nenhum paciente apresentou complicações pôs cirúrgica durante o período de acompanhamento. Foi desenvolvida uma classificação da taxa de comprometimento associado ao implante, em tecido infectado (CRAI) contato do tecido previamente infectado.

tabela- 1

Tabela 1. Classificação dos CRAI em Contato com tecido previamente infectado

CRAI		Porcentagem de Superfície Compromisso do Implante
CRAI 0		0%
CRAI I		1 rosto, 50%
CRAI II		1 rosto $ 50%
CRAI III		2+ rostos, 50%
CRAI IV		2+ rostos $ 50%

Fonte: Jofre *et al.* (2012; p.289).

CRAI 0 indica que não há comprometimento da superfície do implante; CRAI I, exposição api coronal de implante que acomete uma parede em uma porcentagem de ,50%; CRAI II, exposição apicoronal do implante que afeta uma parede em uma porcentagem de $ 50%; CRAI III, apicoronal exposição que afete 2 ou mais paredes em um percentual de ,50%; CRAI IV, exposição apicoronal que afeta 2 ou mais paredes em uma porcentagem $ 50%.

As áreas do implante deixadas sem suporte ósseo podem ser usadas para determinar o grau de comprometimento do implante. Com base nesse critério, apresenta-se uma classificação de CRAI em contato com tecido previamente infectado. As patologias dento alveolar mais frequentes foram granuloma + fratura radicular (22,6%) e cisto dentoalveolar + fratura radicular. O torque mediano para colocação do implante foi entre 40N e 50 N para colocação imediata do implante. Entre os casos, 45,2% necessitaram de retalho e 38,7% foram enxertados. No protocolo aqui descrito, controle de infecção e estabilidade primária foram os principais fatores para o sucesso do tratamento, pois estabeleceram uma base favorável para tecidos duros e mole. No protocolo seguido, do presente estudo foi realizada irrigação do alvéolo com clorexidina 0,12% para tratar e prevenir infecção. A presença de infecção é conhecida por causar falha ou retardar o processo de cicatrização e até mesmo a deterioração dos tecidos afetados. Com isso a prevenção da contaminação bacteriana e um controle severo da placa bacteriana são de muita importância para alcançar o

sucesso. Conclui-se que a instalação imediata de implantes e provisionalização pode ser realizada desde que realize o protocolo de descontaminação, que inclui uso de antibioticoterapia, debridamento meticuloso do alvéolo, assepsia do tecido comprometido com clorexidina 0,12% e alta estabilidade primaria do implante.

Figura – 11

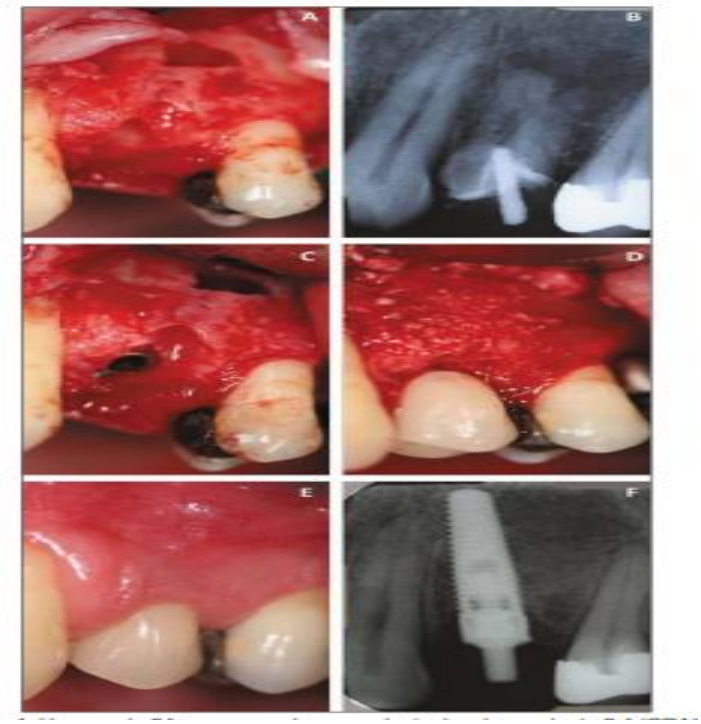

Fonte: Jofre *et al.* (2012; p.289).

Homem de 34 anos com abscesso dentoalveolar no dente 2.4 (CRAI III). A, Destruição óssea causada por infecção. B, Radiografia periapical mostrando lesão perirradicular. C, Inserção do implante no alvéolo com inclinação palatina após a remoção de tecido contaminado e irrigação profusa com gluconato de clorexidina 0,12%. D, Provisionalização em pilar provisório imediato e enxerto ósseo. E, Seis meses após a cirurgia, os tecidos periimplantar encontram-se saudáveis e com estética satisfatória. F, raio-X 6 meses após a cirurgia mostrando condição saudável ao redor o implante.

Takeshita *et al*.(2015) em estudo avaliou os resultados clínicos de implantes unitários anteriores superiores imediatamente carregados colocados em alvéolos de extração frescos, um grupo de pacientes que foram operados 1ano e 5 meses antes foi chamado e 18 pacientes sendo 6 homens e 12 mulheres, com 21 implantes foram incluídos no estudo. Para determinar a perda ósseo e alterações estéticas foram realizadas radiografias periapicais e fotografia clinicas na linha de base. Os pacientes foram selecionados, em uma clínica particular no Japão, onde foi tratado por 1 cirurgião dentista experiente, todos os implantes eram unitários em região anterior e instalados imediatamente após a extração. todos os implantes

deveriam estar em função pelo menos a 1 ano, e os mesmo não poderia ser fumantes, os critérios avaliados foram: escore estético rosa (PSE), profundidade de sondagem ao redor do implante, satisfação do paciente e nível ósseo peri-implantar. Os seguintes dados foram obtidos, todos os pacientes do presente estudo foram determinados como biotipo gengival fino. Quanto a remodelação óssea tivemos uma variação média de 0,32mm, (DP; 0,82mm variação: -0,89 a 2,47mm). O nível ósseo médio após 1 e 5 meses foi posicionada a 0,56mm (DP: 1,28mm variação -1.00mm a 4,00mm) coronal ao ombro do implante, profundidade média de soldagem foi de 2.88mm (DP: 0,45mm, variação: 2.25mm a 4.00mm. Satisfação do paciente, satisfatória e estética rosa quase perfeita. Conclui-se que o resultado do estudo prospectivo sugeriu que o biotipo fino não afetou os resultados clínicos, a colocação de implantes imediatos em combinação com restauração imediatas resultou em resultados clínicos previsíveis com níveis estáveis de tecido duro e mole em um grupo de japoneses conhecido por possuírem biotipos finos, comparado com os observados em população branca.

Eduardo *et al.* (2015) em revisão de literatura avaliou a aplicação da terapia fotodinâmica em diferentes aplicações odontológica terapia fotodinâmica em Periodontia, Endodontia e Estomatologia. O cirurgião dentista tem como grande desafio o controle microbiológico das doenças dentárias redução da flora microbiana, para obter sucesso do tratamento é necessário. A terapia fotodinâmica é utilizada como coadjuvante ao tratamento tradicional, diminuindo significativamente os números de microrganismos nos sítios-alvo e favorecendo para a solução de casos, principalmente na presença de infecções resistentes. Apesar da variedade de protocolos utilizados nas recentes pesquisas, a terapia fotodinâmica mostra-se promissora como coadjuvante ao tratamento convencional. A Terapia Fotodinâmica (PDT) antimicrobiana não é uma substituta aos fármacos antimicrobianos e ao tratamento convencional, mas sim uma importante modalidade de tratamento complementar de infecções bucais localizadas, principalmente em casos de microrganismos resistentes. A sensibilidade de bactérias, vírus e fungos à PDT sugere sua aplicação em infecções localizadas de pouca profundidade e de microbiota conhecida, oferece mínimos efeitos colaterais, baixo custo e diminuição da probabilidade de recorrência são as principais vantagens da terapia, além da facilidade da técnica e ausência de risco de resistência microbiana . Quanto ao laser,

podem apresentar índice de redução microbiana na faixa dos 99-100% quando associados a agentes fotossensibilizadores. A associação de uma fonte de luz com um agente fotossensibilizador para morte microbiana é chamada de terapia fotodinâmica (PDT, do inglês, Photodynamic Therapy). A PDT possui sua aplicabilidade em diversas áreas da saúde. O Mecanismo de ação da terapia fotodinâmica consiste na interação da luz com o fotossensibilizador e o oxigênio, produzindo radicais livres que induzem severos danos às células microbianas, levando sua apoptose. A luz é responsável por excitar o agente fotossensibilizador (FS), que interage com moléculas vizinhas através de dois mecanismos primeiro o fotossensibilizador no estado excitado pode agir removendo um átomo de hidrogênio de uma molécula do substrato biológico (fosfolipídeos, colesterol, proteínas entre outros) ou transferindo elétrons, gerando íons radicais que tendem a reagir com o oxigênio no estado fundamental. O agente sensibilizador mais conhecido deles é o Azul de Metileno, cuja máxima absorção de luz ocorre em 664 nm, ou seja, a PDT com o azul de metileno deve utilizar fontes de luz emitindo fótons na faixa do vermelho visível, como os lasers vermelhos de baixa potência e os LEDs vermelhos. No mercado odontológico comercializa duas concentrações de azul de metileno, 0,005% e 0,01%. Na concentração 0,005% são indicadas em casos em que não haja exsudato, sangue, fluido gengival, saliva ou qualquer outro tipo de diluente ou conteúdo proteico, como canais radiculares e superfície dental (após o preparo protético ou cavitário). Na presença destas substâncias, opta-se pelo azul de metileno na concentração de 0,01%, mais concentrado. O insucesso do tratamento está normalmente ligado à ocorrência de infecções e dificuldades no controle microbiológico. Por este motivo, a PDT pode ser indicada para todas as especialidades odontológicas. E permitem concluir que a PDT pode ser efetiva no controle de bactérias, fungos e vírus e na maioria dos casos, é recomendada como coadjuvante ao tratamento convencional. Segundo descrito na revisão de literatura, pode-se considerar a terapia fotodinâmica como uma terapia coadjuvante promissora para ser aplicada à Odontologia, altamente especializada e qualificada, sua utilização possui valores aplicáveis à realidade brasileira, seja em atendimento particular, como em atendimento público. Apesar da infinidade de aplicações da PDT na Odontologia, ainda é uma terapêutica desconhecida pela maioria dos Cirurgiões-Dentistas. Como a terapia fotodinâmica consiste no controle bacteriano, essa terapia se encaixa perfeitamente nos objetivos do tratamento odontológico. Os dados encontrados nas

pesquisas e casos clínicos publicados mostram-se eficazes. No brasil já existem empresas com registros na Anvisa e Ministério da Saúde que disponibilizam os equipamentos e fibras ópticas a valores acessíveis a realidade brasileira, assim como os fotossensibilizadores. Dessa maneira PDT vai sendo introduzida na odontologia, o que mostra e inserção e sedimentação dos lasers e de novas tecnologias na Odontologia.

Edward Givens Jr *et al.* (2015) em revisão de literatura avaliou a necessidade de antibióticos pré-operatórios nas taxas de sobrevivência de implantes imediatamente colocados e provisionalizados em locais com infecção. Os indivíduos foram distribuídos aleatoriamente em grupos de antibióticos ou placebo. Exodontia, colocação imediata e provisionalização de um implante foram realizadas. Oito pessoas receberam placebo e cinco indivíduos receberam um regime antibiótico pré e pós-operatório. Um implante de cada grupo falhou. A antibioticoterapia pré-operatória pode não ser necessária na terapia de implante imediata selecionada. Foram selecionados 13 pacientes para um estudo randomizados, divididos em dois grupos teste e controle , 5 pacientes fizeram parte do protocolo de antibioticoterapia e 8 pacientes do grupo controle receberam placebo (substância inativa) . Os critérios de inclusão para o presente estudo foram, indivíduos ASA 1 diabéticos e hipertenso controlados, não fumantes , presença de pelo menos 1 dente, pré- molar , canino ou incisivo em local de contaminação de origem endodôntica ou periodontal. Dentes pré-molar, caninos e incisivos considerado não restaurados. Pacientes com quantidade suficiente para instalação de implantes , conforme determinado pelo exame clinico inicial e tomografia computadorizada de feixe cônico de pequeno volume, independente da lesão infecciosa. Presença de contatos posteriores estáveis, bilateralmente é distal aos sítios infectados. Em relação os critérios de exclusão, indivíduos ASA 3 ou 4, ou gravidas. Idade inferior a 19 anos e superior a 70 anos, pacientes que apresentam infecções mais abrangente que atinge os espaços faciais com secreção purulenta , paciente não comprometido com o período de acompanhamento , pacientes incapazes de colocar implantes com uso de anestesia local. Além disso apenas os pacientes que apresentava parede vestibular e palatina intacta na metade cervical do alvéolos foi considerado para incluir no estudo , apenas casos com infecção crônica foram incluídos , também a estabilidade primaria dos implantes instalados precisavam ter um torque de pelo menos 50N para o protocolo

de carga imediata. Depois da confirmação de todos os requisitos, todos os pacientes foram moldados com alginatos para obtenção dos níveis basais, tecidos moles e confecção dos provisórios. Tomografias computadorizadas de feixe cônico de pequeno volume ,foi realizada para obtenção da linha de base de cada local foram adquiridas antes da extração e instalação do implante, e foram usadas para avaliar a extensão da infecção e a presença de tecido ósseo remanescente ,todos os locais precisavam ter placas faciais e linguais intactas na metade cervical. Uma hora antes de cada procedimento cirúrgico, cada paciente recebeu antibiótico ou placebo , a cobertura antibiótica consistiu em amoxicilina 2G uma antes do procedimento, em seguida 500mg 3 vezes ao dia por 7 dias pós a instalação dos implantes. Aos pacientes alérgicos a penicilina foi prescrita clindamicina 600mg 1 hora antes da cirurgia e depois 3 vezes ao dia por 7 dias. O placebo consistia em sacarose dentro de uma capsula que imitava o antibiótico. Além dos antibióticos e placebo foram orientados que todos os pacientes realizassem bochecho com clorexidina 0,12% por 2 minutos. O anestésico foi administrado e o dente condenado foi extraído, curetagem e irrigação do alvéolos com substancia salina estéril, irrigação volumosa com clorexidina 0,12%. todos os implantes foram instalados sem realização de retalho. O posicionamento dos implantes fora colocado na parede lingual, com mínimo ou nenhum contato com a parede vestibular no ½ cervical do alvéolo, deixando um gap de aproximadamente 1 a 3 mm do implante a parede vestibular dos alvéolos. Nenhum enxerto foi realizado, e todos os implantes foi instado com um torque de pelo menos 50N de estabilidade primaria. Após a instalação de cada implantes recebeu um pilar pré-fabricado e uma coroa provisória aparafusada. A superfície de cada coroa foi ajustada para que não houvesse nenhum contato oclusal em máxima intercuspidação e durante os movimentos de lateralidade da mandíbula. Os indivíduos também receberam orientações para fazer bochecho com clorexidina a 0,12% por 2 vezes ao dia durante 1 semana após a colocação dos implantes. O período de acompanhamento foi realizado na 1ª semana e 4º semana após a instalação para avaliar presença de dor, infecção e outras complicações. As avaliações aos 6 e 12 meses após a colocação dos implantes foram assistidas para avaliar os parâmetros relacionados a sobrevivência dos implantes. vEm relação a sobrevivência dos implantes os critérios avaliados foram

tabela – 2

TABELA 2 Sobrevivência do implante
Critérios usados para determinar a sobrevivência do implante (Modificado de Smith e Zarb)
Nenhuma mobilidade detectada no implante em cada intervalo de acompanhamento Diminuição do tamanho da lesão, desde a linha de base até o acompanhamento de 12 meses, conforme determinado pela radiografia PA convencional Perda óssea vertical não superior a 1,5 mm Não há dor, desconforto ou infecção persistentes atribuível ao implante em cada intervalo de acompanhamento

Edward Givens Jr *et al.* (2015;p.303)

Em relação a sobrevivência do implante por antibiótico ou placebo:

Tabela – 3

TABELA 4 Sobrevivência do implante por antibiótico ou placebo		
	Implantes	Falhas
Antibiótico	5	1
Placebo	8	1

Edward Givens Jr *et al.* (2015;p.303)

Dos 13 implantes instalados, 2 foram perdidos, dos 11 implantes restantes na consulta de retorno de 12 meses, todos estavam em função apresentando uma taxa de sobrevivência de 84,7% global . Dos 8 pacientes que receberam placebo, 1 implante não integrou, resultando em uma taxa de sobrevivência do implante sem antibiótico de 87,5%. Dos 5 que receberam antibioticoterapia 1 não integrou mostrando uma taxa de sobrevivência do implante com antibioticoterapia de 80%. Conclui-se que a instalação imediata e provisionalização de implantes em locais de contaminação perirradicular parece ser uma modalidade de tratamento viável. Os resultados do presente estudo são semelhantes aos resultados de outros estudos que avaliaram protocolo semelhante.

A administração profilática de antibióticos em pessoas saudáveis , não parece ter efeito positivo em relação a taxa de sobrevivência dos implantes instalados em locais de contaminação apical. Embora seja necessário mais estudo clínico, em larga escala para validar o presente achado.

Rezende *et al.* (2015) em uma revisão sistemática avaliou o sucesso das próteses implanto-suportadas depende, entre outros fatores, da configuração da conexão entre o pilar e a plataforma do implante, sabido que esta exerce influência na estabilidade da prótese, na resistência mecânica do implante e dos componentes e, na manutenção dos tecidos periimplantares. A presente revisão sistemática tem como objetivo apresentar e discutir as características e indicações das diferentes conexões entre pilar e implante e suas vantagens e desvantagens, mecânicas, biológicas e estéticas. O sucesso das próteses totais fixas implanto- suportadas, conhecidas como Protocolo de Brånemark, impulsionou a indicação clínica de implantes osseointegráveis nas reabilitações orais, abrangendo outros tipos de prótese, como próteses múltiplas, coroas unitárias e as overdentures sobre implantes, contudo algumas complicações clínicas passaram a ser observadas, as principais delas comumente encontradas foram o afrouxamento do parafuso do pilar e do parafuso de ouro, a fratura do parafuso do pilar e a inflamação dos tecidos periimplantares. Tal problema induziu os pesquisadores a desenvolverem novas conexões protéticas, novos materiais e novas técnicas aplicados às próteses sobre implantes, visando além da melhoria e do desempenho mecânico, os aspectos biológicos e estéticos que envolvem as reabilitações com implantes. Assim surgiram as conexões internas, com diferentes tamanhos e conformações das plataformas protéticas, bem como o conceito da plataforma switch. Uma conexão protética ideal deve permanecer estável, evitando o afrouxamento e a fratura dos parafusos dos pilares, também oferecer uma distribuição de cargas compatível com a fisiologia dos tecidos de suporte, agindo com preservação. A mecânica das conexões deve diminuir o estresse nos componentes, evitando a fadiga e permitindo maior estabilidade da prótese. A estabilidade da conexão protética depende de uma boa adaptação do pilar e implante, podendo ser considerada no plano vertical, sendo que uma desadaptação é responsável pela formação de um gap; no plano horizontal pode haver um espaço considerável entre o encaixe macho e fêmea ou uma falta de ajuste que prejudica o assentamento do pilar. Um gap entre o pilar e o implante proveniente da perda do torque ou de uma

adaptação deficiente entre as partes, favorece o acúmulo de placa bacteriana no local e possibilita a entrada de material microbiano para o interior do implante. Isso provoca a inflamação dos tecidos periimplantares e como consequência a reabsorção da crista óssea marginal, além do mau hálito e gosto ruim na boca. O que também favorece a perda óssea marginal é a concentração de estresse no terço cervical do implante quando submetido às forças oblíquas. As forças mastigatórias concentradas na região cervical podem induzir o tecido ósseo a sofrer micro trincas devido à sua localização próxima ao pilar, podendo causar a remodelação óssea. Em relação as conexões entre pilar e implantes podem ser classificadas em externas ou internas. A diferença entre ambas as conexões é a presença ou ausência de uma estrutura geométrica que se encontra na porção coronal do implante, as conexões externas, a porção “macho” está na plataforma do implante, enquanto nas conexões internas tal porção está localizada no pilar. O principal exemplo de conexão externa é o implante de hexágono externo, o qual é o mais utilizado até os dias atuais. Já entre as conexões internas mais conhecidas, estão os implantes de hexágono interno e os de cone Morse.

figura – 12

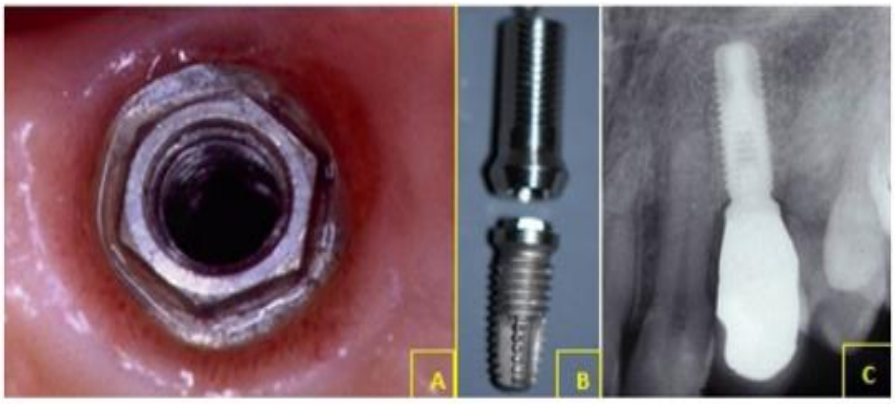

Rezende *et al.* (2015; p. 60).

Implante de hexágono externo. Aspecto clínico do implante pela vista oclusal (A); conexão do pilar com a porção “macho” presente no implante (B) e; aspecto radiográfico (C).

Figura- 13

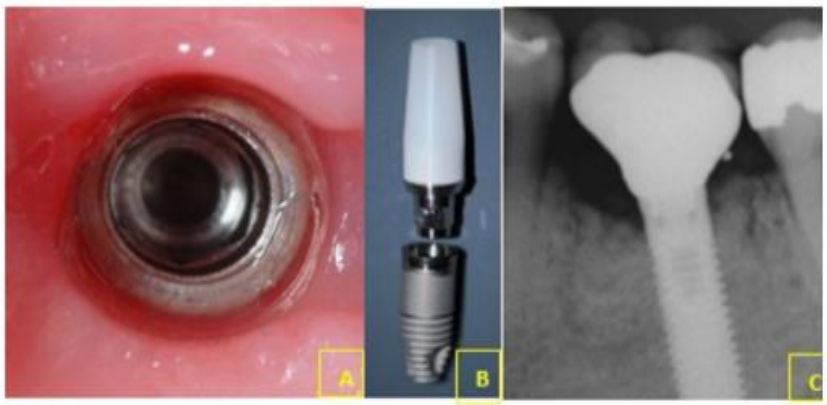

Rezende *et al.* (2015; p. 60).

Implante de hexágono interno. Aspecto clínico do implante pela vista oclusal (A); conexão do pilar com a porção “macho” presente no pilar aspecto clínico do implante pela vista oclusal (B) e; aspecto radiográfico (C).

Com o aprimoramento das conexões protéticas I surgimento um novo conceito da plataforma switch, que se caracteriza pela utilização de um pilar protético com plataforma de assentamento mais estreita que a plataforma do implante. Dessa maneira, a interface entre implante e pilar fica mais afastada da crista óssea marginal, reduzindo a reabsorção óssea ao redor, conhecida como “saucerização”

Figura – 14

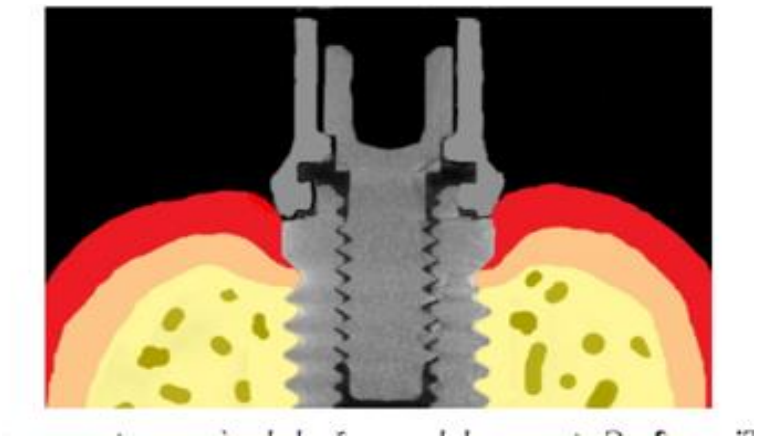

Rezende *et al.* (2015; p. 60).

Corte coronal da conexão de hexágono externo; uma pequena concavidade do tecido ósseo ao redor da plataforma caracteriza a perda óssea conhecida como “saucerização”.

figura – 15

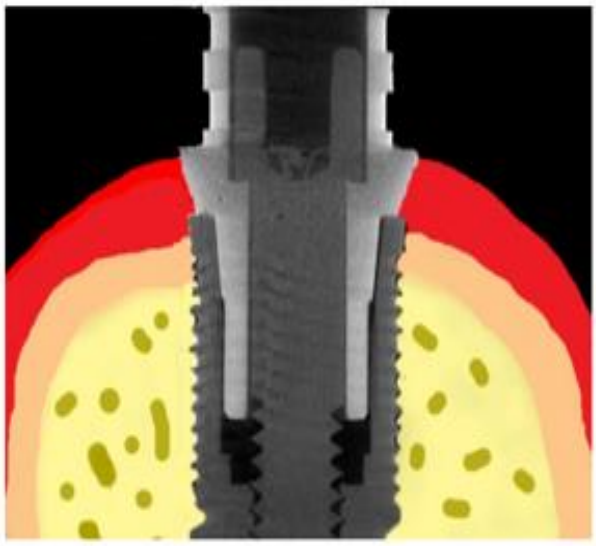

Rezende *et al.* (2015; p. 60).

Corte coronal de conexão interna do tipo cone Morse; a plataforma de assentamento do pilar, menor que a do implante, caracteriza o conceito de plataforma swicth que pode reduzir a perda óssea ao redor do implante.

As conexões quanto ao sistema de encaixe dos componentes também podem ser classificadas como junta deslizante ou junta friccional. Na junta deslizante, o pilar é assentado passivamente sobre a plataforma do implante, de modo que haja um pequeno “alívio” entre os componentes da junta. Quanto a junta friccionada as duas superfícies anguladas ou biseladas (superfície interna da plataforma do implante e a superfície externa do encaixe presente no pilar) entram em contato entre si, permanecendo estável por meio da fricção entre ambas as partes. Nas conexões externas o parafuso do pilar sofre maior deformação por conta das cargas oblíquas, já as conexões internas, as paredes do implante protegem o parafuso do pilar da deformação, possibilitando maior distribuição da carga e, menor risco de afrouxamento do parafuso. Segundo estudos as deformações e maior índice de fratura para os implantes de hexágono interno isso pode ser atribuído às paredes mais finas na região cervical dos implantes de conexão interna. As fraturas dos implantes ocorrem por conta da maior estabilidade das conexões internas, isso dificulta a ocorrência de sobrecarga nos parafusos, sendo que para ocorrência de falhas seria necessário níveis de cargas consideráveis. Como o estresse é dissipado no tecido ósseo periimplantar é um dos fatores que influencia a perda óssea ao redor do terço cervical dos implantes. Sendo assim a diminuição das cargas no terço cervical do

implante pode diminuir a reabsorção óssea periimplantar. Em uma análise de elementos finitos e análise fotoelástica demostrou uma melhor distribuição de estresse nos implantes de conexão interna, reduzindo a carga dissipada na região cervical, em comparação com o hexágono externo. Isso pode ser atribuído à redução do efeito de alavanca proveniente das forças oblíquas, uma vez que as conexões internas distribuem tais forças para o interior do implante. Quando consideradas apenas as conexões internas, as conexões tipo cone morse mostraram melhor dissipação das forças, comparando com hexágono interno. Biologicamente a infiltração bacteriana na ligação entre pilar e implante pode causar mucosite, peri-implantite bacteriana, e perda óssea periimplantar. Portanto uma perfeita vedação entre o pilar e o implante pode evitar a perda óssea proveniente do acúmulo de material microbiano. As conexões de hexágono externo por apresentar maior instabilidade da junção pilar e implante, apresentam maior abertura do gap na interface, favorecendo maior infiltração bacteriana, já a conexão interna apresenta maior estabilidade e apresentam menor infiltração, agora as conexões do tipo cone morse por ser uma junta friccional, apresenta um menor espaço entre o pilar e implante e menor infiltração bacteriana. Estudos afirma uma maior tendencia a perda óssea ao redor dos implantes de conexão hexágono externa , por conta de sua junta implante e pilar favorecer maior espaço para proliferação de microrganismo, também por conta de a dissipação de forca ser maior na região cervical do implante. O desempenho das conexões protéticas tipo plataforma switch mostraram maior manutenção do nível ósseo periimplantar. Em relação a estética implantes cone morse utilizando plataforma switch, demostrou excelentes resultados, provável resultado devido a estabilidade da crista óssea que apresenta menor reabsorção ao redor dos implantes, por conta da migração do epitélio gengival em direção ao implante. Conclui-se que as taxas de sobrevivência das diferentes conexões baseados estudos de acompanhamento de 1 a 8 anos , todas apresentaram confiabilidade clínica ,apresentando números acima de 95% de sobrevivência e baixas taxas de complicações. Existe uma grande variedade de conexões protéticas disponíveis, para muitos requisitos avaliados, não a um consenso , sobre qual seria a conexão protética ideal , cabe ao clinico conhecer diferentes sistemas disponíveis baseando-se sempre em evidencias cientificas, experiencias clinicas, e sabendo indicar o implante correto para cada caso.

Van Nimwegen *et al.* (2016) em um estudo retrospectivo avaliou os resultados da instalação imediata de implantes unitários e provisionalização na zona estética sem retalho, parâmetros de tecido periimplantar duro e mole e medidas de resultado relacionadas ao paciente em consultório particular. Todos os pacientes tratados com instalação imediata de implantes unitários em região estética e restauração imediata, entre o período de 1° de janeiro de 2006 a 1° de abril de 2013. Foram selecionados 51 pacientes, em que os critérios de inclusão foram:

- Dente ausente era um central, canino ou primeiro pré-molar, na maxila com dentes adjacentes com dentes antagonista naturais.
- Higiene bucal adequada.
- Nenhuma perda de tecido mole significativa do dente perdido ou dos adjacentes.
- Distância do ponto de contato, ao nível do osso aos dentes vizinho de 5mm.
- Nível do osso marginal mesio- vestibular máximo de 3mm, apicalmente no zênite do dente a ser removido.
- Estabilidade primaria do implante, após sua instalação.
- Período de instalação de 1 ano após a entrega da coroa definitiva.

Todos os pacientes foram tratados seguindo o mesmo protocolo, anestesia local, exodontia de forma à traumática, sem abertura de retalho, remoção do dente e instalação do implante com um torque de 32N, com um posicionamento palato apical a 2mm de distância da parede vestibular, sem ausência de defeito na mesma, colocação de xeno-emxerto mais osso autógeno no gap, o ombro do implante ficou posicionado a 3mm do zênite gengival, instalação de pilar e profissionalização imediata. Os resultados obtidos foram: quanto a satisfação do paciente foi considerada satisfatória, quanto a taxa de sobrevivência dos implantes 96% de eficácia, quanto aos resultados estéticos avaliado (Pink Esthetic Score) e o índice (White Esthetic Score), (PES/WES) foi determinado satisfatório e quanto alterações do nível ósseo marginal MBL (mesial, distal e vestibular) de 0,31mm variação= 0,20mm.

Conclui-se que a instalação imediata de implantes em locais de extração fresco, seguida de restauração imediata resultou alta taxa de sobrevida, perda óssea

periimplantar mínima, estica boa e pacientes satisfeito após um período de acompanhamento médio de 4 anos.

Zuffetti *et al.* (2017) Em um estudo clinico retrospectivo multicêntrico, avaliaram a colocação imediata de implantes instalados em locais de extração, que apresenta infecção crônica, apresenta um risco maior de falha do implante, comparando com locais livre de infecção. Foi selecionada prontuário de pacientes que realizaram extração e instalação de implantes imediatos em região de infecção crônica e não contaminados, no período de janeiro de 2014 a setembro de 2018, 5 diferente centro de odontológico foram inclusos na pesquisa. Os prontuários incluídos foram submetidos a estatísticas análise das taxas de sobrevivência, juntamente com uma série de outros pacientes, implantes, cirurgias e variações relacionadas as próteses. Os critérios de exclusão ao estudo clinico foram: aos fumantes ≤10 cigarros por dia, gravidas ou lactante, não fazer uso de bisfosfonatos intravenoso, registros relacionados a infecção periodontal refratária ou agressiva, infecções endodônticas agudas foram excluídas. Quantos aos incluídos foram selecionados aos pacientes com doenças endodônticas não agudas e doenças periodontais não refratarias ou agressiva e livres de contaminação. Dos 369 pacientes 210 eram mulheres e 159 eram homes com idade de 22 anos a 81 anos. Em relação a cirurgia, segue os detalhes: Foi realizada profilaxia antibiótica (amoxicilina/ácido clavulanato) 2g, 1 hora antes da cirurgia, depois de 6/6horas por 6 dias, e. Naproxeno Sódio 500 mg, 1 vez ao dia enquanto houver dor. Em todos os casos foi realizada a extração, curetagem total de todos os alvéolos remoção do tecido de granulação com curetas manual, e depois se fez uso do Piezo cirúrgico e por final irrigação do alvéolo com solução salina. Quando possível os implantes foram colocados 1mm mais profundo da região apical do alvéolo usando o osso nativo, deixou em média 2mm de distância da parede vestibular, esse gap, foi preenchido por osso bovino desproteinizado (Bio-Oss, Geistlich Pharma, Wolhusen) e uma membrana de colágeno foi sobreposta sobre o enxerto para evitar a invaginação dos tecidos moles. Sutura com fio absorvível ou nylon quando indicado, as coroas definitivas foram aparafusadas ou cimentadas conforme o melhor para cada caso. Os critério e avaliação fora a partir de; raio- x periapicais de boca toda, fotografias e avaliação clínica alguns casos de tomografia computadorizada, apenas quando as radiografias apresentavam áreas de radiolucencia perto de estruturas nobres, seio maxilar ou canal mandibular, antes dos procedimentos, depois de instalar

os implantes e pelo menos a cada 12 meses após a restauração definitiva. Resultados: foram submetidas as cirurgias 369 pacientes, que receberam um total de 529 implantes. O acompanhamento dos casos teve uma média de 4 anos e 5 meses para implantes (n= 334), instalados em alvéolos contaminados e uma média de 4 anos e 1 mês, nos implantes (n= 193), colocados em locais não contaminados. Falharam 7 implantes em locais livre de contaminação e 3 implantes em locais contaminados. Todas as falhas ocorreram dentro do primeiro ano de instalação. As taxas de sobrevivência dos implantes instalados em locais infectados foram de 98,4% e não infectados corresponde a 97,9%. Mostrando não ter significativa diferencia entre as variáveis relacionadas, não interferiram no resultado. Conclui-se que a instalação de implantes imediatos instalados em locais de contaminação endodônticas ou doença periodontais, imediatamente instalados após a exodontia mostrou-se ser uma opção segura, desde que seja realizada debridamento do local, sendo carregados imediatamente ou carga tardia.

Buser *et al.* (2017) em análise histórica avaliaram nos 25 primeiros anos da implantodontia moderna baseada no conceito de osseointegração, a instalação de implantes era predominantemente realizada em áreas cicatrizadas de pacientes totalmente edêntulos. Grande parte dos pacientes era desdentada há anos e a utilização de implantes dentários tinha como objetivo melhorar a função mastigatória e a qualidade de vida. Na década de 1980, a aplicação de implantes dentários começou a ser vagarosamente introduzido também em pacientes parcialmente edêntulos, os primeiros relatos foram publicados com resultados promissores. A partir de então a porcentagem de pacientes parcialmente edêntulos em implantodontia subiu significativamente e hoje essas indicações predominam na prática diária. O presente artigo tem como objetivo apresentar uma análise histórica de como o tema de colocação de implantes pós-extração evoluiu ao longo dos anos e quais abordagens clínicas são recomendadas na atualidade. Desenvolvimento de diferentes protocolos e colocação de implantes pós extração: A instalação de Implantes imediatos teve como fase pioneira, o período de 1975 a 1989.

Em 1970 e início de 1980 a implantodontia era dominada por implantes instalados em locais já cicatrizados. o Professor Wilfried Schulte da Universidade de Tubingen na Alemanha, foi responsável pela primeira avaliação da instalação imediata de implantes, ele quem introduziu o chamado implante imediato de Tubunger em 1978,

era um implante cerâmico feito de AL203. Que mais tarde teve sua comercialização sobre a marca Frialit-1. Em meados de 1980, essa abordagem cirúrgica era bastante conhecida e desencadeou debate nos congressos alemães sobre qual material de implante, titânio ou Al2O3, deveria ser o material de escolha para implantes dentários. Essa discussão terminou quando o fabricante do implante mudou para o titânio na década de 1990, eles informam que houve um aumento na frequência de fraturas de implantes foi o que levou a essa mudança para o titânio. Em meados de 1990 a 2003 foi uma fase de tentativas e erros da colocação imediatas de implantes.

Figura – 16

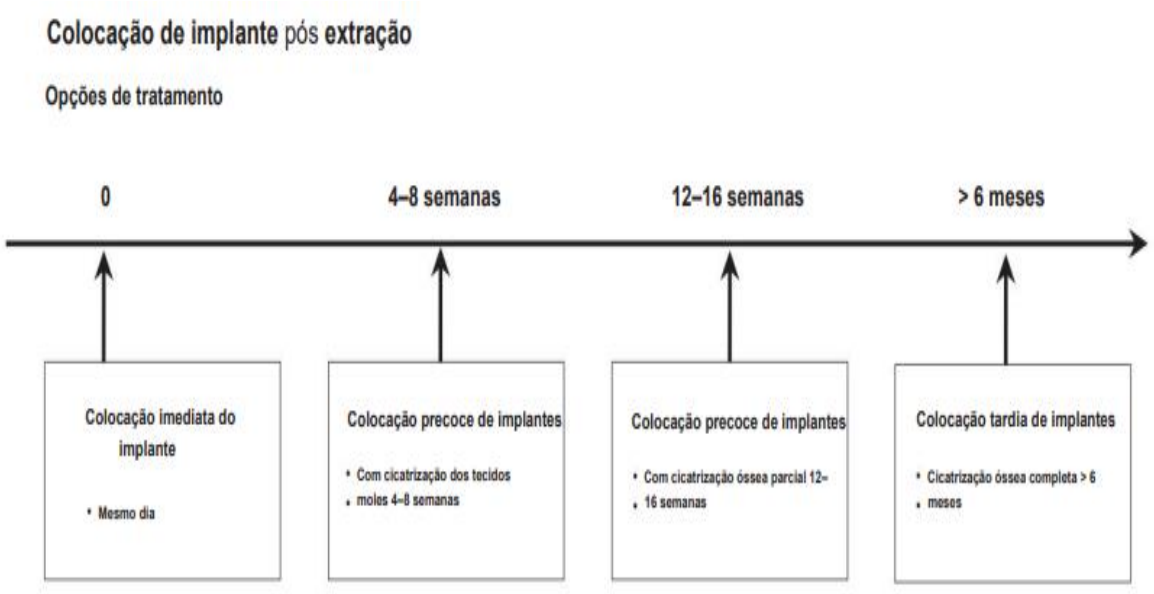

BUSER *et al.* (2017; p. 86).

Com o conhecimento dos estudos a equipe internacional de implantes Consensus Conference apresentou Recomendações, quando usar cada tratamento a instalação imediata do implante (tipo I) é considerada um procedimento complexo e só deve ser realizada por profissionais experientes , quando estiverem presentes as condições anatômicas ideais: uma parede óssea facial totalmente intacta no local da extração com um fenótipo de parede espessa (> 1 mm), um biótipo gengival espesso, nenhuma infecção aguda no local da extração e um volume suficiente de osso apical e palatino do local de extração para permitir a inserção do implante em uma posição 3D correta com estabilidade primária suficiente. Quando essas condições ideais não são atendidas, é recomendado a colocação precoce do implante após 4 a 8 semanas de cicatrização dos tecidos moles (tipo 2). Nos casos em que não se consegue a

estabilidade primária, o período de cicatrização pós-extração deve ser estendido para permitir a cicatrização parcial do osso (tipo 3).

- Recomendação de diferentes protocolos de colocação de implantes após a extração:

Na atualidade a instalação de implantes após a extração de um único dente na zona estética é uma indicação frequente, o cirurgião tem 4 opções para escolher, a mais indicada dependendo da análise clínica e radiográfica pré-operatória para avaliar o perfil de risco do paciente. O principal objetivo do tratamento com implantes na zona estética é um tratamento estético ideal com alta previsibilidade e baixo risco de complicações. Os resultados estéticos em locais de instalação de implantes pós-extração devem ser vistos de uma perspectiva de médio a longo prazo, uma vez que a estabilidade dos tecidos duros e moles faciais é mais importante. Estudos clínicos apontaram que as alterações, tecidual periimplantar ainda é vista após alguns anos da instalação do implante

tabela – 4

1. A espessura, altura e integridade da parede óssea facial
2. A altura e espessura da parede óssea palatina
3. A largura da crista mesial e distalmente ao local da extração, medido 3 mm apical à junção amelocementária dos dentes adjacentes
4. A altura e inclinação do rebordo alveolar
5. A altura do osso alveolar nos dentes adjacentes
6. A localização e extensão do canal naso-palatal
7. O volume de osso disponível apicalmente e palatinamente da raiz
8. O tamanho mesio-distal da lacuna dentária única resultante após a extração

BUSER *et al.* (2017; p. 87).

Estruturas anatômicas a serem examinadas em um único local de extração dentária na zona estética

A equipe internacional de implantes Consensus Conference 2013, indicou a instalação dos implantes devem ser colocados logo após a extração dentária, seja como uma abordagem de colocação imediata ou precoce. É preferível evitar o tempo de cicatrização pós-extração de 6 meses ou mais, uma vez que o atraso não é de agrado dos pacientes e também existe o risco de alterações significativas do rebordo ou mesmo atrofia do rebordo.

- Indicações para colocação imediata de implantes

A instalação imediata dos implantes pode ser utilizada em condições clínicas ideais. Os requisitos mais importantes são uma parede óssea vestibular totalmente intacta com um fenótipo de parede espessa (> 1 mm) e um biótipo gengival espesso. Quando ambas as condições estão presentes, há um menor risco de retração da mucosa facial e de achatamento orofacial do perfil dos tecidos moles no colo da prótese sobre implante. Importante também há ausência de infecção purulenta aguda no local da extração e um volume ósseo suficiente apicalmente e palatalmente da raiz extraída para promover um posicionamento correto do implante 3D com boa estabilidade primária. Um mau posicionamento do implante deve ser evitado de todas as formas, uma vez que este é um erro bastante comum na colocação imediata do implante e apresenta um fator de risco para recessão da mucosa. Corono-apicalmente, o ombro do implante deve ser colocado apenas apical à crista óssea do meio da face, a fim de compensar aproximadamente 0,5–1,0 mm de reabsorção da crista óssea que pode ser antecipada após a extração sem retalho O implante deve ser colocado de forma a manter um espaço de pelo menos 2 mm entre o implante e a superfície interna da parede óssea vestibular conforme o protocolo recomendado pela ITI (Equipe internacional de implantologia). Fornecendo espaço suficiente para preencher o gap e a superfície exposta do implante e a parede óssea vestibular com um preenchimento ósseo adequado. Na atualidade os preenchedores ósseos com baixa taxa de substituição, como o mineral de osso bovino desproteinizado (DBBM; Bio-Oss, Geistlich Biomaterials, Wolhusen, Suíça) é recomendado, pois reduzem a quantidade de reabsorção óssea orofacial pós-cirúrgica.

- Indicações para colocação precoce de implantes com cicatrização dos tecidos moles (4 a 8 semanas)

O conceito de instalação precoce de implantes com cicatrização de partes moles (tipo 2) foi desenvolvido no final da década de 1990. Importante esperar um período de cicatrização de 4 a 8 semanas após a extração antes da instalação dos implantes.

Durante este período ocorre diversos eventos biológicos que oferecem benefício ao clínico e o paciente, simplificando o procedimento cirúrgico e redução do risco de complicações pós-cirúrgicas. os benefícios são: Os tecidos moles cicatrizarão espontaneamente, fornecendo 3 a 5 mm de mucosa queratinizada adicional no futuro local do implante; o feixe ósseo será reabsorvido, o que atinge principalmente o aspecto facial médio do alvéolo de extração durante a fase inicial de cicatrização da ferida. Esta fase é conhecida por existir alta atividade osteoclástica reabsorvendo o tecido ósseo que delineia o alvéolo de extração; em locais com fenótipo de parede óssea facial fina ou em locais com parede vestibular danificada, promovera um espessamento espontâneo dos tecidos moles

figura – 17

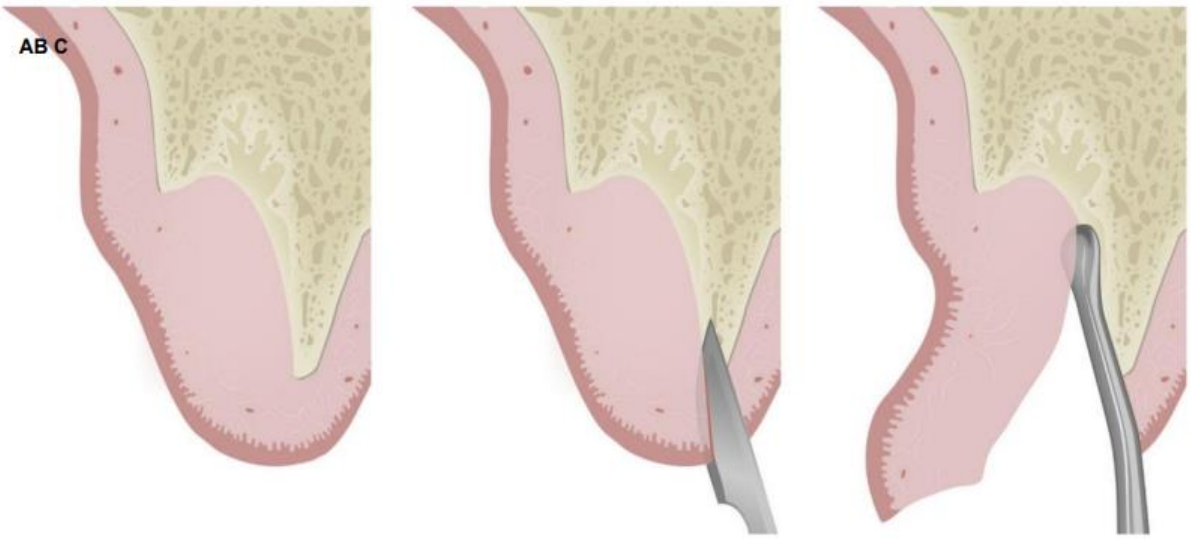

BUSER *et al.* (2017; p. 93).

(A) Diagrama esquemático em corte sagital da face média mostrando um alvéolo de extração após 8 semanas de cicatrização. A fina parede óssea facial, consistindo principalmente de feixe ósseo, foi reabsorvida e um espessamento espontâneo dos tecidos moles ocorreu pelo crescimento interno de tecidos moles na área do defeito. O aspecto facial mostra um leve achatamento. (B) Na cirurgia de implante, 8 semanas após extração, uma incisão palatina é realizada nesta área, cortando com a lâmina ao longo da superfície interna da parede óssea palatina profundamente no antigo alvéolo. (C) Com o auxílio de um elevador de tecidos finos, os tecidos moles do alvéolo anterior são mobilizados como parte do retalho mucoperiosteal para face facial, oferecendo um retalho espesso com excelente vascularização.

- Indicações para colocação precoce de implantes com consolidação óssea parcial (12–16 semanas)

Essa abordagem é utilizada quando existe grandes lesões ósseas periapicais no local impedindo a instalação correta do implante em um bom posicionamento tridimensional. Mesmo tendo estabilidade primária suficiente com colocação de implante imediata (tipo 1) ou precoce (tipo 2). Essas situações, que são raras na região anterior da maxila, necessitam de um período de cicatrização do alvéolo prolongado para permitir a formação de mais osso novo na área apical.

- Indicações para colocação tardia de implantes (6 meses de cicatrização pós-extração)

Segundo a visão dos pacientes não é um procedimento muito bem-visto, pelo motivo de ter que esperar o período de cicatrização pós-extração de 6 meses ou mais. No entanto temos indicações para instalação tardia de implantes e podem ser classificadas em razões específicas do paciente ou do local planejado. As razões específicas do paciente incluem; pacientes jovens com perda dentária relacionada a trauma e com idade muito jovem para a terapia com implantes que ainda esteja na face de crescimento orofacial e gravidas. As razões locais incluem grandes lesões ósseas apicais, cistos radiculares ou dentes anquilosados em uma posição apical com volume ósseo insuficiente disponível para estabilizar o implante com colocação imediata ou precoce do implante. Em todos os casos com indicações para instalação tardia de implantes, a equipe internacional de implantologia recomenda enfaticamente que pós-extração utilize enxerto de alvéolo como um procedimento de preservação do rebordo. Existe inúmeras evidência de que o enxerto de alvéolo é uma técnica cirúrgica eficaz para preservação do rebordo e reduz significativamente as alterações do rebordo e a atrofia do rebordo após a extração. Concluiu-se que atualmente o implantodontista tem a possibilidade de escolher entre quatro protocolos diferentes de tratamento para instalação de implantes pós-extração. Na região anterior de maxila, o resultado estético e sua estabilidade estética a longo prazo é de suma importância. Este é o objetivo mais importante do tratamento com implantes nessas indicações, seguido pela função e fonética adequadas. Com o conhecimento aprimorado a biologia do tecido em locais pós-extração, critérios de seleção bem definidos estão disponíveis hoje para selecionar a opção de tratamento mais

adequada. A colocação imediata do implante (tipo 1) é o tratamento de escolha como um procedimento sem retalho em locais com condições anatômicas ideais, como uma parede óssea facial com fenótipo de parede espessa (> 1 mm) e biótipo gengival espesso. Sob esses rigorosos critérios de seleção, isso pode representar de 5 a 10% das extrações de um único dente na zona estética. Para os pacientes, essa abordagem é atraente, pois oferece baixa morbidade e a possibilidade de entrega imediata de uma prótese provisória no dia da cirurgia

- A colocação tardia de implantes (tipo 4) só é utilizada, quando absolutamente necessária, por ser a opção menos atrativa para o paciente devido ao

figura – 18

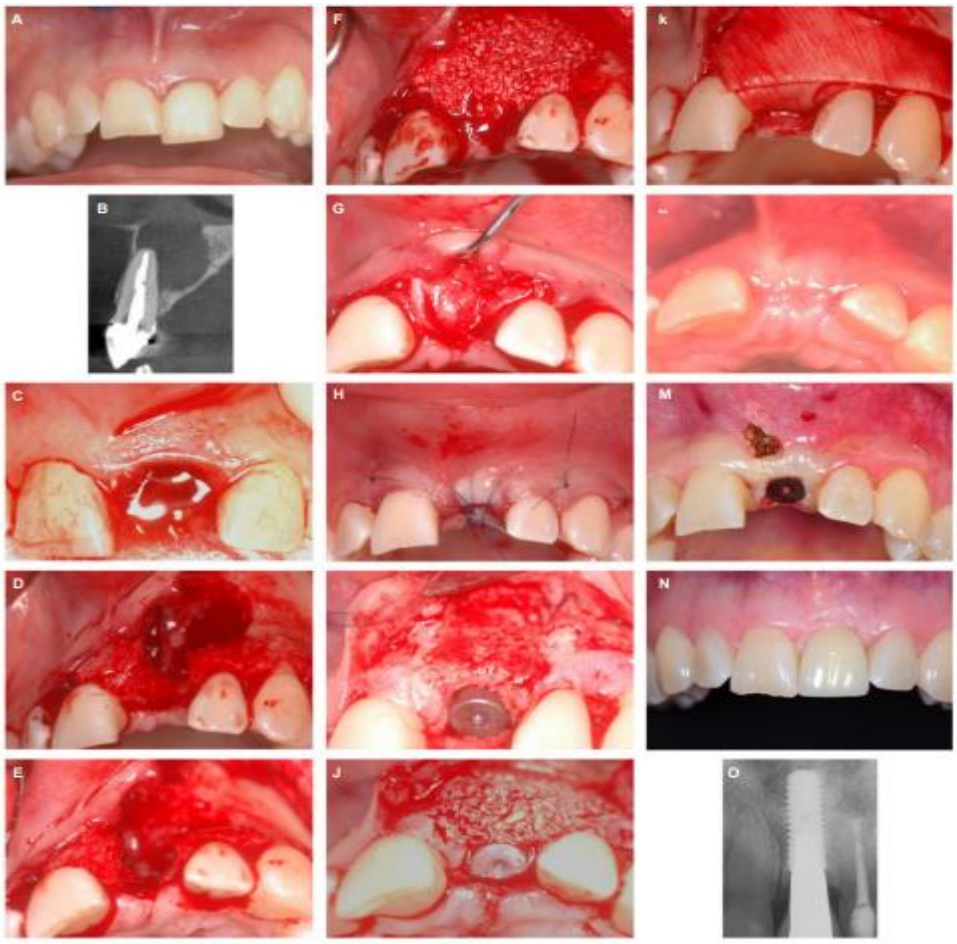

BUSER *et al.* (2017; p. 94).

longo período de tratamento. Para evitar uma atrofia significativa do rebordo, o enxerto de alvéolo é recomendado.

Kan, et al, (2018) enfatiza que é grande importância que os implantodontista reconheçam os casos que são favoráveis para a instalação imediata do implante e provisionalização: posição da raiz sagital Classe I. Casos que são mais sensíveis à técnica e exigem atenção adicional a posição da raiz sagital Classe II e Classe III. E casos que são contraindicados para colocação imediata de implante e provisionalização, exigindo aumento de tecido duro ou mole antes da colocação do implante , posição de raiz sagital Classe IV.

Figura - 19

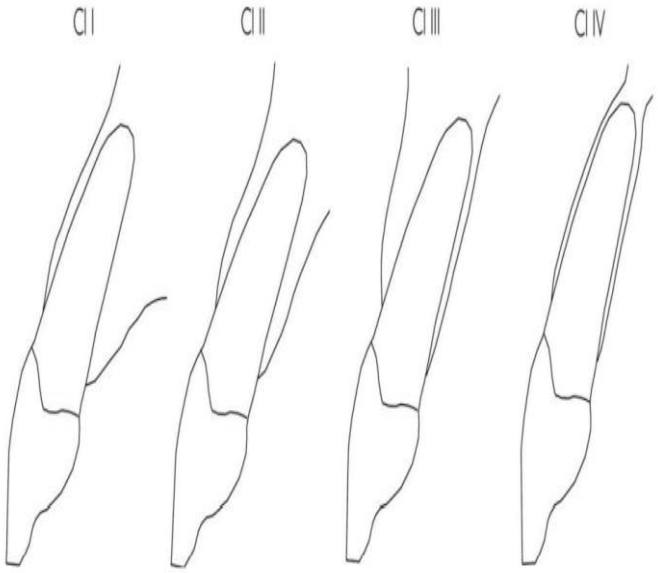

Kan, et al, (2018)

Classificação da posição sagital da raiz. Classe I (C-I): a raiz está posicionada contra a cortical labial. Classe II (C-II): a raiz está centrada no meio do rebordo alveolar sem envolver as placas corticais labial ou palatina no terço apical da raiz. Classe III (C-III): a raiz está posicionada contra a cortical palatina. Classe IV (C-IV): pelo menos dois terços da raiz envolvem ambas as placas corticais labial e palatina.

Meijer *et al.* (2018) em estudo de corte de 1 ano avaliou através de tomografia computadorizada de feixe cônico, a presença do osso vestibular no momento da extração dentaria na região de anterior de maxila, e a espessura média do osso vestibular em 1 mês e 1 ano após a restauração final em pacientes com grandes defeitos ósseos. Foram selecionados 40 pacientes divididos em 2 grupos, com dentes ausente na região interior de maxila, grupo teste (n=20): grande defeito ósseo, implante colocado imediatamente e provisionalização tardia. Os resultados foram comparados com grupo controle (n=20): sem ou com pequeno defeito ósseo,

com implantes instalados imediatamente e provisionalização tardia. Tomografia computadorizada de feixe cônico foram realizadas no pré-operatório e 1mês e 1 ano após a restauração final, para avaliação da espessura óssea vestibular. Foram classificados como grande defeito ósseo maior de 2mm e pequeno defeito ósseo menor de 2 mm. Tanto no grupo teste, quanto o grupo controle os implantes foram instalados imediatamente e a provisionalização tardia. As cirurgias dos grupos foram executadas pelo mesmo profissional, experiente buco-maxilo facial. O grupo teste foi realizadas as extrações de forma atraumática, também foi coletado osso autógeno do tuber e conjuntivo da maxila, o implante foi instalado na região apico palatino, a região do defeito ósseo foi preenchido com uma mistura de osso autógeno e Bio-Oss esponjosas grânulos (0,25-1,0 mm, Geistlich, Wolhusen, Suíça), foi firmemente compactado nos espaços restantes seguido da instalação do cover do implante, seguido do posicionamento do tecido conjuntivo e sutura. Quanto ao grupo controle foi realizada o mesmo procedimento cirúrgico com exceção da coleta de tecido conjuntivo do tuber apenas osso autógeno e Bio-Oss esponjosa (0,25-1,0 mm), para o preenchimento do gap, entre o implante e a parede vestibular. Resultados: com os implantes já em posição foi traçado uma linha perpendicular ao logo eixo do implante e outras 5 linhas na diagonal a partir do ombro do implante m1. M2 m3, m4 e m5 para mensurar a espessura óssea vestibular. Ambos os grupos, apresentavam aproximadamente 1mm de espessura óssea vestibular estava presente no período de 1mês, e 1ano sem diferença significativa entre o grupo teste e grupo controle. Conclui-se que quanto aos pacientes com grande defeito ósseo vestibular e um dente ausente é possível criar uma camada de osso na região vestibular do implante, sendo que essa mesma camada se mostrou estável no período de 1ano de acompanhamento. Não houve diferença significativa entre a espessura do osso vestibular em 1mês e 1 ano, em pacientes com grande defeito ósseo vestibular e em pacientes sem ou pequenos defeitos ósseos.

Figura – 20

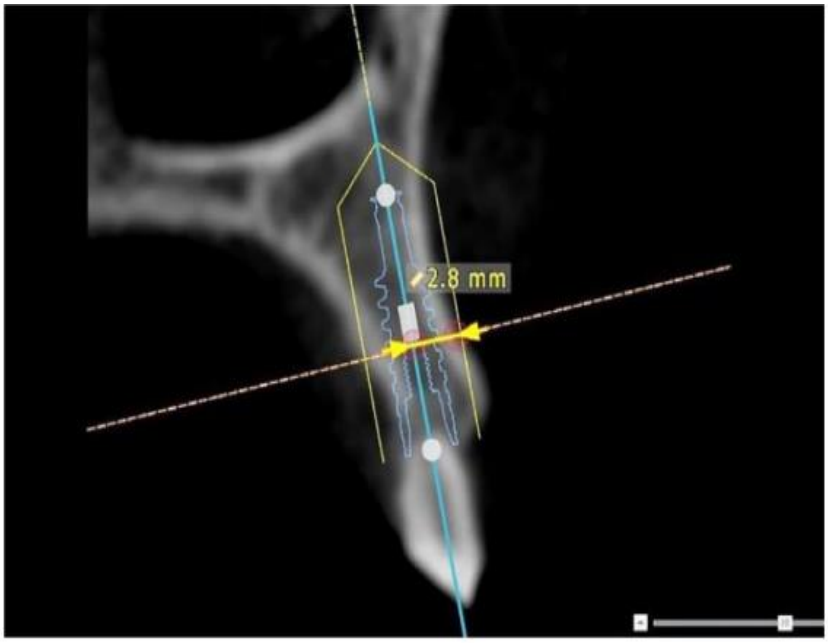

Meijer *et al.* (2018; p.76)

Medição em uma tomografia computadorizada de feixe cônico pré-tratamento do eixo central de um implante de planejamento, colocado na posição onde o implante real estará após a cirurgia, até a superfície externa da parede óssea vestibular de um dente natural com falha com o planejamento programa NobelClinician.

Figura – 21

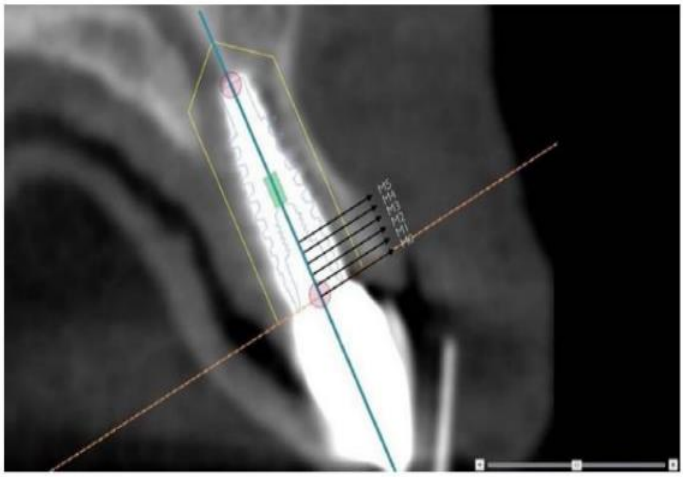

Meijer *et al.* (2018; p.76)

Medição em uma tomografia computadorizada de feixe cônico de 1 mês do eixo central de um implante de planejamento, colocado na posição do implante real, até a superfície externa da parede óssea vestibular no implante com o programa de planejamento NobelClinician

Zuiderveld *et al*. (2018) avaliou o enxerto de tecido conjuntivo no nível da mucosa bucal média, de implantes unitários imediatamente instalados e provisórios na zona estética maxilar. Foram selecionados 60 pacientes, com dentes ausentes na região anterior de maxila, ambos receberam implantes instalados imediatamente e provisionalização imediata. Durante a cirurgia 30 pacientes aleatoriamente receberam enxerto de tecido conjuntivo coletado da tuberosidade da maxila (n=30, grupo de teste) e 30pacientes sem enxerto de tecido conjuntivo (n=30, grupo controle). Os pacientes selecionados foram encaminhados a cirurgia de implantes entre o período de dezembro de 2012 a julho de 2015, devido a indicação de extração do dente em região anterior de maxila podendo ser caninos, incisivos e 1° pré-molar. Os critérios de inclusão aos pacientes quanto ao estudo foram: sem comorbidade, higiene oral boa, sem doença periodontal ativa ou descontrolada, não fumante, não estavam gravida, não receberam radiação de cabeça e pescoço, e tinha um diastema com uma largura de 6mm e um espaço oclusal suficiente para confecção da coroa provisória sem contado de oclusão. A altura do defeito ósseo da parede vestibular foi medida com uma sonda periodontal após as extrações, dos dentes com indicação, eram aceitos somente os que apresentavam um defeito ósseo de ≤ 5mm na direção vertical. Sendo assim foram instalados todos, implantes cônicos (NobelActive, Nobel Biocare AB, Gotemburgo, Suécia), em alvéolos frescos, e restaurados com combinação de enxerto conjuntivo coletado da tuberosidade maxilar no (grupo teste), e sem tecido conjuntivo (grupo controle). Todos os procedimentos cirúrgicos foram realizados sobre anestesia local, as exodontia dos dentes falhados, efetuadas de forma à traumática, sem abertura de retalho, o implante foi instalado na parede palatina do alvéolos, usando um guia cirúrgico para perfurar e instalar no local exato do planejamento. O gap, foi preenchido com uma mistura de 1:1 de osso autógeno coletado do tuber da maxila e inorgânico (Geistlich Bio-Oss®, Geistlich Pharma AG), foi colocado também tecido conjuntivo na região vestibular cicatrizador temporário, quanto ao grupo controle foi realizada de mesmo modo com ausência do tecido conjuntivo na região vestibular.

No mesmo dia da cirurgia, o pilar de cicatrização foi removido e a coroa provisória aparafusada foi instalada diretamente no implante com 20 N e ajustada dos contatos cêntricos com os dentes antagonistas. Após os 3 meses da fase provisória foi realizada a coroa definitiva. Os critérios de avaliação foram obtidos a partir de

fotografias clinicas antes da cirurgia e 12 meses após a instalação da coroa definitiva, elas foram tiradas com uma sonda milimetrada para coletar as referências iniciais, pré e pós-operatório. Avaliação radiográficas e avaliações clinicas, quanto a estética peri-implantar foram avaliadas a partir das fotografias tiradas em 12 meses usando o Pink Esthetic Score-White Esthetic Score (PES/WES; Belser et al. 2009). A satisfação do paciente foi avaliada a partir de um questionário. Resultados: As alterações médias da mucosa labial vestibular foi de 0,1±0,8 mm no grupo teste e -0,5±1,1 m no grupo controle (p=0,03). Não foram observadas diferenças significativas em relação às outras variáveis de resultado, nem o biótipo gengival foi associado a um ganho ou perda da mucosa labial vestibular. Referente a satisfação do paciente entre os 2 grupos teve um alto índice de a provação, alteração marginal óssea a foi de 0,04±0,46 mm e 0,06±0,42 mm no lado mesial no grupo teste e controle, respectivamente. Os lados distais do grupo testem e controle ganharam, em média, 0,02±0,37 mm e 0,03±0,38 mm, respectivamente. e. Os resultados intergrupos foram comparáveis (grupo teste: p=0,96; grupo controle: p=0,49;). Conclui-se que segundo o presente estudo enxerto de tecido conjuntivo em implantes unitários, instalados imediatamente pós extração e provisionalização imediata, leva uma menor recessão de tecido mole periimplantar no aspecto médio vestibular independentemente do biotipo gengival.

Figura – 22

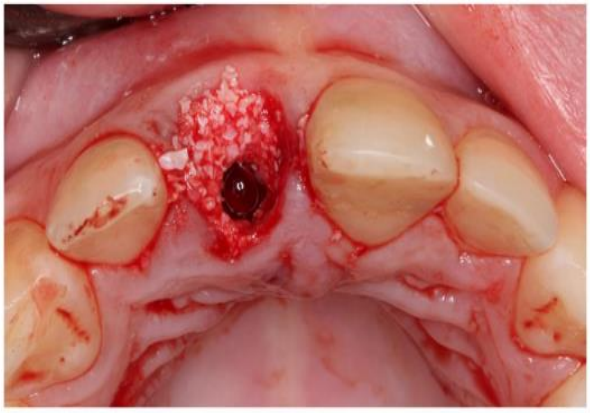

Zuiderveld *et al*. (2018; p.34).

Alvéolo de extração com gap implante-alvéolo vestibular enxertado.

Figura – 23

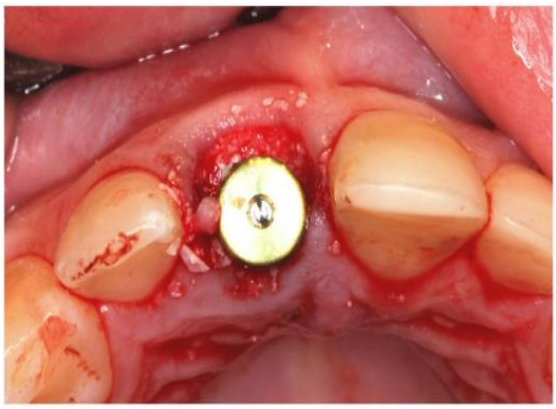

Zuiderveld *et al*. (2018; p.34).

O implante é colocado no alvéolo de extração enxertado sem elevação do retalho e coberto com um pilar temporário

Figura - 24

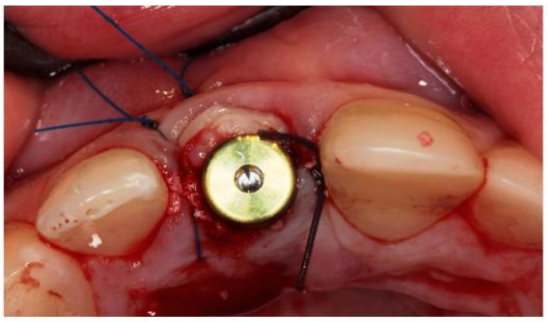

Zuiderveld *et al*. (2018; p.35).

Além disso, no grupo de teste, um enxerto de tecido conjuntivo é colocado supraperiostealmente em um retalho de envelope vestibularmente a partir e sobre o alvéolo de extração enxertado. O retalho e o enxerto de tecido conjuntivo são fixados com suturas.

Lee *et al.* (2018) em revisão sistemática e meta análise avaliaram a viabilidade da instalação de implantes imediatos pós extração em regiões de contaminação. Foi realizado um levantamento eletrônico, e manual até março de 2017 para obter dados dos ensaios clinico randomizado (RTCs) e ensaios clínicos controlados não randomizados (CCTs). Usando um modelo com números de referência fixo, para avaliar a diferencia na taxa de sobrevivência dos implantes (desfecho primário), foi avaliado também o risco diferença em implantes colocados em sítio infectados e não infectados. Estimamos diferencia média ponderada (WMDs), da mudança da perda óssea marginal (MBL), profundidade de sondagem (PD), índice

de sangramento modificado (MBI), nível da gengiva marginal (MGL), também a largura do tecido queratinizada (EKG), em linha de base e de acompanhamento mais recentes. O estudo foi conduzido de seguinte modo, foram coletados estudos clínicos randomizados e estudos não randomizadas sobre instalação de implantes instalados em regiões infectadas e não infectadas, os pacientes eram todos clinicamente saudáveis e sem idade limite. Foram encontrados por busca eletrônica e manual 3.615 artigos e após uma varredura somente 10 artigos foram escolhidos para escrever o texto do presente trabalho. O período de acompanhamento após o carregamento foi de 1 ano a 5 anos, foram instalados 212 implante sem locais infectados e 326 implantes em locais não infectados, houve 2 perdas de implantes, dois (0,9%) em locais não infectados e 6 (1,8%) implantes colocados em locais infectados. Em relação a prevalência dos implantes não houve diferença significativa entre os dois grupos teste infectados e controle não infectados. Em relação as características de infecção eram de origem periodontal e endodôntica crônicas ou agudas. Resultados: Em um total de cinco estudos (CCTs), estudos clínicos não randomizados 5 foram incluídos na revisão sistemática e 3 incluídos na meta análise. A diferença de risco para instalação de implantes imediatos pôs extração em alvéolos contaminados comparando com alvéolos não contaminados, foi de 0,02%. perda óssea marginal (0,32mm), para profundidade de sondagem (0,12mm), índice de sangramento modificado (0,07mm), nível da gengiva marginal (0,06mm), agora largura da gengiva queratinizada(0,20mm), e linha de base(0,51mm). Não foram observada diferença significativa entre os dois grupos exceto na mudança entre as linhas de base. Conclui-se que os implantes podem ser colocados em alvéolos contaminados desde que realize desbridamento completo do alvéolos, e uso de protocolos cirúrgicos adequado, por questões estéticas a largura de tecido queratinizado gengiva (WGK) deve ser considerado ao realizar instalação de implantes em locais infectados, porque quando a defeito na parede vestibular os tecidos moles ficam inchados ou em estado flácido devido à falta de espessura da parede vestibular em comparação com a parede lingual, esses fatores podem aumentar o risco de recessão gengival após a colocação imediata do implante.

Testori *et al.* (2018) em estudo avaliou a colocação de implantes na área estética: critérios para posicionamento de implantes unitários e múltiplos.

A reabilitação com implantes é um desafio clínico, principalmente na área estética, definida entre os primeiros ou segundos pré-molares contralaterais. Entretanto, os dois principais fatores são as deficiências ósseas e de tecidos moles no local pretendido para o implante. O planejamento dessas deficiências é auxiliado pelo uso de cirurgia guiada computadorizada (que permite o planejamento detalhado da inserção do implante) e guias cirúrgicos impressos em impressora 3D para guiar a instalação do implante na posição protética mais adequada. Essas técnicas tornam a reabilitação com implantes uma ideia de tratamento mais previsível e as taxas de sobrevivência dos implantes aumentaram conforme dados de estudos publicados. Em relação aos tecidos moles e relativos aos implantes as conexões sua morfologia, possui um papel importante na posição vestibular/palatina do implante, porque o uso de um pilar sem ombro favorece mais espaço para o crescimento tecidual , em comparação com o pilar tradicional. O presente estudo relata que o padrão ouro, em relação à forma do pilar, é aquele com perfil divergente para estabelecer um perfil de emergência semelhante a um dente natural. Em contraste, perfis transmucosos divergentes podem ter um efeito adverso nos tecidos, com pressão negativa, isquemia e tendência à recessão. Na área estética, mais do que em qualquer outra, a colocação do implante na posição adequada é essencial para evitar complicações estéticas. Os objetivos para minimizar a reabsorção do feixe ósseo. manter a distância correta entre os dentes/implantes adjacentes para preservar o suprimento sanguíneo adequado e manter os tecidos moles e duros saudáveis. A avaliação do crescimento esquelético deve ser sempre avaliada antes da colocação do implante. a cirurgia plástica periodontal deve ser planejada antes ou simultaneamente com a colocação do implante. Classe IV: dois terços envolvendo a placa óssea vestibular. Para permitir uma correta fase protética. Portanto, uma avaliação completa do local e planejamento vestíbulo-palatino da posição do dispositivo de fixação são vitais. Para determinar a viabilidade da colocação imediata do implante, a avaliação da posição sagital da raiz é importante. Quatro classes de posição sagital da raiz foram descritas por Kan et al. Classe I: adjacente à placa óssea vestibular. Classe II: no meio da crista alveolar sem qualquer contato com o osso cortical vestibular ou palatino. Classe III: adjacente à placa óssea palatina. Classe IV: dois terços envolvendo a placa óssea vestibular. A Classe I representa a situação clínica mais favorável, pois possui uma quantidade suficiente de osso palatino para alcançar a estabilidade primária durante a colocação imediata do implante a recente revisão sistemática identificaram a chamada 'zona de

conforto' onde o implante deve ser colocado 1,5-2,0 mm palatino à margem incisal dos incisivos centrais superiores e deve ser inserido deixando pelo menos 2 mm de osso bucal . Em casos pós-extração, é extremamente importante avaliar a distância entre o implante e a superfície externa da parede óssea alveolar. Se for ≤ 4 mm, recomenda-se enxertia interna no alvéolos e externa fora dos alvéolos na vestibular, para manter o volume e o controle do rebordo , a fim de obter um bom resultado estético, A posição mesio-distal do implante determina o osso de sustentação e o suprimento sanguíneo que permite a preservação da papila, fator fundamental na definição de um bom resultado estético.

figura – 25

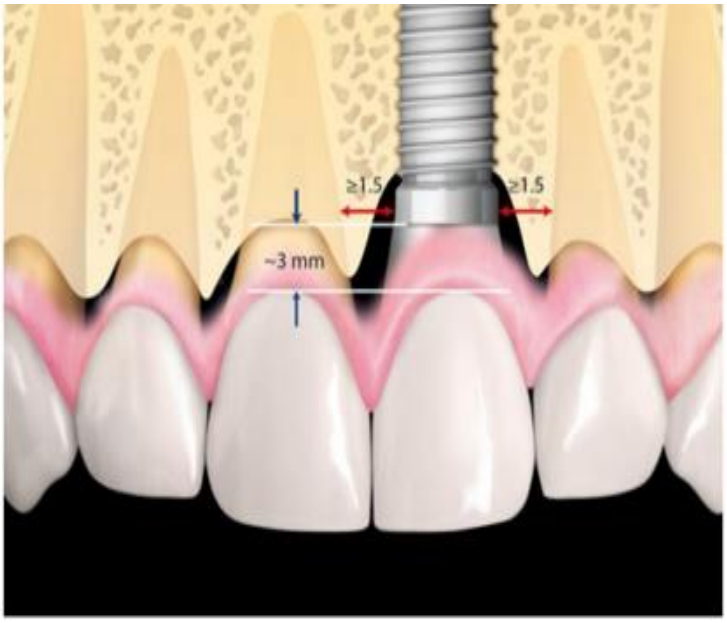

TESTORI *et al.* (2018; p.6).

Posição correta do implante anterior superior, mesiodistalmente Apicocoronalmente.

Em nossa experiência isso evitar a fenestração apical decorrente da morfologia natural da maxila, e segundo alcançar o perfil de emergência correto da futura coroa se a plataforma do implante estiver posicionada mais vestibularmente. É mais fácil criar o perfil protético correto quando o implante é inclinado para vestibular.

figura – 26

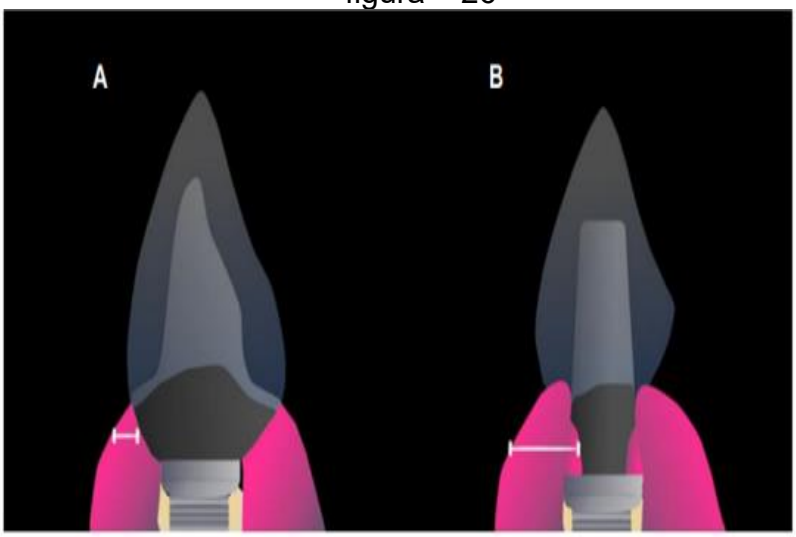

TESTORI *et al.* (2018; p.15).

Um perfil de pilar convergente (B) é a morfologia ideal para permitir a proliferação de tecidos moles em comparação com um desenho divergente (A)

Eles concluíram que a literatura atual fornece evidências insuficientes sobre a eficácia de diferentes designs e materiais de pilares de implantes na estabilidade dos tecidos periimplantares. No entanto, é lógico que a redução circunferencial do pilar protético deixará mais espaço na área do contorno subcrítico este espaço acabará por ser preenchido com tecido novo que será mais espesso e pode ser mais estável. É por isso que um perfil de pilar convergente gengival, em vez de um divergente, seria ideal para criar um vazio no qual os tecidos são permitidos. O contorno do implante/pilar foi dividido em duas porções separadas contorno crítico, definido como a área do pilar do implante e da coroa localizada imediatamente apical à margem gengival, correspondendo ao contorno da coroa artificial; e contorno subcrítico, localizado apicalmente ao contorno crítico e correspondendo à porção intramucosa do pilar do implante não coberta pela coroa artificial. Essas duas entidades existirão desde que haja 'espaço de execução' suficiente, definido como a distância do colo do implante à margem gengival livre, esteja presente. Crítico e subcrítico. Como mencionado acima, a fim de prevenir a reabsorção óssea vestibular, a literatura sugere a colocação do implante no cíngulo da futura restauração ou 1,5-2,0 mm palatino à margem incisal do incisivo central superior. O valor do ângulo de emergência e a convexidade do contorno cervical são influenciados pela posição vestíbulo-palatina do implante. Quanto mais palatina for a colocação do implante, maior será o ângulo de emergência e, portanto, maior será o contorno cervical. Como uma das tarefas do dentista

restaurador é fazer com que as coroas artificiais pareçam semelhantes e funcionem como dentes naturais, os ângulos e contornos restauradores também devem ser muito semelhantes aos dos dentes naturais. A quantidade desta convexidade é dada pelo valor do 'ângulo de emergência' que é definido como 'o ângulo formado pela junção de uma linha através do longo eixo do dente e uma tangente traçada ao coronal do dente conforme ele emerge do sulco' O ângulo de emergência foi recentemente medido em dentes superiores naturais extraídos e foi encontrado um valor médio de 15° em implante

figura – 27

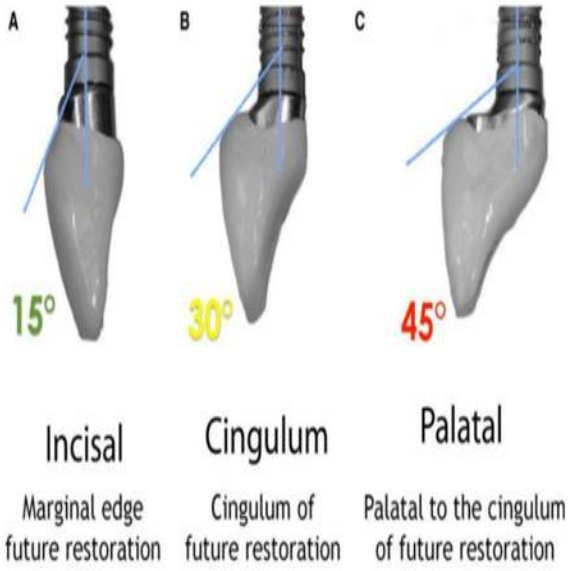

TESTORI *et al.* (2018; p.17).

O longo eixo do implante apontando (A) para a borda incisal da futura restauração, (B) para o cíngulo da futura restauração e (C) palatino para o cíngulo da futura restauração.

posição que permite a fabricação de uma coroa restauradora com um contorno cervical semelhante, tanto quanto possível, às dimensões naturais do dente. Também elimina problemas com a remoção do cimento, reduzindo a incidência de peri-implantite iatrogênica e facilitando muito os procedimentos de higiene dental o contorno crítico deve se assemelhar ao contorno fisiológico de um dente natural e é influenciado principalmente pela posição do implante. diretrizes tradicionais para colocação de implantes foram concebidas para pilares restauradores feitos com ampla preparação horizontal, o longo eixo do implante deve corresponder à borda incisal da futura restauração ou aos dentes adjacentes, assumindo que 1,5– 2,0 mm de osso

vestibular pode ser mantido. o contorno subcrítico deve ser côncavo, ao invés de convexo, permitindo o crescimento do tecido mole, que se tornará mais espesso e menos suscetível à recessão, criando assim também uma forte barreira para proteção óssea. A morfologia com contorno cervical semelhante a um dente natural. o uso de um abutment sem ombro dá mais espaço para o tecido crescer em comparação com o abutment tradicional com acabamento em ombro.

figura – 28

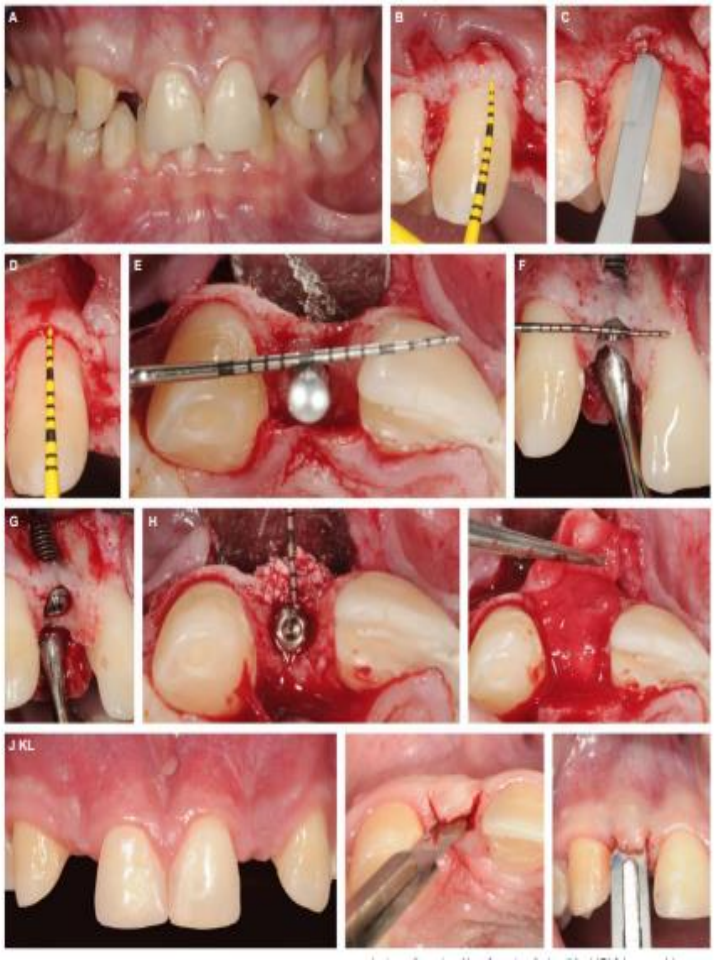

TESTORI *et al.* (2018; p.4).

O recontorno ósseo é necessário para estabelecer a posição apicoronal correta do implante na agenesia dentária. (A) Fase pré-operatória. A paciente apresenta agenesia do incisivo lateral e erupção passiva alterada. (B–D). Durante a inserção do implante, o primeiro objetivo é corrigir a erupção passiva alterada para colocar os implantes na posição correta. (E, F). Inserção do implante (posição do incisivo lateral direito): o local é preparado e uma ostectomia recortada é criada na placa vestibular para permitir a colocação correta do implante tridimensional em harmonia com o dentes adjacentes.

figura – 29



TESTORI *et al.* (2018; p.5).

Uma fenestração inevitável (G) foi necessária para colocar o implante na posição adequada e, posteriormente, o aumento ósseo vestibular foi realizado com osso bovino desproteinizado (H) e uma membrana de colágeno (I). (J–P) Cirurgia de segundo tempo: a incisão feita no lado direito preservou as papilas, permitindo melhor maturação na fase provisória em comparação com o lado esquerdo onde as papilas foram descoladas. Avaliação radiográfica pré (Q–T) e pós (U) inserção do implante. (V, W)

Liu *et al.* (2019) em estudo retrospectivo de 1 ano, foi realizado estudo clínico com implantes de carga imediata em maxila região anterior superior onde a parede vestibular encontra-se com defeito. O estudo tem como objetivo obter os resultados clínicos da instalação imediata dos implantes anteriores, com cirurgia de retalho, Regeneração óssea guiada e cicatrização não submersa para um único dente anterior superior com defeito na parede óssea vestibular. Material e método: foi selecionado 45 pacientes com 1 único dente anterior com indicação de exodontia na região anterior superior de maxila combinado com defeito na parede óssea vestibular. Foram tratados com instalação de implantes imediatos, combinado com cirurgia de retalho, regeneração óssea guiada (osso autógeno +Bio-Gide, Geistlich Pharma AG, Wolhusen, Suíça e membrana de colágeno), e a não cura submersa (instalação do cicatrizador. Resultados: Os requisitos avaliados no presente estudo, foram taxa de sobrevivência dos implantes, as alterações nas dimensões dos tecidos moles e duros,

a pontuação da estética rosa (PAS), e a satisfação estética do paciente, foram avaliadas no período de 1, 6 e 12 meses após a cirurgia. A taxa de sobrevivência dos implantes fora de 100%, a redução da papila mesial,0,58mm, papila distal 0,41mm, e a recessão dos tecidos moles face vestibular 0,31mm. Quanto a espessura da parede vestibular, foi obtida por exame de tomografia computadorizada de feixe cônico, através do longo eixo do implante, 5 sítios foram avaliados em um espaço de ¼ de comprimento do eixo do implante por um corte sagital onde foi traçado uma linha (do ombro do implante ao ápice radicular), outras linhas traçada perpendicular ao longo eixo do implante em cada local os seguintes dados foram coletados D1= 0,94mm, D2= 0,80mm,D3= 0,85mm,D4= 0,82mm,D5= 0,45mm, D6= 0,41mm (nível ósseo vertical) o PSA médio foi de 10,58%, e a satisfação estética do paciente foi de 93%. Conclui-se que o procedimento cirúrgico proposto mostrou-se ser uma estratégia de tratamento valido, segundo os resultados clínicos preliminares.

figura – 30

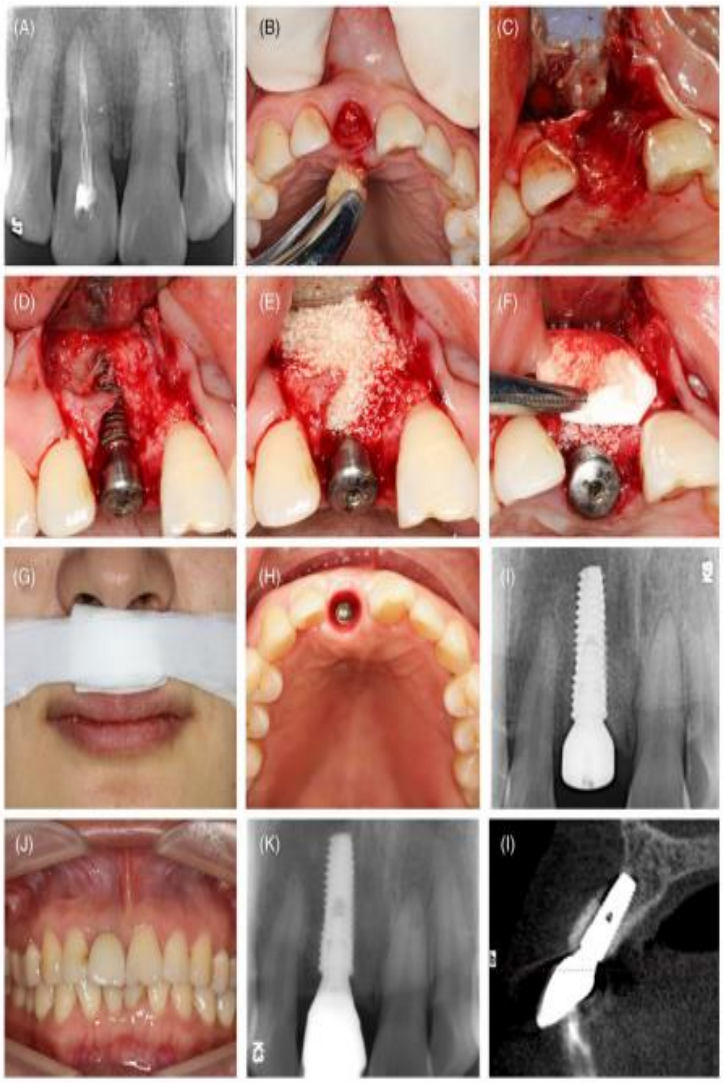

Liu *et al.* (2019; p. 4).

Caso típico. A, Radiografia periapical mostrando o incisivo central direito com fratura radicular. B, A fratura radicular pode ser observada após a extração. C, Desbridamento do local de extração. D, O defeito labial pode ser observado. E, partículas de Bio-Oss misturadas com lascas de osso autógeno foram enxertadas na área do defeito labial. F, A superfície dos enxertos ósseos foi coberta com uma membrana de colágeno absorvível Bio-Gide. G, A compressão local da área de regeneração óssea guiada (GBR) foi aplicada por 24 horas após a cirurgia. H, Em T3 (6 meses após a operação), o tecido gengival estava saudável. I, Radiografia periapical em T3. J, O resultado estético rosa (PAS: 12) em T4 (12 meses pós-operatório). K, A radiografia periapical em T4. L, imagem de tomografia computadorizada de feixe cônico (CBCT) mostrando a formação do osso labial em T4 .

Figura – 31

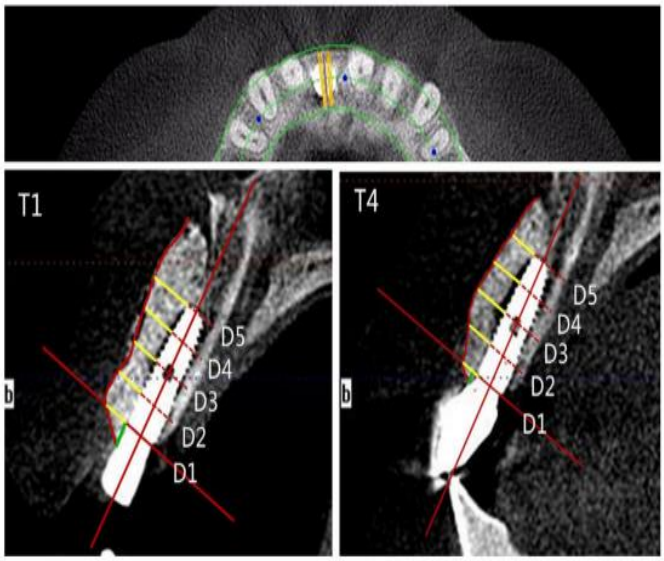

Liu *et al.* (2019; p. 6).

O osso facial para todos os 45 implantes foi medido no pós-operatório (T1) e 12 meses após a cirurgia do implante (T4) por sagital imagens de tomografia computadorizada de feixe cônico (CBCT) (i-CAT 17-19, Imaging Sciences Internacional, LLC, Pensilvânia) por meio do eixo do implante. Cinco sítios (D1, D2, D3, D4 e D5) localizados em um intervalo de 1/4 do comprimento do eixo do implante (do ombro ao ápice radicular). Linhas perpendiculares ao longo eixo do implante foram feitas em cada local (A).

espessura óssea facial horizontal (HFBT) foi definida como a distância da face contorno do implante para a superfície externa do osso facial nestas linhas. O nível ósseo facial vertical (VFBL) foi definido como perpendicular à distância do ombro da plataforma do implante até o ponto mais coronal do osso facial. Essa distância era paralela ao eixo do implante.

Tian *et al.* (2019) em estudo retrospectivo de 1 ano , avaliou-se a Dinâmica do contorno dos tecidos moles vestibular após implantes imediatos e provisionalização imediata de incisivos superiores únicos. Em relação aos tecidos moles periimplantar em região estética, vem ganhando cada vez mais atenção, devido sua importância equipamentos de última geração emergentes, escaneamento intraoral tem a capacidade de capturar com mais precisão os contornos dos tecidos moles. O objetivo da presente pesquisa é avaliar quantitativamente as alterações dos tecidos moles periimplantar em regiões de implantes imediatos únicos e com provisionalização imediata independente do tempo em incisivos superiores com escaneamento intraoral. Foi realizado um estudo de corte prospectivo, foram

selecionados 30 pacientes com dentes anteriores com indicação de exodontia em um único dente anterior de maxila os incisivos, foram substituídos por implantes imediatos com restauração imediata aparafusada em todos. Em seguida a região anterior de maxila foi escaneada em 4 momentos com um escâner intraoral de seguinte modo: pré-operatório (linga de base), 3 meses (3m), 6 meses (6m), e 12m (12m). os dados coletados foram enviados para o Standard Tessellation Language, um software responsável para avaliar as análises visuais, aos 3, 6, e 12 meses. O objetivo do presente estudo foi avaliar as alterações dos tecidos moles entre os acompanhamentos de retorno após a instalação imediata de um único implante e profissionalização imediata em incisivo superior com a captura do escaneamento intraoral em 3D do contorno alterado do tecido mole. O estudo foi realizado no período de janeiro de 2016 a junho de 2018 na escola e Hospital de Estomatologia da Universidade de Pequim Departamento de Implantodontia. As 30 pacientes selecionadas todos tinham uma falha em um único incisivo superior, os critério de inclusão foram: ter idade mínima de 18 anos , falha de um único dente incisivo superior (12 -22) , com dentes vizinhos presente e condições periodontais saudáveis; parede óssea vestibular intacta no momento da extração; Altura óssea adequada apicalmente ao alvéolo do dente com falha 5 mm para garantir um torque de inserção de pelo menos 35N; boa adesão ao tratamento . Quanto aos critérios de exclusão foram:

- Doença sistêmica;
- Período de gestação;
- Mas condições locais (hábitos parafuncionais, bruxismo, apertamento, má higiene bucal e fumante).
- Presença de infecção ativa (pus, fístula) ao redor do dente falido.
- Em tratamento ortodôntico;
- Tecido gengival fino e recortado, (determinado pela transparência da sonda periodontal inserido na margem gengival ao sondar o sulco vestibular dos incisivos centrais superiores).

O procedimento cirúrgico foi realizado por 2 cirurgiões dentistas experientes ((Lin e Jiang), foram realizadas profilaxia antibiótica, bochecho com clorexidina 0,2% por 1 minuto, anestesia local com articaina + epinefrina na concentração 1.1000.00, a extração foi realizada de forma à traumática , sem abertura

de retalho , os alvéolos foi totalmente desbridado e irrigado com solução salina , foi verificada a integridade da parede óssea vestibular com a sondagem alveolar meticulosamente. Perfuração foi na parede palatina do alvéolos, implantes instalados de acordo com as condições anatômicas individuais, o ombro dos implantes foi colocado a 3mm apicalmente a junção cemento- esmalte dos dentes adjacente com torque de inserção de 35N , pilar de cicatrização apropriado foi instalado. Quanto ao gap entre a parede vestibular e o implante foi preenchido com o (Bio-Oss Collagen, Geistlish Biomateriais). Os pacientes foram colocados a terapia antibiótica pós-operatória e um analgésico se necessário. As restaurações provisória foram fabricadas digitalmente e de forma manual, entregue e instalado em 3 horas após o procedimento. Quanto ao escaneamento intraoral, um operador com experiencia, usou um scanner intraoral (3Shape Trios, 3Shape, Dinamarca; versão do software: 2014-1) para obter uma moldagem no pré-operatório (linha de base, BL), 3 meses (3 m), 6 meses (6 m, antes da entrega da restauração definitiva) e 12 meses (12 m, com a restauração definitiva). A partir da obtenção dos dados coletados as mensurações foram realizadas, quanto ao nível médio da mucosa vestibular foi avaliado com configuração tridimensional precisa em 3D do volume alterado foi calculado e reconstruída para visualização. A análise quantitativa da morfologia reconstruída foi avaliada os seguintes parâmetros: mudança média na espessura (4d), largura mesio distal (w), altura coronal-apical (h) e posição horizontal e vertical do ponto mais espesso representado por coordenadas (x, z). Em um total de 30 pacientes, 27 conseguiram realizar o acompanhamento de 1 ano. Em geral a forma frontal do volume reconstruído demostrou uma forma crescente, a alteração médio vestibular apresentou aos 3 meses foi de -0,05 ± 0,36 mm, 6 meses -0,03 ± 0,32 mm e 12 meses -0,24 ± 0,37 mm, respectivamente (P = 0,012). A alteração média na espessura em 3 meses (4d3m) foi de 0,50 ± 0,19 mm, 6 meses (4d6m), 0,59 ± 0,21 mm 12 meses (4d12m) 0,62 ± 0,22 mm (P≤ 0,001), em 12 meses, 9 pacientes tiveram uma alteração média de espessura menor que 0,5mm. A média de 4d3/4d12 foi 0,81 ± 0,17 a de 4d6 m/4d12 m foi de e 0,96 ± 0,13. Os resultados de largura mesio distal, altura coronal, altura horizontal e vertical não mostraram diferença significativas durante o período de acompanhamento de 12 meses o (P = 0,126, P = 0,324, P = 0,635, P = 0,263). Aos 12 meses, foram w 11,57 ± 1,77 mm, h 6,46 ± 2,01 mm, x 0,03 ± 1,43 mm e z 2,16 ± 0,65 mm. Conclui-se que durante o acompanhamento de 1 ano após o tratamento de implantes imediatos únicos e provisionalização imediata incisivos em

maxila, o contorno dos tecidos moles vestibular apresentava uma alteração contínua resultando em uma mudança média na espessura de 0,62 mm ± 0,22mm que aconteceu principalmente nos primeiros 3 meses e tendia a ser relativamente estável após 6 meses, enquanto a forma de crescente, largura, altura e posição do ponto mais espesso do volume de alteração permaneceram estáveis após 3 meses. Nenhuma recessão média vestibular avançada foi observada.

Figura – 32



Tian *et al.* (2019; p. 495).

Protocolo cirúrgico e protético. (A,B) Vista facial e oclusal de um incisivo central com falha. (C,D) Extração dentária a traumática e colocação imediata de implante. (E,F) Provisionalização imediata com restauração aparafusada. Vista facial e oclusal aos 3 meses (G,H), 6 meses (I,J) e 12 meses (K,L)

Figura - 33

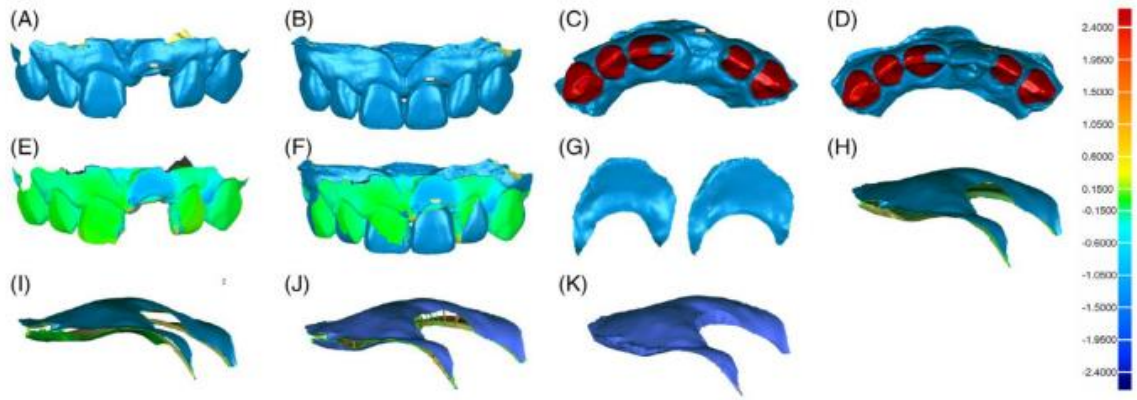

Tian *et al.* (2019; p. 495).

Ilustração mostrando a reconstrução da morfologia 3D do volume alterado. A, Modelo digital de linha de base. B, modelo digital nos acompanhamentos. C–D, seleção manual de superfícies semelhantes

(parte avermelhada) dos dentes para alinhar os dois modelos. E, espectro mostrando os resultados da comparação 3D para os dois modelos. F, sobreposição do espectro e os dois modelos alinhados. G, trim. dos modelos de acordo com o resultado da comparação 3D. H–J, feche o espaço entre as duas superfícies visadas, preenchendo o espaço marginal

Figura – 34

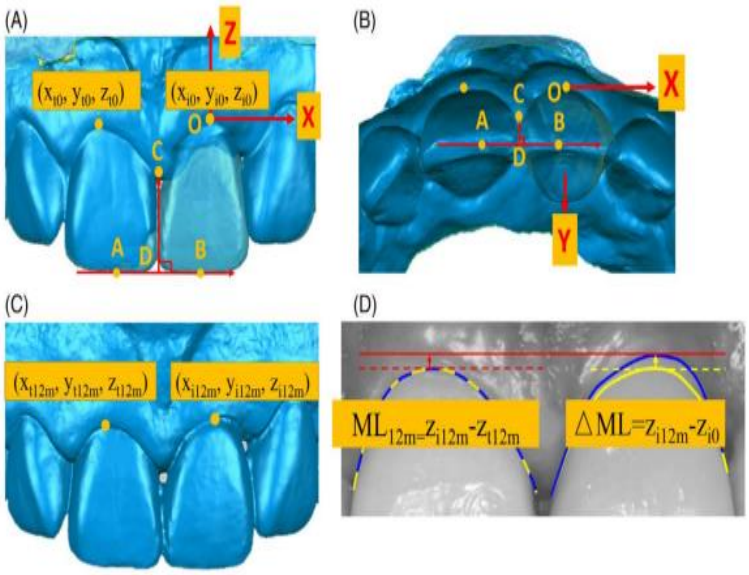

Tian *et al.* (2019; p. 496).

Construção do sistema de coordenadas. (A,B) O: origem das coordenadas, zênite gengival facial do local do implante no pré-operatório; Ponto A e B: a borda incisal mais externa dos dois incisivos centrais superiores no modelo de 12 meses; eixo x paralelo à linha AB, de mesial para distal; Ponto C, o ponto mais coronal da papila no modelo de 12 meses entre os dois incisivos centrais superiores; eixo z, perpendicular ao eixo x na origem no plano frontal, de coronal para apical; eixo y, perpendicular ao plano frontal no ponto O, de labial a palatal, (C) em cada modelo de acompanhamento, o zênite gengival do local do implante e o dente contralateral foram marcados com suas coordenadas calculadas para o (D) médio nível da mucosa facial em cada acompanhamento.

Denardi *et al*. (2019) em revisão sistemática , avaliaram a Resposta óssea após colocação imediata de implantes na região anterior da maxila. Em uma revisão sistemática foi avaliado as alterações tridimensionais do tecido ósseo, após a instalação imediata de um único implante em alvéolo fresco na região anterior de maxila. Definido a estratégia, foi realizada um levantamento eletrônico nas bases de dados PubMed, Embase, LILACS, Web of Science, Cochrane e Scopus. A literatura cinzenta também foi pesquisada utilizando o Google acadêmico e ProQuest Dissertations & Theses. Dois revisores independentemente selecionados para

estudos elegíveis, avaliaram a qualidade das pesquisas e extraíram os dados. Os critérios de inclusão foram estudos observacionais e estudos experimentais que avaliaram a resposta óssea após a instalação dos implantes imediatos de um único implante em alvéolo fresco de extração, com carga imediata ou não, na região de maxila entre os caninos superiores. Todas as pesquisas foram realizadas no dia 12 de agosto de 2016 , incluídas pesquisas em qualquer idioma, sem restrição de data de publicação e com no mínimo de 6 meses após o procedimento cirúrgico. Foram incluídos estudos contendo ensaios clínicos randomizados e observacionais que avaliavam a resposta óssea após a instalação imediata de um único implante em alvéolos frescos de exodontia, com carga imediata ou sem carga imediata, na região de canino a canino superior de maxila. Os critérios de exclusão dos estudos foram: revisão de literatura, carta, opinião pessoal, capítulo de livro, resumo da conferencia. Relato de caso, estudos em animais, implantes instalados em alvéolos cicatrizados, implantes precoces, ausências de medidas ósseas, falta de informação sobre a extração do dente , e realização do implante. Implantes colocados em mandíbulas ou maxila posterior, ausência dos dentes adjacentes, pacientes menores de 18 anos. Não implante único, falta de informação sobre a área estética, defeito na tabua vestibular. Em ralação a presente revisão sistemática foram incluídos 8 estudos de corte prospectivo, 3 estudos de corte retrospectivo e 1 controle de caso. Entre os 12 estudos elegíveis (coorte prospectivo, retrospectivo e caso controle), a sobrevida foi de 100%, garantindo a previsibilidade do sucesso da técnica. Em uma revisão sistemática a taxa de sobrevida dos implantes imediatos ou tardio apresentou 96,8% de sobrevida não mostrando significativa diferença entres os protocolos. Em relação as alterações dos nível ósseo marginal dos implantes instalados em 3 protocolos diferentes imediato, tardio e alvéolos cicatrizado , não apresentaram diferencia entre as técnicas e nem nas dimensões ósseas após 12 meses de acompanhamento. Em todos os estudos selecionados, o osso sofreu reabsorção, mas não foi suficiente para comprometer a estética final. Resultados: De 3.272 artigos, apenas 12 estudos atenderam aos critérios de inclusão e foram escolhidos para a revisão sistemática. A remodelação óssea após a instalação imediata de um implante dentário foi examinada usando radiografias periapicais padronizadas e tomografia computadorizada de feixe cônico (TCFC). Conclui-se que a remodelação óssea ocorre após a extração do dente e instalação imediata do implante, a reabsorção do alvéolo é um processo fisiológico multifatorial e não pode ser totalmente evitado, devido à perda de suprimento

sanguíneo do ligamento periodontal após a extração . A reparação fisiológica pós extração é acompanhada por alterações nos tecidos moles e duros, podendo comprometer a estética da região. A remodelação óssea se inicia imediatamente após a extração e pode durar até 24 meses.

Slagter *et al.(*2020) em estudo comparativo de 5 anos ,avaliaram a Colocação imediata de implantes unitários com ou sem provisionalização imediata na região estética maxilar. Compararam as alterações do nível ósseo marginal em implantes colocados imediatamente com provisionalização imediato, e com implantes colocados imediatamente e provisionalização tardia, em maxila região estética após 5 anos, 40 pacientes com ausência dentária na região anterior de maxila foram selecionados aleatoriamente divididos em dois grupos iguais em quantidades para colocação imediata de implantes com profissionalização imediata grupo controle e tardia grupo teste. A colocação definitiva da coroa ocorreu 3 meses após a profissionalização os critérios avaliados fórum espessura do osso vestibular tecido periimplantar estética e satisfação do paciente. Resultados: Após 5 anos, as alterações médias do nível ósseo marginal mesial e distal foram 0,71 ± 0,68 mm e 0,71 ± 0,71 mm, respectivamente, no grupo A e 0,49 ± 0,52 mm e 0,54 ± 0,64 mm, respectivamente, no grupo B; a diferença entre os grupos não foi significativa (p = 0,305 p = 0,477, respectivamente). Conclui-se que dentro das limitações deste estudo, pode-se concluir que as alterações médias do nível ósseo marginal após a colocação imediata do implante e provisionalização foram comparáveis com a colocação imediata do implante e provisionalização tardia. Os resultados dos tecidos duros e moles foram favoráveis e os profissionais e pacientes ficaram satisfeitos com o resultado estético.

Alqutaibi *et al*.(2020) em revisão de literatura os autores realizaram uma pesquisa na base de dados de abril de 2000 a janeiro de 2018, PubMed, Embase e Cochrane Library. Mais as referências da literatura relevante foram pesquisadas manualmente. Foram selecionados apenas os ensaios clínicos randomizados (ECRs) publicados em inglês com um período de pelo menos 1 ano e incluíram pelo menos 10 pacientes por grupo. A revisão tem como objetivo avaliar o impacto dos protocolos de carga imediata e convencional nas taxas de sobrevivência, perdas ósseas marginais e alterações de tecidos moles em torno de um único implante instalado em zona estética. Todos os artigos incluídos eram estudos clínicos randomizados.

Resultados: a revisão incluiu 7 estudos clínicos randomizados que compararam a carga imediata e convencional de implantes unitários. Todos esses estudos tiveram um risco incerto de viés e cobriram um total de 386 implantes únicos (189 implantes imediatos e 197 convencionais), com período de acompanhamento de 1 ano a 3 anos. Em relação à sobre vidas dos implantes de carga imediata e tardia tivemos 0,99 (intervalo de confiança de 95% [IC] = 0,95 –1,02), perdas ósseas marginais (diferença média 0,03 mm; 95% IC= 0,09 mm a 0,15 mm) e alterações nos tecidos moles (diferença média = 0,30 mm; 95% CI = 0,25 mm a 0,85 mm). Conclui-se: que em relação ao protocolo de carga imediata e convencional demonstraram resultados semelhantes em termos de taxas de sobrevivência dos implantes, perdas ósseas marginais e alterações de tecidos moles em coroas suportadas por implantes simples colocadas na zona estética.

Lauritano *et al,* (2020) em uma revisão narrativa, avaliaram O impacto da conexão implante-pilar no Resultados Clínicos e Colonização Microbiana. A osseointegração costuma sofrer com as condições bucais, principalmente, o micro gap na conexão implante-pilar representa um local de agregação de placa bacteriana, levando ao aumento de células inflamatórias levando um quadro de peri-implantite. Pensando nessa condição desfavorável, o objetivo desta revisão narrativa foi descrever os diferentes tipos de conexões implante-pilar e sua capacidade de reduzir o vazamento bacteriano e, assim, prevenir o quadro de peri-implantite. Foi realizado um levantamento bibliográfico, nas seguintes bases de dados: Pubmed, Scopus, Cochrane Library e Research gate e foram encontrados um total de 528 artigos. Após a leitura dos resumos dos artigos selecionados uma varredura foi realizada e excluídos 473 artigos sobrando um número restante de 55 artigos, desses 55 artigos, foram avaliados para elegibilidade de texto completo. Feito isso um total 33 artigos foram selecionados para a apresente revisão. A pesquisa eletrônica foi realizada usando diferentes bancos de dados para encontrar artigos sobre a relação entre a conexão implante-pilar e vazamento bacteriano. incluímos apenas artigos em inglês publicados nos últimos cinco anos, com objetivo de fornecer uma visão atualizada sobre o assunto. Os dados foram obtidos de 11 revisões de literatura, 9 estudos clínicos selecionados eram estudos in vitro , onde 2 ou mais conexões eram comparados com estudos in vivo, 4 eram estudos caso controle, 3 ensaios clínicos

prospectivos, 2 ensaios clínicos randomizados, e 2 ensaios retrospectivos. Também houve um estudo transversal e um estudo de corte prospectivo. Os critérios de inclusão e exclusão também variaram muito de estudo para estudo, no geral foi possível afirmar que os principais critérios de exclusão relatados foram: abuso de álcool, tabagismo, doenças sistêmicas, infecção pelo HIV, imunossupressão, diabetes, doenças hematológicas, neoplasias, doença da mucosa oral próxima ao local do implante, periodontite, presunções de medicamentos que representam uma contraindicação para a colocação do implante (por exemplo, bisfosfonatos). Os resultados das amostras de 2110 implantes que examinamos foi que a forma cônica e mista tinha uma lacuna benéfica e microinfiltração bacteriana e uma melhor resposta à carga mecânica, com excelentes propriedades antirrotacionais, em comparação com a conexão externa ou a conexão hexagonal interna. A conexão hexagonal interna (ou seja, uma parte do pilar é inserida no corpo do implante) é atualmente a mais utilizada entre os sistemas de implantes de duas peças. Provavelmente, isso se deve ao fato de que essa conexão garante um assentamento adequado do pilar, engate antirrotacional, resistência às forças laterais e excelentes resultados estéticos. Essa conexão é observada como sendo menos favorável à infiltração de fluidos do que a conexão externa. Maior estabilidade sob condições de carga foi relatada para diferentes conexões internas em comparação com conexões externas, que, sob carga funcional, produz micromovimentos do pilar e, portanto, infiltração bacteriana. Observou-se que o desempenho da reabilitação de pontes é pior do que nas reabilitações de coroa única. A conexão cônica tem um design exclusivo com um design de junta interna entre duas estruturas cônicas. O design internamente cônico cria uma alta propensão de paralelismo entre as duas estruturas dentro do espaço articular e fornece uma quantidade significativa de bloqueios de fricção no sistema implante-pilar apontaram que os pilares cônicos e não cônicos fornecem resistência suficiente para forças de flexão máximas e cargas de fadiga. Ainda assim, os pilares cônicos demonstraram superioridade em relação ao desempenho do selo, formação de micro-gaps, manutenção do torque e estabilidade do pilar a conexão cônica apresenta maior resistência contra a formação de microfendas na interface implante-pilar do que a conexão hexagonal externa. Conclui-se que os 22 ensaios clínicos selecionados e 11 revisões, examinando uma amostra total de 2110 implantes, ficou claro que existe uma relação entre a interface implante-pilar e infiltração bacteriana. Todas as conexões apresentaram uma quantidade de micro-gap e microinfiltração

bacteriana, porém os sistemas de conexão cônica e mista pareceram se comportar melhor. Além disso, ambas as conexões pareceram ter uma melhor distribuição de carga e o sistema misto também apresentou propriedades antirrotacionais muito úteis durante o posicionamento da prótese. Até agora, nenhum sistema de implante ou projeto de conexão foi capaz de fornecer uma vedação perfeita no IAC. Todas as conexões apresentaram uma quantidade de micro-gap e micro-infiltração bacteriana, porém os sistemas de conexão cônica e mista pareceram se comportar melhor (um gap de 10 μm foi apresentado pelo implante de conexão externa, que foi maior que os implantes cone Morse com um intervalo de 2–3 μm).

4 DISCUSÃO

De acordo com a presente revisão de literatura a instalação de implantes imediatos, é unânime quanto aos benefícios obtidos preservando o volume ósseo , a arquitetura gengival, diminuição das intervenções cirúrgicas, e tratamento com mais rapidez para o paciente. Além dos resultados serem mantidos em logo prazo, a prevalência dos implantes mostrou resultados semelhantes ao dos instalados com alvéolos cicatrizados (SLAGTER, et al., 2021; ALQUTAIBI, et al., 2020; TAKESHITA, et al.,2015).

Quanto a regiões estéticas, alguns cuidados devem ser levados em consideração para instalação de implantes imediatos, para evitar complicações estéticas, recessão vestibular até mesmo perda do implante, segunda a literatura é contraindicada colocação imediata em locais com defeito na tabua óssea vestibular, lesão periapical agudas , estabilidade primaria inferior a 35N e fenótipo gengival fino (BUSER, et al., 2020).

A recessão da margem da mucosa facial foi uma observação comum em vários estudos com implantes imediatos, estudos relataram um risco de 20 a 30% para uma recessão da mucosa facial média de mais de 1 mm. No entanto, que esses estudos não selecionaram pacientes para colocação imediata de implantes com critérios de inclusão baseados nas características dos tecidos duros e moles associados, partir desses estudos relatando complicações estéticas, os autores foram capazes de identificar fatores de risco para recessão da mucosa, incluindo um biotipo de tecido fino, um mau posicionamento facial do implante e uma parede óssea facial fina ou danificada na extração. (BUSER, et al., 2020).

A presença de infecção é conhecida por causar falha ou atraso no processo de cicatrização, até mesmo a deterioração dos tecidos afetados, a prevenção de contaminação bacteriana e o controle rigoroso da placa bacteriana são importantes para alcançar o sucesso dos resultados (JOFRE, et al ., 2012).

Em relação aos implantes instalados em áreas infectadas os estudos apontaram que a taxa de sobrevivência dos implantes instalados imediatamente em locais infectados , versos não infectados não apresentam diferencias significativas,

de sobrevivência do implante a médio, curto e logo prazo , desde que seja realizado debridamento completo do alvéolos. (ZUFFETTI, et al., 2016; LEE, at al.,2018).

Em contraste outro trabalho de revisão, mostrou que é possível manter os benefícios da colocação imediata de implantes e provisionalização em locais infectados através de um protocolo clínico que considera antibioticoterapia, curetagem completa do tecido infectado, antissepsia e estabilidade primária suficiente do implante (JOFRE, et al ., 2012).

Quanto a integridade da tabua óssea vestibular, um estudo mostrou que a instalação de implantes imediatos em área estética , a colocação imediata do implante combinada com cirurgia de retalho, regeneração óssea guiada e cicatrização não submersa para dentes maxilares anteriores únicos com defeito ósseo facial foi determinado um tratamento valioso, conforme avaliado pelos resultados clínicos preliminares. As alterações de tecidos moles e duros a longo prazo ainda requerem observação. (LIU, et al.,2019; MEIJER, et al., 2018).

Estudos apontaram que a influência do tipo de fenótipo tecidual nos resultados estéticos, apontou que um fenótipo tecidual fino (menor ou igual a 1 mm) esteve relacionado a maior recessão gengival (LEE et al., 2020).

Em relação ao uso de enxerto de tecido conjuntivo, os estudos apontaram sua eficácia em promover a estabilidade dos tecidos moles periimplantares. Um estudo indicou que o enxerto de tecido conjuntivo em implantes unitários em zona estética proporcionou menor recessão do tecido mole periimplantar na face vestibular, independentemente do biótipo gengival (ZUIDERVELD et al., 2018).

Quanto a conexão pilar e implante observou-se que a morfologia é relevante para o posicionamento do implante, de modo que o pilar transmucoso convergente gengival e côncavo foi apontado como o mais adequado para a instalação imediata em zona estética por permitir mais espaço para o crescimento tecidual e proporcionar um perfil de emergência mais próximo ao natural sem causar os efeitos adversos aos tecidos relacionados aos pilares transmucosos divergentes (TESTORI et al., 2018).

Ainda considerando a estética, implantes de conexão cone Morse utilizando plataforma switch, têm demonstrado ótimos resultados, provavelmente, devido à estabilidade da crista óssea que apresenta menor reabsorção ao redor dos implantes, e pela migração do epitélio gengival em direção ao implante (REZENDE, et al.,2014).

Estudos mostraram que infiltração bacteriana na interface pilar/implante pode causar mucosite e peri-implantite bacteriana, favorecendo a perda óssea periimplantar. Somente uma perfeita vedação entre pilar e implante pode evitar a perda óssea decorrente do acúmulo de material microbiano. As conexões de hexágono externo apresentam maior tendência à abertura do gap na interface, por apresentar maior instabilidade promovendo assim maior infiltração bacteriana. As conexões internas por apresentarem maior estabilidade demonstram menor infiltração. Há menor tendência por parte das conexões cone Morse em sofrer infiltração, por ser uma junta friccional, apresenta redução do espaçamento entre o pilar e o implante. (REZENDE, et al.,2014., Lauritano, et al.,2020).

Sobre a estabilidade primária em implantes imediatos em área estética, maior parte dos estudos tenha apontado ≥35N (YANG et al., 2019; SEYSENSS et al., 2020) Em contraste e alguns estudos apontaram outros valores como ≥30 N (IVANOVSKI, et al., 2016) e ≥45 N (VAN NIMWEGEN et al., 2018).

Sobre a aplicação de antibióticos pré- operatórios nas taxas de sobrevivência de implantes imediatamente instalados e provisionalizados em locais com infecção .A antibioticoterapia pré-operatória pode não ser necessária na terapia de implante imediatos selecionada (Edward Givens Jr, et al.,2015).

A partir dos dados limitados disponíveis no presente estudo, parece que os antibióticos não fornecem nenhum benefício adicional ao colocar os implantes (Edward Givens Jr, et al.,2015).

Quanto aplicação da terapia fotodinâmica consiste na associação de agentes fotossensibilizador normalmente exógeno, e uma fonte de luz com objetivo de provocar necrose celular (utilizado em tratamento de tumores) e morte microbiana. O Mecanismo de ação se dá quando o agente fotossensibilizante absorve os fótons de luz e seus elétrons passam a um estado excitado na presença de um substrato como por exemplo o oxigênio, o agente fotossensibilizante ao retornar ao seu estado natural transfere a energia ao substrato formando espécie de vida curta e altamente

reativas como o oxigênio singleto que pode provocar Sérios danos ao microrganismo via oxidação irreversível de componentes celulares. O corante utilizado na terapia fotodinâmica, possui estrutura similar a clorofila e a hemoglobina isto é são moléculas com um anel heterocíclico . Um agente fotossensibilizador ideal deve ser biologicamente estável fotoquimicamente eficiente seletivo e minimamente tóxico aos tecidos normais.

É de comum acordo entre os autores que terapia fotodinâmica, não é uma substituta aos fármacos antimicrobianos, mas sim uma importante modalidade de tratamento complementar de infecções bucais localizadas, principalmente em casos de microrganismos resistentes. (Yamada, *et. al*., 2004.; EDUARDO *et al*., 2015).

5 CONCLUSÃO

Conclui-se que a previsibilidade de implantes colocados imediatamente após a extração, tem se mostrado muito semelhante quando comparado em implantes instalados em alvéolos cicatrizado, portanto a colocação imediata de implantes na região anterior da maxila parece uma opção atraente, pois é possível controlar a posição do implante em alvéolos uniradiculares e minimizar o tempo total de tratamento desde a extração até o final, mantendo a arquitetura gengival. Resultados estéticos previsíveis podem ser obtidos mesmo em situações menos favoráveis, desde que sejam seguidos protocolos rigorosos. No caso da presença de infecções periapicais crônicas, a terapia fotodinâmica configurou uma alternativa eficaz para a descontaminação do alvéolo previamente a instalação do implante. A utilização de enxerto de tecido conjuntivo foi apontada como eficaz na prevenção de recessão da mucosa vestibular. Em situações em que há a perda da integridade da tábua óssea vestibular o implante pode ser realizado desde que haja a reconstrução adequada com enxerto ósseo e o preenchimento do gap. A administração profilática de antibióticos em indivíduos saudáveis não parece ter um efeito positivo sobre a taxa de sobrevivência de implantes colocados em tais locais, embora mais estudos em larga escala são necessários para validar esses achados.

REFERÊNCIAS

BUSER, D,; CHAPPUIS, V,; BELSER & STEPHEN CHEN, UR, S, C,; Implant placement post extraction in esthetic single tooth sites: when immediate, when early, when late? Periodontology 2000, Vol. 73, 2017, 84–102

CABELLO, G.; RIOBOO, R,; FA'BREGA, J.G; Immediate placement and restoration of implants in the aesthetic zone with a trimodal approach: soft tissue alterations and its relation to gingival biotype Clin. Oral Impl. Res., 2012, 1–7

DENARDI, R, J,; SILVA, R, D,; THOMÉ, G,; ANDRIGHETTO, A, R,; FREITAS, R, M,; SHIMIZU, R, H,; SHIMIZU, H, I, A,; MELO, A, C, M,; Bone response after immediate placement of implants in the anterior maxilla: a systematic review. Oral and Maxillofacial Surgery Cirurgia Buco Maxilo Facial https:// doi.org/10.1007/s10006-019-00742-9

JOFRE, J.;Valenzuela,D.;Quintana,P.; Asenjo-Lobos, C.; Protocol for Immediate Implant Replacement of Infected Teeth. IMPLANT DENTISTRY / VOLUME 21, NUMBER 4 2012

EDUARDO, C.P.; BELLO-SILVA, M,S.; RAMALHO, K.M.; LEE, E.M.R.; ARANHA, A.C.C. A terapia fotodinâmica como benefício complementar na clínica odontológica. Rev. Assoc. Paul. Cir. Dent. 2015, 69 (3): 226-235.

GIVENS, E, JR,; BENCHARIT, S,; BYRD, W, C,; PHILLIPS, C,; HOSSEINI, B,; Tyndall, D,; Immediate Placement and Provisionalization of Implants Into Sites With Periradicular Infection With and Without Antibiotics: An Exploratory Study. Journal of Oral Implantology 2015, 41 (3): 299–305.

LIU, R,; YANG, Z,; JIANGUO TAN,; LI CHEN MD,; HANQING LIU, H,; YANG, J,; MBBS,; Immediate implant placement for a single anterior maxillary tooth with a facial bone wall defect: A prospective clinical study with a one-year follow-up period Clin Implant Dent Relat Res. 2019;1–11.

LIU, R,; YANG, Z,; TAN, J,; CHEN, L,; HANQING LIU, JIANJUN ,; Immediate implant placement for a single anterior maxillary tooth with a facial bone wall defect: A prospective clinical study with a one-year follow-up period Clin Implant Dent Relat Res. 2019;1–11.

LAURITANO, D,; MOREO, G,; LUCCHESE, A,; VIGANONI, C,; LIMONGELLI, L,; CARINCI, F,; The Impact of Implant–Abutment Connection on Clinical Outcomes and Microbial Colonization: A Narrative Review. Materiais 2020, 13, 1131; doi:10.3390/ma13051131
Disponível em: ≤htt://www.mdpi.com/journal/materials

MEIJER, H, J, A,; SLAGTER K, W,; VISSINK, A,; RAGHOEBAR, G, M,; Buccal bone thickness at dental implants in the maxillary anterior region with large bony defects at time of immediate implant placement: A 1-year cohort study Clin Implant Dent Relat Res. 2018;21:73–79.

REZENDE, C, E, E,; RUBO, J, H,; ALBARRACIN, M, L,; PEGORARO, L, F,; Conexões Implante/pilar em implantodontia. Innov Implant J, Biomater Esthet. 2015;9(2/3):58-64.

SLAGTER, K, W,; RAGHOEBAR, G, M,; HENTENAAR, D,F,M,; Vissink, A,; Meijer, H, J,; Immediate placement of single implants with or without immediate provisionalization in the maxillary aesthetic region: A 5-year comparative stud. Clin Implant Dent Relat Res. 2018;21:73–79.

SLAGTER, K, W,; RAGHOEBAR, G, M,; HENTENAAR, D, FM,; VISSINK, A,; MEIJER, M, JÁ,; Immediate placement of single implants with or without immediate provisionalization in the maxillary aesthetic region: a 5-year comparative study. J Clin Periodontal. 2021;48:272–283.

Takeshita, k.; Vanderweghe, S.; Vervack, V,; Sumi, T,; Bruyn, H,; Jimbo, R,; Immediate Imolant Placenent anda loading of Single Implants in the Esthetic Zone: Clinical Outone and Esthetic Evalution in a Japanese Population The Internactional Journal of Periodontics & Restorative Dentistry Volume 35, Number 5, 2015.

TESTORI, T,; WEINSTEIN, T,; SCUTELLA, F,; WANG & GIOVANNI ZUCCHELLI, H, Y,; Implant placement in the esthetic area: criteria for positioning single and multiple implants. Periodontology 2000, Vol. 0, 2018, 1–21.

TIAN, J,; WEI, D,; ZHAO, Y,; PING DI,; JIANG, X,; LIN, Y,; Labial soft tissue contour dynamics following immediate implants and immediate provisionalization of single maxillary incisors: A 1-year prospective study. Clin Implant Dent Relat Res. 2019;21:492–502.

VAN NIMWEGEN, W, G,; GOENE,R,J,; VAN DAELEN, A,C,L.; STELLINGSMA,K,; RAGHOEBAR, G,M,; MEIJER,; H, J, A,; Immediate implant placement and provisionalisation in The aesthetic zone, Journal of Oral Rehabilitation 2016.

ZUFFETTI, F,; CAPELLI, C,; GALLI, F,; DEL FABBRO, M,; TESTORI,T,; Post-extraction implant placement into infected versus non-infected sites: A multicenter retrospective clinical study. Clin Implant Dent Relat Res. 2017;1–8.

YAMADA J.R.; RICARDO, R. A. H,; RIBEIRO, M. S,; O emprego da terapia fotodinâmica em periodontia e implantodontia. RGO, 52 (3); JUL/AGO/SET, 204.

KAN, K, Y,J,; RUNGCHARASSAENG, K,; DEFLORIAN, M,; WEINSTEIN, T,; WANG, Y, H,; TESTORI, T,; Immediate implant placement and provisionalization of maxillary anterior single implants. Periodontology 2000, Vol. 0, 2018, 1–16.