CENTRO DE PÓS-GRADUAÇÃO EM ODONTOLOGIA - CPGO RECIFE
FACULDADE SETE LAGOAS - FACSETE
CURSO DE ESPECIALIZAÇÃO EM ENDODONTIA

IRRIGAÇÃO ULTRASSÔNICA PASSIVA NO TRATAMENTO ENDODÔNTICO: RELATO DE CASO

RECIFE
2020

CENTRO DE PÓS-GRADUAÇÃO EM ODONTOLOGIA - CPGO RECIFE
FACULDADE SETE LAGOAS - FACSETE
Williany Marinho de Freitas Uchôa

IRRIGAÇÃO ULTRASSÔNICA PASSIVA NO TRATAMENTO ENDODÔNTICO: RELATO DE CASO

Monografia apresentada ao curso de Especialização Lato Sensu do Centro de Pós-Graduação em Odontologia (CPGO - Recife) como requisito parcial para conclusão do curso de especialização em Endodontia.

Orientadora: Profa. Dra. Vanessa Lessa Cavalcanti de Araújo

Co-orientadora: Profa. Aline Pimentel Silva

RECIFE
2020

FACSETE
Faculdade Sete Lagoas
Portaria MEC 278/2016 - D.O.U. 19/04/2016
Portaria MEC 946/2016 - D.O.U. 19/08/2016

Monografia intitulada "Irrigação ultrassônica passiva no tratamento endodôntico: relato de caso.", de autoria da aluna Williany Marinho de Freitas Uchôa.

Aprovada em 07/02/20 pela banca constituída dos seguintes professores:

Vanessa Lessa C. de Araújo
Profa. Dra. Vanessa Lessa Cavalcanti de Araújo - Facsete

Flavia de L. C. Spinelli
Profa. Flávia de Lima Cavalcanti Spinelli - Facsete

Nathalia M. P. Ferraz
Profa. Nathalia Marília Pereira Ferraz - Facsete

Recife, 07 de fevereiro de 2020

Faculdade Sete Lagoas - FACSETE
Rua Ítalo Pontelo 50 – 35.700-170 _ Sete Lagoas, MG
Telefone (31) 3773 3268 - www.facsete.edu.br

SUMÁRIO

1 INTRODUÇÃO.....07
2 RELATO DE CASO.....09
3 DISCUSSÃO 13
4 CONCLUSÃO.....17
REFERÊNCIAS 18

RESUMO

A eliminação dos microrganismos dos canais radiculares infectados tem sido uma constante preocupação na Endodontia. A limpeza do sistema de canais radiculares (SCR) consiste na combinação da ação mecânica dos instrumentos endodônticos nas paredes dos canais radiculares e da ação de substâncias químicas auxiliares, as quais alcançam regiões onde os instrumentos não conseguem trabalhar. O reconhecimento da presença de microrganismos no canal cementário, como no caso clínico descrito que possui lesões periapicais, tem contribuído para difundir a aceitação da limpeza e desbridamento do forame apical durante a instrumentação do canal radicular. Além de diversas técnicas que têm sido propostas para potencializar o uso da substância química auxiliar na limpeza dos canais, a Irrigação Ultrassônica Passiva (PUI), tem se destacado. No presente trabalho, relata-se um caso de tratamento endodôntico de molar inferior com lesão periapical, no qual foi utilizada a PUI como protocolo de irrigação final, já que é indispensável a ativação da solução irrigadora no SCR, visto que um dos principais objetivos do tratamento é a limpeza incluindo ao máximo a complexidade da anatomia. Após a proservação com 9 meses de concluído o caso clínico, foi possível observar início de neoformação óssea na região periapical, indicando um possível sucesso do tratamento, já que este ainda encontra-se em proservação.

Palavras-chave: Tratamento do canal radicular, Irrigantes do canal radicular, Terapia por ultrassom.

ABSTRACT

The elimination of microorganisms from infected root canals has been a constant concern in Endodontic. The cleaning of the root canal system consists of the combination of the mechanical action of endodontic instruments on the root canal walls and the action of auxiliary chemical substances, such as which reach regions where unused instruments work, as well as the action of intracanal medication in cases that have indications, playing an important role in disinfecting the root canal system. The recognition of the presence of microorganisms in the cementary canal, as in the clinical case described that has periapical lesions, has contributed to spread the acceptance of cleaning and debridement of the apical foramen during instrumentation of the root canal. In addition to several techniques that have been proposed to enhance the use of the auxiliary chemical substance in the cleaning of channels, among them Passive Ultrasonic Irrigation (PUI), has stood out. In the present study, we report a case of endodontic treatment of a lower molar with periapical lesion, in which PUI was used as the final irrigation protocol, since it is essential to activate the irrigation solution in the SCR, since one of the main goals of the treatment is cleanliness, including the maximum complexity of the anatomy. After the 9-month proservation after the clinical case was concluded, it was possible to observe the onset of bone neoformation in the periapical region, indicating a possible treatment success, since it is still under proservation.

Key-words: Root Canal Therapy, Root Canal Irrigantes, Ultrassonic Theraphy.

1 INTRODUÇÃO

A endodontia é a especialidade da odontologia que tem como objetivo a manutenção da saúde da polpa dentária e o tratamento da cavidade pulpar. A quantidade de células microbianas no sistema de canais radiculares e sua virulência, bem como a resposta do hospedeiro, influenciam o grau de inflamação e sintomas periapicais (ALVES, 2004; SIQUEIRA JÚNIOR, 2012).

O tratamento endodôntico é composto por diversas fases que estão ligadas intimamente entre si. Uma das fases que mais apresentou transformações nos últimos anos foi o preparo do canal radicular, tendo em vista à gradativa "substituição" do preparo manual pela automatização das técnicas de modelagem (SEMAAN et al., 2009).

Com a inserção dessas limas automatizadas em níquel-titânio houve um avanço importante no preparo dos canais radiculares, como a diminuição do tempo de instrumentação, da fadiga do operador e da ocorrência de iatrogênicas. No entanto, mesmo com a introdução desses novos instrumentos, após o preparo biomecânico, cerca de 65% da superfície do canal radicular permanecem intocadas (VERSIANI et al., 2013). Sendo assim, a utilização de uma substância química auxiliar durante o ato de instrumentação é de suma importância e visa facilitar a ação dos instrumentos, penetrando em todo o sistema de canais, a fim de promover auxílio indispensável à sanificação do complexo endodôntico (BORIN; BECKER; OLIVEIRA, 2007).

O hipoclorito de sódio (NaOCl) é a substância química auxiliar mais empregada no tratamento endodôntico de dentes com necrose pulpar, em diferentes concentrações, por apresentar características desejadas, como dissolução dos tecidos pulpares e remanescentes necróticos (SIQUEIRA, 1997; GUERISOLI et al., 2002; TORABNEJAD et al., 2003). É um efetivo agente antimicrobiano, sendo essa atividade proporcional à sua concentração, que varia de 0,5% a 5,25% (MENEZES; ZANET; VALERA, 2003; VIANNA et al., 2004).

Outro fator que pode exercer significativa influência no controle da infecção apical é o calibre apical do preparo. Estudos demonstram que a redução da população bacteriana foi significativamente menor a cada troca de instrumento para um maior calibre. Este fato mostra que quanto mais amplo for o

preparo, maior será a eliminação de bactérias no interior do canal (ROLLISON et al, 2002; BORGES, et. al, 2016).

Para complementar o preparo mecânico e maximizar a limpeza do sistema de canais radiculares, diversos métodos e sistemas de irrigação vem sendo desenvolvidos no mercado, dentre eles a irrigação ultrassônica passiva (PUI), na qual se utiliza uma ponta ultrassônica ativada que cria um fluxo acústico com forças que causam a ruptura física de agregações plaquetárias, como o biofilme (MUNOZ; CAMACHO-CUADRA, 2012; HARRISON et al., 2010; KHAORD, et. al., 2015). Há um processo de formação de bolhas, gerando um potente movimento acústico que favorece a remoção de debris no interior dos canais, potencializando a ação dos irrigantes (CASTELO-BRAZ et al., 2012; MANCINI et al., 2013).

Tem sido demonstrado que a ativação ultrassônica do hipoclorito de sódio amplia dramaticamente a efetividade da limpeza do espaço intracanal. Além disso, aumenta muito o fluxo de líquido e melhora tanto a capacidade antibacteriana como o efeito de remoção de detritos orgânicos e inorgânicos das paredes dos canais radiculares (PLOTINO et al, 2016). E também, a irrigação ultrassônica passiva, combinada à técnica convencional demonstrou ser mais eficiente na remoção de medicação intracanal à base de Ca(OH)2 do que a associação da irrigação manual com a técnica convencional (ZART et al., 2014).

Desta forma, o presente trabalho tem o objetivo expor um caso clínico de tratamento de canal radicular de molar inferior com lesão periapical, discutir a importância da limpeza do canal radicular durante o preparo químico-mecânico e a utilização da PUI como protocolo final de irrigação.

2 RELATO DE CASO

Paciente P.E.S.S., 25 anos, do sexo feminino, procurou atendimento na clínica de endodontia do Centro de Pós Graduação em odontologia (CPGO-Recife). Na anamnese, sua queixa principal foi dor localizada, espontânea, contínua e de longa duração e referia a presença de fístula no dente 36. Ao exame intrabucal foi observado grande destruição coronária no elemento referido com presença de parúlide, resposta positiva ao teste de percussão vertical e horizontal. Apresentou ausência de sensibilidade pulpar ao teste frio.

Radiograficamente, foi observada extensa restauração ocluso-distal, que se estendia até a região cervical da face distal. Na região apical foi possível observar imagem radiolúcida sugestiva de reabsorção óssea ao redor do terço apical das raízes e discreta curvatura no terço médio da raiz mesial. Sendo o diagnóstico sugestivo de periodontite apical (FIGURA 1).



Figura 1. Radiografia inicial.

Após anestesia troncular com lidostesim a 3% 1:50.000 - (DLA, Catanduva, Brasil), foi realizada a remoção da restauração com ponta diamantada esférica 1014 (KG Sorensen, Cotia, Brasil) e iniciada a abertura coronária com a mesma broca, complementando com broca Endo Z (Dentisply

Maillefer, Ballaigues, Suíça). O isolamento absoluto foi realizado com grampo metálico número 201 Duflex (SSWrite, Juiz de Fora, Brasil) e lençol de borracha (Madeitex, São José dos Campos, Brasil). Em seguida foi iniciada a localização e exploração inicial dos canais radiculares utilizando limas especiais # 8 e #10 C Pilot (VDW, Wolfsburgo, Alemanha), sendo dois mesiais e um distal. O comprimento aparente do dente (CAD) foi medido em 20mm.

A solução utilizada no presente caso foi o hipoclorito de sódio 2,5% (Asfer, São Caetano do Sul, Brasil), sendo realizada a irrigação a cada troca de lima dentro do canal com pontas para irrigação da MKlife com saída lateral (MKlife, Porto Alegre, Brasil).

O preparo químico mecânico (PQM) foi realizado com o sistema de limas Prodesign S (Easy, Belo Horizonte, Brasil), que consiste em limas rotatórias em níquel titânio (NiTi) e possui tratamento térmico CM. Foi utilizada a lima #25/01 em 18mm, a lima #30/10 em 16mm, na realização do preparo cervical. Em seguida, foi utilizada a lima #25/08 em 18mm para instrumentação do terço médio e então realizada a odontometria eletrônica com o localizador Root ZXII (JMorita, Kyoto, Japão) e com limas manuais NiTi-flex (Dentsply Maillefer, Ballaigues, Estados Unidos) #20 manual no canal distal e lima#15 manual nos canais mesiais, confirmando o comprimento real do dente (CRD) em 20mm nos canais mesiais e 19mm no canal distal. Na sequência foi utilizada a lima #25.06 no CRT nos três canais. Nos canais mesiais foi utilizada a lima #30.01 logic (Easy, Belo Horizonte, Brasil) para alargar o terço apical, finalizando o preparo dos canais mesiais. No canal distal, foi utilizado na sequência a lima #35.04 e a lima #40 manual no CRT para alargar o terço apical.

Foi realizado então um protocolo de irrigação final com uso irrigação ultrassônica passiva (PUI), com o inserto ultrassônico E1 (Helse, Santa Rosa do Viterbo, Brasil), com agitação da solução por 3 ciclos de 20 segundos de hipoclorito de sódio a 2,5% (Asfer, São Caetano do Sul, Brasil), seguido de irrigação com soro, agitação por 3 ciclos de 20 segundos com EDTA (Biodinâmica, Ibiporã, Brasil), seguido de irrigação com soro e agitação por 3 ciclos de 20 segundos com hipoclorito de sódio a 2,5% seguido de irrigação com soro.

Foram utilizados cones de papel absorvente (Endo Tanari, Manacapuru, Brasil) para secar os canais. A medicação intracanal utilizada foi Callen (SSWrite, São Paulo, Brasil), introduzida nos canais como uso de seringa navitip (Ultradent,

Indaiatuba, Brasil).

Na segunda seção, foi observada a regressão da fístula e a ausência de sintomatologia. O protocolo de anestesia e isolamento foi realizado, para posterior remoção da medicação intracanal com os instrumentos memória e posterior conemetria. Os cones da Odous de Deus (Odous de Deus, Belo Horizonte, Brasil) utilizados na prova do cone foram calibrados com régua calibradora (Dentisply, São Paulo, Brasil) em 25 para os canais mesiais e 40 para o distal e radiografado (FIGURA 2).

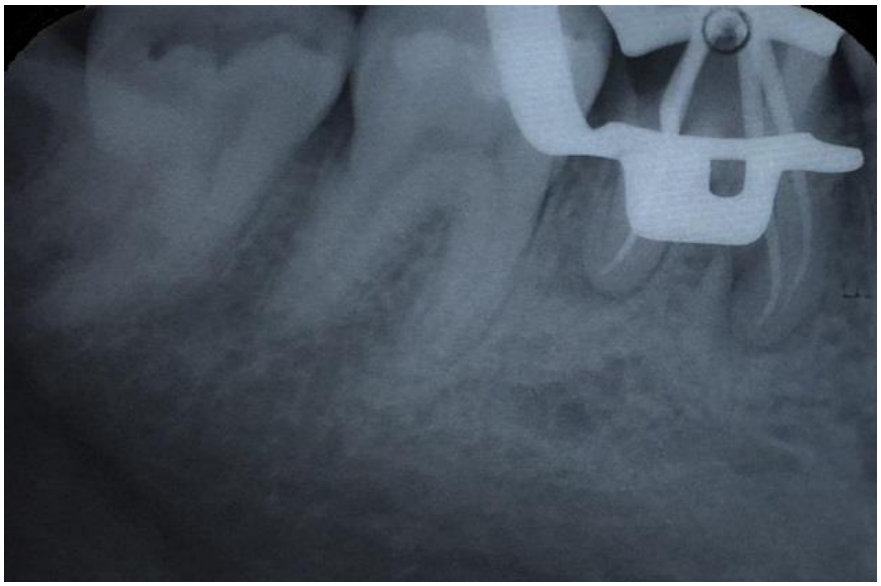

Figura 2. Radiografia da prova do cone.

Antes da prova do cone foi realizada uma agitação da solução com ultrassom para auxiliar na remoção da medicação e após a prova do cone o protocolo de irrigação ultrassônica passiva (PUI), com o inserto ultrassônico E1 (Helse, Santa Rosa do Viterbo, Brasil), com agitação da solução por 3 ciclos de 20 segundos cada, com solução de hipoclorito de sódio a 2,5%, EDTA a 17% (ácido etilenodiamino tetra-cético) e hipoclorito de sódio 2,5%, sendo essa solução renovada a cada ciclo. Foi utilizado cones de papel absorvente (Endo Tanari, Manacapuru, Brasil) para secar os canais. Para a obturação dos canais foi utilizado cimento obturador Sealer Plus (MK Life, Porto Alegre, Brasil) com a técnica de condensação lateral. A limpeza da câmara pulpar foi realizada com álcool etílico 70 (Itajá, São Paulo, Brasil) e a blindagem da obturação dos canais foi realizada

com cotosol (Coltene, Bonsucesso, Brasil). Foi feita então a restauração provisória realizada com cimento de ionômero de vidro Maxxion R (FGM, Joinville, Brasil) (FIGURA 3).



Figura 3. Radiografia final.

Foi realizada a proservação do elemento dental após 9 meses de concluído o tratamento, e foram verificados sinais sugestivos de neoformação óssea na região previamente ocupada pela lesão periapical (FIGURA 3).



Figura 4. Radiografia de proservação após 9 meses de conclusão do tratamento.

3 DISCUSSÃO

A complexidade da anatomia do sistema de canais radiculares juntamente com a presença de biofilme ou de tecido orgânico e inorgânico em áreas de difícil acesso dificulta o processo de desinfecção (PAQUE et al., 2011; DE-DEUS et. al., 2018).

Sem dúvida, a fase que apresentou maiores avanços nos últimos anos foi o preparo mecânico do canal radicular, já que o preparo manual vem sendo superado pela automatização das técnicas de modelagem (FERREIRA; BARATTO; FARINIUKI, 2004). A cada dia, novos instrumentos são introduzidos no mercado, uma vez que a instrumentação rotatória promove maior rapidez no preparo do canal radicular e menor estresse para o profissional e seus pacientes durante a realização da terapia endodôntica (BARATTO et al., 2002).

Contudo, estudos mostram que até 65% da área de superfície dos condutos permanecem intocadas, independente do sistema utilizado (PETERS et al., 2001; VERSIANI et al., 2015). Há regiões não tocadas até mesmo no canal principal que, na maioria das vezes, não possui secção transversal circular, como o realizado pelo desgaste do instrumento. Essa deficiência na limpeza impossibilita a remoção mecânica de biofilmes até mesmo em canais com anatomia menos complexa (LIN et al., 2013; HEILBORN, COHENCA, CAPELLI, 1985; MELO-RIBEIRO et al., 2013; PAIVA et al., 2013; SRIREKHA et al., 2013; AHMETOGLU et al., 2014; KAMEL & KATAIA, 2014).

Na tentativa de diminuir possíveis problemas, atualmente, propõe-se cada vez mais, como protocolo ideal, a ativação das soluções irrigadoras no canal radicular, como foi utilizado no presente trabalho. O intuito desta ativação seria uma maior dispersão e contato da solução pelo sistema de canais radiculares (SCR), especialmente nas regiões que a instrumentação não alcança (DIOGUARDI et al., 2018; VIVACQUA-GOMES et al., 2002; GOMES FILHO et al., 2008). Porém, para se obter o sucesso do ponto de vista biológico, algumas vezes é indicado o uso de medicação intracanal para diminuir a ação das bactérias que não foram eliminadas após o preparo químico mecânico (ESTRELA et al., 2003; SINGH et al., 2013; SOUZA & DANTAS, 2002; BARBIZAM et al., 2008).

No caso clínico relatado, foi utilizada medicação intracanal entre uma sessão e outra do tratamento, permitindo com que a medicação, no caso o hidróxido de cálcio, possa se difundir e atingir bactérias residuais, oferecendo mais uma arma no controle microbiano (ESTRELA et al., 2003; SINGH et al., 2013).

Ao mesmo tempo, deve-se considerar a dificuldade na remoção dessa medicação, podendo dificultar a permeabilidade da dentina e dissolução do cimento endodôntico (YAYLALI, KECECI, KAYA, 2015). Tornando-se necessário um protocolo de irrigação final cuidadoso, que pode ser realizado com o auxilio de insertos ultrassônicos, Easy Clean, XP Endo Finish, entre outros dispositivos (TORABINEJAD et al., 2003). Seguindo esses princípios descritos na literatura, foi utilizado, no presente trabalho o inserto ultrassônico E1 (Helse-Brasil), com agitação da solução por 3 ciclos de 20 segundos, de cada solução de hipoclorito de sódio a 2,5%, EDTA a 17% (ácido etilenodiamino tetra-cético) e hipoclorito de sódio 2,5%, sendo essa solução renovada a cada ciclo.

Apesar do hipoclorito de sódio, eficiente antimicrobiano utilizado na irrigação ser capaz de remover injúrias superficiais e dissolver o componente orgânico da smear layer (ESTRELA et al., 2003; ONÇAG et al., 2003; YAMASHITA et al., 2003; MENEZES, ZANET, VALERA, 2003, VIANNA et al., 2004), ele não é capaz de remover a parte inorgânica da mesma (LIOLIOS et al., 1997). Desta forma, para todos os casos, torna-se necessária a utilização do EDTA 17% após o preparo biomecânico, a fim de promover melhor limpeza das paredes dos canais radiculares. O EDTA tem ação de dissolver tecidos mineralizados e promover a efetiva remoção da smear layer, garantindo uma atuação mais efetiva do curativo de demora e promovendo um selamento hermético do canal radicular (VIVACQUA-GOMES et al., 2002, MENEZES, ZANET, VALERA, 2003, HARIHARAN, NANDLAL, SRILATHA, 2010), por isso, foi realizada a agitação dessa substância no presente caso clínico durante a irrigação final.

Levando-se em consideração que o desbridamento do forame apical é um passo também relevante para a endodontia atual, realizamos essa técnica nos canais tratados neste caso clínico, sobretudo pela proposta de limpeza foraminal. O reconhecimento da presença de microrganismos no canal cementário, e em lesões periapicais, tem contribuído para difundir a aceitação da limpeza e desbridamento do forame apical durante a instrumentação do canal

radicular (EHRMANN; MESSER; CLARK, 2007; TINAZ, et al., 2005).

No tratamento endodôntico do molar inferior em questão foi feita a agitação da solução irrigadora com o ultrassom, sendo o sistema de escolha o Irrisonic (Helse Ultrasonic, Brasil). O instrumento permanece em ação com baixa potência (por volta de 20%) durante 20 segundos movendo-se dinamicamente em toda extensão do canal (DUQUE et al., 2017). Este procedimento deve ser repetido por 3 vezes, sendo necessária a renovação da solução irrigadora após a última ativação (KATO et al., 2016; VIVAN et al., 2016). Com o mesmo objetivo de melhorar a eficiência de limpeza, o sistema XP Endo Finisher (FKG, Switzerland) propõe um novo paradigma para instrumentos endodônticos, no qual objetiva-se o contato com maior quantidade de paredes possível. No entanto, KESKIN, SARIYILMAZ (2017), afirmam através de estudo que não há diferença significativa entre as performances da PUI e da XP Endo Finisher.

Porém, Van Der Sluis, Versluis, Wesselink (2007) afirmam que em relação à remoção do hidróxido de cálcio, a XP Endo Finisher apresenta menos eficiência quando comparado a PUI. Entretanto, ainda um método falho segundo UZUNOGLU-OZYUREK, ERDOGAN, TURKER (2018).

Boff et al. (2012), compararam a eficácia da PUI em relação à técnica convencional com uso de seringa na limpeza da porção apical de SCR achatados. Foram utilizados 20 dentes incisivos humanos inferiores extraídos. Os dentes foram agrupados em grupos A e B. No grupo A, foi utilizada a técnica convencional com uso de seringa, e no grupo B foi utilizada PUI. Em ambos os grupos a solução irrigante utilizada foi NaOCl a 2,5%. Os autores concluíram que a limpeza do segmento apical do SCR dos dentes utilizados no estudo foi melhor ao utilizar PUI. Corroborando com o estudo de Kfir et al. (2017), em que concluíram a eficiência da utilização de novas tecnologias como a PUI para potencializar a desinfecção dos canais devido a complexidade da anatomia de canais radiculares em atrésicos e/ou achatados em toda sua extensão.

Jiménez, Gómez, Matos (2014), avaliaram a efetividade da PUI, em relação à instrumentação mecânica convencional, na remoção da bactéria Enterococcus faecalis do SCR, bactéria característica daquelas lesões resistentes ao tratamento. Como conclusão, verificou-se que PUI foi mais eficaz na remoção da bactéria E. faecalis do SCR nos terços apical, médio e cervical. Porém, em outro estudo se demonstra que não há diferenças significantes entre

PUI e instrumentação mecânica tradicional no grau de remoção da bactéria do SCR (GUERREIRO-TANOMARU, 2015). Contudo, ambos estão em concordância de que nem PUI nem instrumentação mecânica tradicional é capaz de remover por completo a bactéria E. faecalis do SCR (GUERREIRO-TANOMARU,2015; JIMÉNEZ L, GÓMEZ J, MATOS, 2014).

Segundo Justto et al.(2014), Chávez-Andrade et al.(2014), Boff et al. (2012), a PUI é uma técnica eficaz na limpeza do SCR, principalmente no segmento apical. Contudo, em outro estudo, foi concluído que a técnica, embora permita maior ativação da solução irrigante no canais laterais do SCR, não o faz até o comprimento de trabalho (GREGORIO et al., 2010).

Mozo, Llena e Forner (2012); Van Der Sluis et al. (2007); Harrison et al.,2010; Cachovan et al.(2013), concluíram que o uso de ultrassom no procedimento de irrigação resulta em melhor limpeza do canal, melhor distribuição do irrigante para o sistema de canais, desbridamento pulpar e remoção da smear-layer e bactérias. Entretanto, alguns autores demonstram que a PUI não contribui para esse aumento (ALVES et al.,2011; GRUNDLING et al., 2011). No entanto Mozo, Llena e Forner (2012) concluíram dizendo que tanto pesquisadores como clínicos devem compreender a base da irrigação ultrassônica para melhorar o uso da mesma, pois apesar de inúmeras pesquisas desenvolvidas quanto à forma da aplicação da energia ultrassônica e o volume da solução irrigadora, não existe um protocolo único nem uma correlação com a eficácia clínica de dispositivos ultrassônicos com melhores resultados de tratamento.

Sendo assim, nota-se que é imprescindível o cuidado em cada etapa do tratamento endodôntico, desde o acesso aos canais, a limpeza mecânica e a ativação da solução irrigadora no SCR, visto que um dos principais objetivos do tratamento é a limpeza contemplando ao máximo a anatomia complexa encontrada rotineiramente (DE-DEUS et. al., 2018).

4 CONCLUSÃO

A eficiente limpeza mecânica por meio dos instrumentos endodônticos, juntamente com a ação da solução química auxiliar e sua ativação potencializando seu efeito, como no caso da PUI, aumenta o desempenho das soluções irrigadoras na remoção da smear layer e detritos no interior do conduto e seu poder de dissolução tecidual, assim reduzindo a microbiota intracanal e trazendo benefícios no controle da infecção endodôntica. Mostrando, dessa forma, uma técnica eficaz na limpeza e desinfecção dos canais radiculares, já que após a proservação com 9 meses de concluído o caso clínico foi possível observar início de neoformação óssea na região periapical.

REFERÊNCIAS BIBLIOGRÁFICAS

AHMETOGLU, F.; KELES, A.; YALCIN, M.; SIMSEK, N. Effectiveness of diferente irrigation systems on smear layer removal: a scanning electron microscopic study. **European Journal of Dentristry**. v.08, n.01, p.53-7, 2014.

ALVES AF, ALMEIDA BM, NEVES MA, MORENO JO, RÔÇAS IN, SIQUEIRA JF JR. Disinfecting oval-shaped root canals: effectiveness of diferente supplementary approaches. **J Endod**. Apr, v.37, n.4, p.496-501, 2011.

ALVES, Flávio Rodrigues Ferreira. Compreendendo a etiologia microbiana das infecções endodônticas. **Revista Biociências**, v. 10, n. 1-2, p. 67-71, 2004.

BOFF TL, ZAMIN C, COGO DM, VANNI JR, HARTMANN MSM, FORNARI VJ. Histological analysis of cleaning capacity in apical third of flattened root canals with passive ultrasonic irrigation. **RSBO** , v.11, n.2, p.113-7, 2012.

BARATTO FILHO F, FARINIUK LF, FERREIRA EL, PECORA JD, CRUZ FILHO AM, SOUSA NETO MD. Clinical and macroscopic study of maxillary molars with two palatal roots. **Int Endod J**., v.35, n.9, p.796-801, 2002.

BORGES Silva, E. A., GUIMARAES, L. S., KUCHLER, E. C., ANTUNES, L. A. A., & Antunes, L. S. (2017**). Evaluation of Effect of Foraminal Enlargement of Necrotic Teeth on Postoperative Symptoms**, v.5, n.2, p.4-89, 2016.

BORIN, G.; BECKER, A.N.; OLIVEIRA, E.P.M. A história do hipoclorito de sódio e sua importância como substancia auxiliar no preparo químico mecânico de canais radiculares**. Revista de Endodontia Pesquisa e Ensino**. Ano.3,n.5,jan./jun.,2007.

CASTELO-BRAZ, P.; MARTÍN-BIEDMA, B.; CANTATORE, G.; RUIZ-PIÑON, M.; BAHILLO, J.; RIVAS-MUNDIÑA, B.; VAREKLA-PATIÑO, P. In nitro comparison of passive and continuous ultrasonic irrigation in simulated lateral canals of extracted teeth. **Journal of endodontics**, v. 38, n. 05, p. 688-91, 2012.

CHÁVEZ-ANDRADE GM, GUERREIRO-TANOMARU JM, MIANO LM, LEONARDO RT, TANOMARU-FILHO M. Radiographic evaluation of root canal cleaning, main and laterals, using different methods of final irrigation. **Rev odontologia-UNESP**, v.43, n.5, p.333-7, 2014.

DE-DEUS,G. et al. Comparação por micro-TC do XP-endo Finisher e irrigação ultrassônica passiva como protocolos finais de irrigação na remoção de detritos acumulados de tecidos duros de canais ovais**. Investigações clínicas orais** Nov, 2018.

DIOGUARDI, M. et al. Endodontic irrigants: Different methods to improve efficacy and related problems**. European Journal of Dentistry**. v. 12, n. 3, p. 459-466, Jul-Sep, 2018.

DUQUE, J. A. et al. Comparative Effectiveness of New Mechanical Irrigant Agitating Devices for Debris Removal from the Canal and Isthmus of Mesial Roots of Mandibular Molars. **Journal of Endodontics**. v. 43, n. 2, p. 326-331, Feb, 2017.

EHRMANN, E. H.; MESSER, H.H.; CLARK, R.M. Flare-ups in endodontics and their relationship to various medicaments**. Aust Endod J**., vol. 33, no.3, p. 119-130, 2007.

ESTRELA C, RIBEIRO RG, ESTRELA CR, PÉCORA JD, SOUSA-NETO MD. Antimicrobial effect of 2% sodium hypochlorite and 2% chlorhexidine tested by different methods**. Braz Dent J**., v.14, n.1, p.58-62, 2003.

FERREIRA EL, BARATTO FILHO F, FARINIUK LF. Descrição dos instrumentos endodônticos NRT files - tipo II: análise da forma alcançada em canais artificiais. **Rev Sul-Bras Odontol**.,v.1, n.1, p.45-9, 2004.

GOMES-FILHO JE, AURÉLIO KG, COSTA MM, BERNABÉ PF. Comparison of the biocompatibility of different root canal irrigants**. J Appl Oral Sci**., v.16, n.2, p.137-144, 2008.

GREGORIO C, ESTEVEZ R, CISNEROS R, PARANJPE A, COHENCA N. Efficacy of Different Irrigation and Activation Systems on the Penetration of Sodium Hypochlorite into Simulated Lateral Canals and up to Working Length: An In Vitro Study. **J Endod**., v.6, n.7, p.1216-21, 2010.

UERISOLI, DMZ; MARCHESAN, MA; WALMSLEY, AD.; LUMLEY, PJ; PECORA, JD. Evaluation os smear layer removal by EDTAC and sodium hypochlorite with ultrasonic agitation**. International Endodontic Journal**, v. 35, p. 418-21,2002.

GUERREIRO-TANOMARU JM, CHAVÉZ-ANDREDE GM, FARIA-JÚNIOR NB, WARANABE E,TANOMARU-FILHO M.Efeito da irrigação ultrassônica passiva em Enterococcus faecalis de canais radiculares: um estudo ex vivo**. Braz Dent J**.,v.26, n.4, p.342-6, 2015.

GRUDLING GL, ZECHIN JG, JARDIM WM, OLIVEIRA SD, FIGUEIREDO JÁ. Effect of ultrasonics on enterococcus faecalis biofilm in a bovine tooth model. **J Endod**. Aug, v. 27, n. 8, p. 1128-33, 2011.

HARRISON AJ, CHIVATXARANUKUL P, PARASHOS P, MESSER HH. The effect of ultrasonically activated irrigation on reduction of Enterococcus faecalis in experimentally infected root canals**. Int Endod J**., v.43, n.11, p.968-77, 2010.

HARIHARAN VS, NANDLAL B, SRILATHA KT. Efficacy of various root canal irrigants on removal of smear layer in the primary root canals after hand instrumentation: A scanning electron microscopy study. **J Indian Soc Pedod Prev Dent.**,v. 28, n.4, p.271-277, 2010.

HEILBORN. C; COHENCA. N; CAPELLI. A. Irrigação dos canais radiculares. In: HIZATUGU. R. (org); FREGNANI. E. (org). **Endodontia uma visão contemporânea**. São Paulo. Ed. Santos, cap. 25. p. 303-329, 2012.

JIMÉNEZ L, GÓMEZ J, MATOS M. Irrigación ultrasónica pasiva comparada con irrigación manual en la eliminación del enterococcus faecalis del sistema de conductos (estudio in vitro**). Acta Odontol Venz**., v.52, n.2, 2014.

JUSTO AM, DA ROSA RA, SANTINI MF, FERREIRA MBC, PEREIRA JR, DUARTE MAH, et al. Effectiveness of final irrigant protocols for debris removal from simulated canal irregularities. **J Endod**., v.40, p.12, 2014.

KAMEL, WH.; KATAIA, E.M. Comparison of the efficacy of smaer clear with and without a canal brush in smear layer and debris removal from instrumented root canal using WaveOne versus ProTaper: a scanning eléctron microscopic study. **Journal of endodontics**. v.40, n.3, p.446-50, 2014.

KATO, A. S.; CUNHA, S. R.; BUENO, C. E. S.; PELEGRINE, R. A.; FONTANA, C. E.; MARTIN, A. S. Investigation of the Efficacy of Passive Ultrasonic Irrigation Versus Irrigation with Reciprocating Activation: An Environmental Scanning Electron Microscopic Study. **Jornal de Endodontia**, v. 42, n.4, fev. 2016.

KFIR A, BLAU-VENEZIA N, GOLDBERGER T et al. Efficacy of self-adjusting file, XP-endo finisher and passive ultrasonic irrigation on the removal of calcium hydroxide paste from an artificial standardized groove**. Aust Endod J**. v.44, p.26-31, 2018.

KHAORD P, AMIN A, SHAH MB, UTHAPPA R, RAJ N, KACHALIA T, et al. Effectiveness of different irrigation techniques on smear layer removal in apical thirds of mesial root canals of permanent mandibular first molar: A scanning electron microscopic study**. J Conserv Dent**.;18(4):321-6, 2015.

KESKIN C, SARIYILMAZ E, SARIYILMAZ O. Efficacy of XP-endo Finisher file in removing € calcium hydroxide from simulated internal resorption cavity. **J Endod**., v.43, p.126-30, 2017.

LIOLIOS E, ECONOMIDES N, PARISSIS-MESSIMERIS S, BOUTSIOUKIS A. The effectiveness of three irrigating solutions on root canal cleaning after hand and mechanical preparation**. Int Endod J**., v.30, n.1, p.51-57, 1997.

LIN, J.; SHEN, Y.; HAAPASALO, M. A comparative study of biofilm removal

with hand, rotary nickel-titanium, and self-adjusting file instrumentation using a novel in vitro biofilm model. **Journal Endodontics**. v. 39, n. 5, p. 658-63, May, 2013.

MANCINI, M.; CERRONI, L.; IORIO, L.; ARMELLIN, E.; CONTE, G.; CIANCONI, L. Smear layer removal and canal cleanliness using diferente irrigation systems (endoactivatior, endovac, and passive ultrasonic irrigation): field emission scanning eléctron microscopic evaluation in an in vitro study. **Journal of Endodontics**, v. 39, n. 11, p. 1456-60, 2013.

MELO-RIBEIRO, M. V.; SILVA-SOUSA, Y. T. C.; VERSIANI, M. A.; LAMIRA, A.; STEIER, L.; PÉCORA, J. D.; SOUSA-NETO, M. D. Comparison of the cleaning efficacy of self-adjusting file and Rotary systems in the apical third of oval-shaped canals. **Journal of Endodontics**. v.39, n.3, p.398-401, 2013.

MENEZES AC, ZANET CG, VALERA MC. Smear layer removal capacity of disinfectant solutions used with and without EDTA for the irrigation of canals: a SEM study. **Pesqui Odontol Bras**.,v.17, n.4, p.349-355, 2003.

MOZO S, ENA C, FORNER L. Review of ultrasonic irrigation in endodontics: increasing action of irrigating solutions. **Med Oral Patol Oral Cir Bucal**, 2012.

MUNOZ HR, CAMACHO-CUADRA K. In vivo efficacy of three different endodontic irrigation systems for irrigant delivery to working length of mesial canals of mandibular molars. **J Endod**.; v.38,n.4, p.445-8, 2012.

ONÇAÐ O, HOÞGÖR M, HILMIOÐLU S, ZEKIOÐLU O, ERONAT C, BURHANOÐLU D. Comparison of antibacterial and toxic effects of various root canal irrigants**. Int Endod J**., v. 36, n.6, p.423-432, 2003.

PAIVA, SS; SIQUEIRA-JR, JF.; RÔÇAS, IN.; CARMO, FL.; LEITE, DCA.; FERREIRA, DC.; RACHID, CTC.; ROSADO, AS. Molecular microbiological evaluation of passive ultrasonic activation as a supplementary disinfecting step: a clinical study,**Jornal de Endodontia**, v.39, n.02, p.190-4, 2013.

PAQUE, F.; BOESSLER, C.; ZEHNDER, M. Accumulated hard tissue debris levels in mesial roots of mandibular molars after sequential irrigation steps**. International Endodontic Journal.** v. 44, n. 2, p. 148-53, Feb, 2011.

PETERS, O. A.; SCHONENBERGER, K.; LAIB, A. Effects of four Ni-Ti preparation techniques on root canal geometry assessed by micro computed tomography. **International Endodontic Journal**. v. 34, n. 3, p. 221-30, Apr, 2001.

PLOTINO, G. et al. Torsional and Cyclic Fatigue Resistance of a New Nickel Titanium Instrument Manufactured by Eletrical Discharge Machining. **Jornal of Endodontics**. V.42, n. 1, pag. 156-159, jan., 2016.

ROLLISON S, Barnett F, Stevens RH. Efficacy of bacterial removal from instrumented root canals in vitro related to instrumentation technique and size**. Oral Surg Oral Med Oral Pathol Oral Radiol Endod**., v.94, n.3, p.366-371. 2002.

SEMAAN, F. S.; FAGUNDES, F. S.; HARAGUSHIKU, G.; LEONARDI, D. P.; BARATTO FILHO, F. Endodontia mecanizada: a evolução dos sistemas rotatórios contínuos. **RSBO**, v. 6, n. 3, p. 297-309, Set., 2009.

SIQUEIRA JUNIOR, J. F. et al. Princípios biológicos do tratamento endodôntico de dentes com polpa necrosada e lesão perirradicular. **Revista Brasileira de Odontologia**, v. 69, n.1, p. 8-14, 2012.

SIQUEIRA, JF Jr et al. Histological Evaluation of the Effectiveness of Cleaning the Apical Third of Roof Canals. **J Endod** .,v.23, n.8, p.499-502, Aug 1997.

SINGH, R. D. et al. Intracanal medications versus placebo in reducing postoperative endodontic pain a double blind randomized clinical trial. **Brazilian Dental Journal**, v. 24, n. 1, p. 25-29, 2013.

SRIREKHA, A.; RASHMI, K.; HEGDE, J.; LEKHA, S.; RUPALI, K.; RESHMI, G. Na in vitro evaluation of passive ultrasonic agitation of diferente irrigants ons mear layer removal after post space preparation: a scanning eléctron microscopic study. **J Indian Prosthodont Soc**., v.13, n.3, p.240-46, 2013.

TINAZ, A.C.; ALACAM, T.; UZUN, O.; MADEN, M.; KAYAOGLU, G. The effect of disruption of apical constriction on periapical extrusion. **J Endod**., vol. 31, no. 7, p. 533-535, 2005.

TORABINEJAD, M.; CHO, Y.; KHADEMI, A.A.; BAKLAND, L. K; SHABAHANG, S. The effect of various concentrations of sodium hypochlorite in the ability of MTAD to remove the smear layer. **Journal of endodontics**, v. 29, n. 4, p. 233-39, 2003.

UZUNOGLU-OZY € €UREK E, ERDOGAN O, AKTEMUR T € €URKER S. Effect of calcium hydroxide dressing on the dentinal tubule penetration of 2 different root canal sealers: a confocal laser scanning microscopic study**. J Endod**., v.44, p.1018-23, 2018.

VAN DER SLUIS LW, VERSLUIS M, Wu MK, WESSELINK PR. Passive ultrasonic irrigation of the root canal: a review of the literature**. Int. Endod. J**.; v. 40: p. 415-426, 2007.

VIVACQUA-GOMES N, FERRAZ CC, GOMES BP, ZAIA AA, TEIXEIRA FB, SOUZA-FILHO FJ. Influence of irrigants on the coronal microleakage of laterally condensed gutta-percha root fillings**. Int Endod J.,** v.35, n.9, p.791-795, 2002.

VIANNA ME, GOMES BP, BERBER VB, ZAIA AA, FERRAZ CC, DE SOUZA-FILHO FJ. In vitro evaluation of the antimicrobial activity of chlorhexidine and sodium hypochlorite. **Oral Surg Oral Med Oral Pathol Oral Radiol Endod**., v. 97, n.1, p.79-84, 2004.

VERSIANI, M.A.; LEONI, G.B.; STEIER, L.; DE-DEUS, G.; TASSANI, S.; PÉCORA, J.D.; SOUSA-NETO, M.D. Micro-computed Tomography Study of Oval-shaped Canals Prepared with the Self--adjusting File, Reciproc, WaveOne, and ProTaper Universal Systems**. J Endod, New York,** v. 39, n.8, p.1060-1066, 2013.

VERSIANI, M. A. et al. 3D mapping of the irrigated areas of the root canal space using micro-computed tomography**. Clinical Oral Investigations**. v. 19, n. 4, p. 859-66, May, 2015.

VIVAN, R. R. et al. Evaluation of Different Passive Ultrasonic Irrigation Protocols on the Removal of Dentinal Debris from Artificial Grooves. Brazilian **Dental Journal**. v. 27, n. 5, p. 568-572, Oct, 2016.

YAYLALI, I E; KECECI, A D; KAIA, B U. Ultrasonically Activated Irrigation to Remove Calcium Hydroxide from Apical Third of Human Root Canal System: Asystematic review of in vitro studies. **Joen,** 06.006, 2015.

YAMASHITA JC, TANOMARU FILHO M, LEONARDO MR, ROSSI MA, SILVA LA. Scanning electron microscopic study of the cleaning ability of chlorhexidine as a rootcanal irrigant**. Int Endod J**., v. 36, n.6, p.391-394, 2003.

ZART PTM, MICHELON C, ZANATTA FB, BIER CAS, MANFIO AP. Eficácia da irrigação ultrassônica passiva na remoção de hidróxido de cálcio**. Rev. Odontol UNESP**, Jan-Feb;v. 43, n.1, p.15-23, 2014.