FACULDADE DE TECNOLOGIA DE SETE LAGOAS – FACSETE
ESPECIALIZAÇÃO EM ORTODONTIA

ÍTALA MORGANA ROSA DE SOUZA

TRATAMENTO PRECOCE DA CLASSE III:
Relato de caso clínico

Sete Lagoas
2025

ÍTALA MORGANA ROSA DE SOUZA

TRATAMENTO PRECOCE DA CLASSE III

Relato de caso clínico

Trabalho de Conclusão de Curso apresentado ao curso de especialização em ortodontia da Faculdade Sete Lagoas - FACSETE, como requisito parcial para obtenção do título de Especialista em Ortodontia.

Orientador: Prof. Dr. Antônio Carlos de Lacerda França.

Área de concentração: Ortodontia

Sete Lagoas
2025

Dados Internacionais de Catalogação na Publicação (CIP) de acordo com ISBD

Souza, Ítala Morgana Rosa de.

S729t

Tratamento precoce da classe III [manuscrito] : relato de caso clínico / Ítala Morgana Rosa de Souza. – Sete Lagoas, 2025.

18 f. ; il. color.

Trabalho de Conclusão de Curso (Especialização em Ortodontia) – Faculdade Sete Lagoas, Sete Lagoas-MG, 2025.
Orientador : Prof. Dr. Antônio Carlos França Lacerda

1. Ortopedia dos Maxilares. 2. Má oclusão de classe III. 3. correção ortopédica. I. Título.
CDD – 617.643

Elaborado por Aurilene Araújo da Costa CRB 3/1272

ÍTALA MORGANA ROSA DE SOUZA

TRATAMENTO PRECOCE DA CLASSE III

Relato de caso clínico

Trabalho de Conclusão de Curso apresentado ao curso de especialização em ortodontia da Faculdade Sete Lagoas - FACSETE, como requisito parcial para obtenção do título de Especialista em Ortodontia.

Orientador: Prof. Dr. Antônio Carlos de Lacerda França.

Área de concentração: Ortodontia

Aprovado em 15/09/2025 pela banca examinadora constituída pelos seguintes professores:

Prof. Dr. Antônio Carlos Lacerda França
Orientador

Prof. Me Paulo Roberto Pagano
Avaliador

Prof. Me. Valba Luz Augusto Oliveira
Avaliador

TRATAMENTO PRECOCE DA CLASSE III
Relato de caso clínico

EARLY TREATMENT OF CLASS III:
Clinical Case Report

Ítala Morgana Rosa de Souza

Antonio Lacerda Franca

RESUMO

A má oclusão de classe III possui etiologia multifatorial, podendo estar associado ao retrognatismo maxilar, prognatismo mandibular ou a associação de ambos os fatores, desfavorecendo a estética, função e desenvolvimento craniofacial. O diagnostico precoce e a intervenção ortopédica, visa diminuir a gravidade da discrepância esquelética, estimulando o crescimento sagital da maxila e evitado a cirurgia ortognatia futura. Este trabalho tem como objetivo relatar o caso clinico de um paciente do sexo masculino, 8 anos de idade, portador da má oclusão de classe III esquelética, tratado pela associação do disjuntor McNamara e mascara de Petit, com a finalidade da expansão rápida da maxila seguida da tração reversa. Os resultados demonstram tratamento favoravél para a correção da mordida cruzada anterior, melhorando a convexidade facial, e do perfil estético, além do avanço maxilar após a terapia, evidenciado pela analise cefalometrica. O acompanhamento clinica, evidenciou estabilidade dos resultados obtidos. Conclui-se que o tratamento precoce aparelhos ortopédicos é uma alternativa eficaz para a correção da classe III, proporcionando benefícios funcionais e estéticos durante o crescimento ósseo.

Palavras-chave: Má oclusão de classe III; Ortopedia dos Maxilares; correção ortopédica; Relação Esquelética Maxilomandibulares; Tratamento Interceptativo.

1 **INTRODUÇÃO**

A classe III é uma deformidade dento esqueletal, onde um conjunto de fatores determina sua severidade. Essa deformidade se expressa através do retrognatismo maxilar, do prognatismo mandibular ou pela associação de ambos, o que identifica o padrão esquelético do paciente. O perfil do paciente e a cefalometria determinam sua severidade e tipo (OLTRAMARI, 2005; PERRONE, 2009; FERNANDES, 2010; BITTENCOURT, 2009). A má oclusão de classe III é subdividida em 3 problemáticas: pseudo, dentoalveolares e esqueléticas, onde deve se levar em conta problemas ambientais, dentárias e esqueléticas respectivamente (FERNANDES, 2010). A funcional ou a pseudo classe III é caracterizada um perfil facial reto e boa relação esquelética maxilo mandibular na posição de relação cêntrica, estando os incisivos numa posição de topo-a-topo ou em mordida cruzada (GONÇALVES *et al.*, 2007). Já a discrepância do padrão esquelética dependem da observação de uma série de características faciais, oclusais, e cefalométricas (OLTRAMARI, 2005), onde a base óssea mandibular determina algumas características faciais pertinentes a essa má oclusão: perfil côncavo; mordida cruzada anterior que leva inversão dos labiais, queixo proeminente; aumento do terço inferior da face devido a uma protrusão da mandíbula (BITTENCOURT, 2009; PERRONE, 2009); ausência da proeminência zigomática, o que, conseguintemente, gera o retrognatismo maxilar; a linha mento-pescoço aumentada em relação à profundidade da face média e o ângulo mais agudo entre mento e pescoço (OLTRAMARI, 2005). O padrão esquelético é bem reconhecido na análise facial, porém a cefalometria também contribui para o diagnóstico: as medidas ANB ,SNA e SNB- retrusão maxilar; SN-GoGn -terço inferior da face aumentado; FMA e o eixo Y crescimento mandibular deficiente no sentido vertical são importantes Bittencourt (2009). A observação radiográfica constitui um complemento para a análise clínica (OLTRAMARI, 2005).

De acordo com a definição de Classe III proposta por ANGLE, 1889, a maloclusão de classe III é determinada por uma posição em que o primeiro molar inferior encontra-se em posição mesial na relação com o primeiro molar superior. A cúspide mésio vestibular do primeiro molar superior oclui no espaço entre a cúspide distal do primeiro molar inferior e a cúspide mésio-vestibular do segundo molar inferior. Também neste caso é usada a subdivisão quando existe um lado em chave de oclusão. Os incisivos podem ou não apresentar mordida cruzada, com as faces vestibulares dos incisivos superiores contactando com a face lingual dos incisivos inferiores. Os incisivos e caninos inferiores encontram-se com excessiva inclinação lingual (THIESEN *et al*, 2004)

A condição psicológica, dentre os portadores de má oclusão de Classe III, é de suma importância, vale ressaltar que eles costumam apresentar os índices mais baixos de auto-estima. Essa condição mostra a necessidade urgente de tratamento reparador. (ARAÚJO, 2008; BITTENCOURT, 2009).

A incidência dessa má oclusão varia entre 3% a 13% da população mundial, onde há diferença desses números conforme etnias. Na América do norte e no Brasil essa prevalência aproxima-se de 6%, segundo relatos clínicos ARAÚJO, 2008.

A etiologia multifatorial e a dificuldade de prever o padrão de crescimento do complexo craniofacial contribuem para que o tratamento da Classe III seja desafiador (PERRONE, 2009), podendo ser multifatorial, sofrendo influência principalmente genética, e de fatores físicos e ambientais. Portanto, torna-se

necessário determinar e conhecer o fator etiológico para o planejamento e abordagem terapêutica correta (OLTRAMARI, 2005).

A má oclusão classe III esquelética representa um grande desafio ao profissional em razão do crescimento potencialmente desfavorável e da imprevisibilidade de resultados estáveis e estéticos (PRIMO *et al*, 2010). Para tentar predizer os resultados e a estabilidade do tratamento, Deve-se considerar as más posições dentárias individuais, o crescimento excessivo mandibular, a falta de crescimento maxilar, os problemas verticais ou a combinação de vários deles (FERNANDES, 2010), além dos cuidados quanto à época de tratamento e tipos de intervenção, onde o planejamento deve considerar fatores da idade do paciente e genética (ARAÚJO, 2008).

O diagnóstico ideal da má oclusão de Classe III deve ser precoce, se possível ainda na dentadura decídua, pois agrava-se ao longo do crescimento, principalmente a partir da adolescência. Deste modo, na criança, esta má oclusão não se apresenta totalmente definida (OLTRAMARI, 2005) e o tratamento parece induzir alterações craniofaciais mais favoráveis, com aumento significativo no crescimento sagital maxilar; porém um efeito de restrição mandibular pode ser alcançado em um tratamento mais tardio (GALLÃO et al, 2013).

Quando o paciente se encontra na fase pré-surto de crescimento puberal, uma abordagem precoce é indicada, como o uso de uma máscara facial para a realização de tração reversa da maxila, normalmente acompanhada de disjunção palatina (BITTENCOURT, 2009). Devido ao caráter ortopédico, o mesmo apresenta limitação de idade para sua realização, pois ao final do crescimento ativo, a quantidade de força necessária para o rompimento da sutura fica significativamente alta, resultando em dor, possibilidade de fenestração radicular nos aparelhos dentosuportados ou de necrose da mucosa palatina nos aparelhos dentomucosuportados. (SCANAVINI *et al*.), 2006

Segundo Bittencourt, 2009 várias são as possibilidades de tratamento para a Classe III e a associação da protração maxilar à expansão palatina rápida é considerada como a melhor terapia para os pacientes em fase de crescimento (ALCANT, 2002). Com essa abordagem, espera-se obter um posicionamento mais anterior da maxila, melhorando sua relação com a mandíbula e proporcionando uma oclusão satisfatória ().

A desarticulação das suturas maxilares ajuda nos efeitos ortopédicos, porém o uso da máscara facial em idade jovem, sem a expansão palatina é efetivo para a correção da Classe III esquelética. Sendo assim, a expansão deve ser indicada baseada nas características clínicas do caso (GALLÃO *et al*, 2013).

A máscara facial proporciona uma força anterior constante na maxila e está indicada como método não cirúrgico para correção de casos de má oclusão classe III, sendo empregada modificar a orientação do crescimento facial (PRIMO et al, 2010). Diferentes dispositivos utilizados como ancoragem extrabucal para protração maxilar estão disponíveis, como: máscara facial Delaire, máscara Petit, máscara facial de Turley e Sky Hook, entre outros (PERRONE, 2009).

Dentre os diversos tipos de máscara facial disponíveis, o modelo Petit é uma máscara pré-fabricada que reduz o tempo de atendimento e tem maior aceitação pelos pacientes, por ser um modelo mais simples no tratamento da tração reversa da maxila. Inicia-se seu emprego quando os incisivos centrais superiores erupcionam ou após a erupção dos quatros incisivos maxilares e dos primeiros molares mandibulares facial (PRIMO *et al*, 2010). O aspecto funcional harmônico é importante para a estabilidade dos resultados, e as modificações dentárias e esqueléticas da correção

da Classe III produzem uma melhora entre os dentes, as bases ósseas e os tecidos moles Gallão *et al*., 2013

A máscara está indicado para os casos verdadeiros de retrognatismo maxilar e altura facial curta, e esta contra indicação para face longa (mordida aberta), uma vez que a rotação mandibular agravaria o problema, aumentando a probabilidade de necessidade de correção cirúrgica Primo *et al*, 2010 Entretanto, a técnica apresenta limitações, com: baixa aceitação pelos pacientes em virtude das proporções do aparelho, uso intensivo diário (12/16h por dia), limitado avanço maxilar, alto risco de recidivas e possíveis complicações na articulação temporomandibular Primo et al, 2010

De acordo com Perrone *et al* (2009) a média da magnitude da força de protração maxilar é de 447,8g, inclinação do vetor da força de protração maxilar é de 27,5 graus em relação ao Plano Oclusal,e a média do tempo de uso do aparelho de protração maxilar é de 15,2 horas por dia, com desvio-padrão de 3,5 hora. (OLTRAMAR, 2005) o paciente é orientado a utilizá-la 14 horas/dia, excluindo o período escolar.

Quando o paciente é adulto e, portanto, sem crescimento, o tratamento deve ser decidido entre os procedimentos de camuflagem, caso o comprometimento esquelético seja moderado, e os orto-cirúrgicos clássicos, quando o comprometimento esquelético é severo e já cessou o crescimento. A escolha pelo tratamento cirúrgico pode envolver avanço de maxila, recuo de mandíbula ou uma combinação de ambos, (BITTENCOURT, 2009).

2 RELATO DE CASO

2.1 Anamnese

Paciente MHR, faioderma, 8 anos, identidade de gênero masculino, histórico de impetigo e problemas respiratórios, descendente de Alemão e italiano, compareceu com a mãe a clínica de ortodontia do Ceno com a queixa principal de ´´queixo para frente´´ (foto 1).

Foto 1- DOC inicial-frontal(laboratório de Imagem)



Fonte: A autora

2.2 Exame extra oral

Ao exame extra-oral (foto 2) em norma lateral foi identifica que o paciente apresentava deficiência de zigomático, que está associado ao retrognatismo maxilar, além disso observamos o aumento da linha queixo pescoço o que traduz o prognatismo .... perfil côncavo, inversão dos labiais , queixo proeminente, ângulo agudo entre mento e pescoço

Foto 02-DOC inicial-perfil (laboratório de Imagem)



Fonte: A autora

2.3 Exame intra oral

Na avaliação de sorriso e intra-oral (fotos 3), ficou nítido a presença da mordida cruzada anterior e a classe III.

Foto 03- DOC inicial- Intrabucal-frontal (laboratório de Imagem)



Fonte: A autora

2.4 Exames radiográficos e complementares

Foto 04 – DOC inicial Radiografia Panorâmica- (laboratório Imagem)



Fonte: A autora

Fotos 05. A Telerradiografia lateral (A) 05.B Traçado cefalométrico (B)

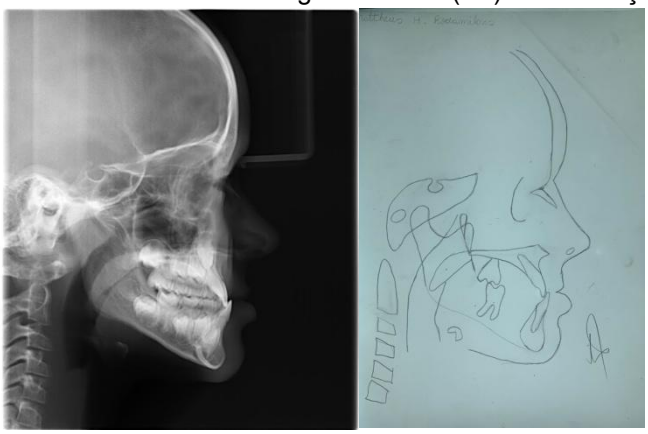

Fonte: A autora

Cefalométricamente, (foto 5-B) o paciente apresenta padrão de crescimento e esquelético III, com leve retrognatismo maxilar e prognatismo. Incisivos superiores protraídos, vestibularizados e extruídos (tentativa de compensação natural da classe III) ,incisivos inferiores bem posicionados.

2.5 Padrão ceno

2.5.1 Esquelético

Quadro 1 - análise esquelética

	norma	paciente
ANB	0-4°	- 4 (cl. III)
COA	99(+-6) mm	80mm (comp. Max.)
CO-GN	97-137 *mm*	115mm (com. Mand)
AFAI	57-58 *mm*	59
Ang. nasolabial	104-126	123 (retrusão maxilar
NAP-perfil ósseo	0+-2	-7 (perfil côncavo)

Fonte: A autora

O campo esquelético do padrão CENO ratifica o que observamos na análise facial, ou seja, a tendência à classe III esquelética combinada. O comprimento excessivo da mandíbula, e reduzido da maxila, auxiliam no interpretação do padrão esquelético.

2.5.2 Crescimento

Quadro 2 - Análise de crescimento

	norma	Paciente
Ang. Sela	123(+-5)	120 (cl III)
Ang. Articular	143(+-6)	135 (mord. Prof)
Ang. Goníaco	130(+-7)	135 (face normal)
Ang. Goníaco sup.	53.5(+-1,5)	64 (tenden, a cl. III
Ang. Goníaco inferior	72.5(+-2,5)	73 (bom crês.vert)
Soma média	396(+-6)	390 (braquifacial)
Altura facial		69% (braquifacial)
Potencial de crescimento		1,04 (baixo potencial crês.

Fonte: A autora

A avaliação do padrão de crescimento crânio cefálico acima também justifica a severidade da Classe III, a mordida cruzada e a sobremordida.

2.5.3 Dentário - Foi observado uma compensação natural da classe III

Quadro 3 - Análise dentária

	Norma	Paciente
1-NA	4	5mm (IS protruidos)
1.NA	22	35 (IS vest.)
1-NB	4	3mm (II bem posicio.
1.NB	25	23 (II bem posicio
Extrusão I superior		5mm (extruido)
Extrusão I inferior		1mm (bom)
Cap. De compensação	2mm	2mm
Nasofaringe	15-17mm	10mm (estreita)

Fonte: A autora

3 PLANO DE TRATAMENTO

Primeiro plano de tratamento:

- Esquelético: (corrigir o padrão III)

Máscara de Protração de Petit

- Dentário:

Transversal: corrigir a mordida cruzada com disjuntor Mcnamara
Sagital: corrigir a classe com máscara de protração Petit
Vertical: desocluir o paciente com o Mcnamara – bloco em acrilico

Segundo plano de tratamento:

- Esquelético: mini placa

4 EVOLUÇÃO DO TRATAMENTO

O paciente escolheu a opção 1, e o tratamento iniciou-se com a instalação do disjuntor tipo McNamara com gancho de protração e solicitação de radiografia oclusal pré -disjunção para avaliação prévia da sutura palatina. Para ativação do aparelho o paciente foi orientado a ativação de ¼ de volta de manhã e de tarde por 7 dias, no sétimo dia foi reavaliado e orientado a ativação por mais 7 dias.

Após a fase de ativação, iniciamos a protração maxilar com a máscara de Petit e usando elástico de ½ pesado em cada lado,com força de 450 gr em cada lado, totalizando 900 gr. No segundo mês o paciente foi orientado a usar a máscara com os mesmo elástico com a força aumentada para 500 gr totalizando 1000 gr, por no mínimo 14 horas diárias, ficando sem usar apenas na escola e em atividades esportivas. Durante a alimentação e escovação o paciente poderia remover a máscara, recolocando imediatamente após.

Foto 06 - Aparelho McNamara e Máscara de Petit

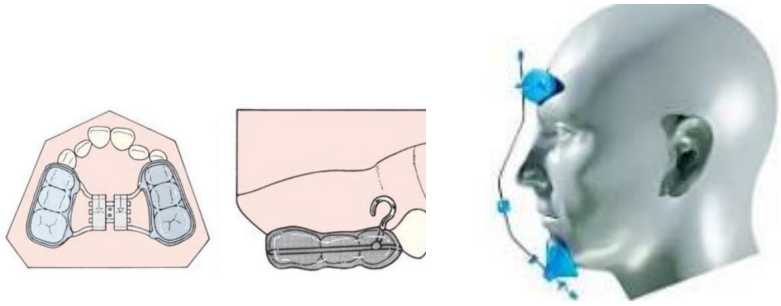

Fonte: DVI (2023)

Quadro 4 - Comparativo Cefalométrico – Antes × Depois

Parâmetro	Antes (Paciente)	Depois (Tratamento)	interpretação
1-NA (mm)	5 mm (protruído)	3–4 mm (mais próximo do ideal)	Redução da protrusão sup.
1.NA (°)	35° (vestibularizado)	24–26° (dentro do padrão)	Melhor inclinação dos incisivos sup.
1-NB (mm)	3 mm (bom)	4 mm (ideal)	Melhor centragem dos incisivos inf.
1.NB (°)	23° (bom)	25° (padrão)	Mantido adequado
Extrusão Incisivo	5 mm (extruído)	Sup. 2 mm (normalizado)	Correção da extrusão
Extrusão Incisivo	Inf. 1 mm (bom)	1–2 mm (mantido)	estavel
Capacidade de compensação	2 mm (limite)	2 mm (estável)	mantido
Sna	79	90	Crescimento maxilar
Snb	88	89	mantido

Fonte: autora

5.1 Análise Clínica

O tratamento reposicionou os incisivos superiores, reduzindo tanto a protrusão quanto a vestibularização. A extrusão também foi corrigida, permitindo uma oclusão mais estável e estética melhor. Os incisivos inferiores permaneceram bem posicionados. Esqueleticamente a A discrepância Classe III foi compensada,

aproximando a relação maxila/mandíbula dos valores normativos de SNA e SNB. O paciente passou de uma condição de má oclusão Classe III com incisivos superiores vestibularizados e vias aéreas estreitas para uma situação mais próxima da normalidade, com harmonia dentária.

6.1 Fotos de evolução Mês 02\24

Foto 7 – Evolução mês 02/24



A- Perfil B-perfil sorrindo C-sorriso frontal D- frontal

Fonte: autora

Foto 8- Evolução (arquivo próprio) Mês 03\24



A- sorriso frontal B- sorriso forçado C-perfil D- frontal
Fonte: autora

Foto 9- Evolução (arquivo próprio) Mês 04\24



A-Sorriso B- frontal C-lateral D- intrabucal- frontal
Fonte: autora

Foto 10- Evolução (arquivo próprio) Mês 07\24



A-frontal B-lateral C-sorriso D-intrabucal\frontal E-intrabucal

Fonte: autora

Durante os meses seguintes à instalação e ativação da máscara, o paciente usou conforme o protocolo e os resultados começaram a ficar muito aparente. Entre os resultados principais, observamos: aumento da convexidade facial, aumento do trespasse horizontal, melhora na expressão do zigomático, o lábio superior à frente do lábio inferior. O que reflete o sucesso da terapêutica até o presente momento.

Foto 11- DOC FINAL- intraoral

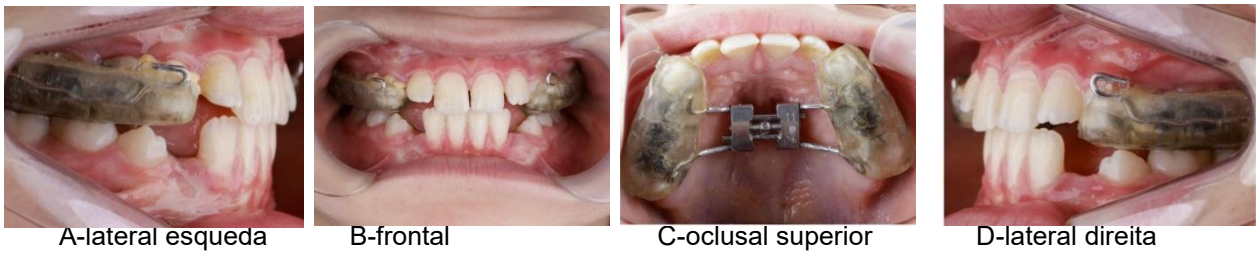

A-lateral esqueda B-frontal C-oclusal superior D-lateral direita

Fonte: autora

Foto 11.1- DOC FINAL-extraoral



A-Perfil B-sorriso D-frontal

Fonte: autora

Foto 11.2- RADIOGRAFIA PANORÂMICA E TELERRADIOGRAFIA FINAL



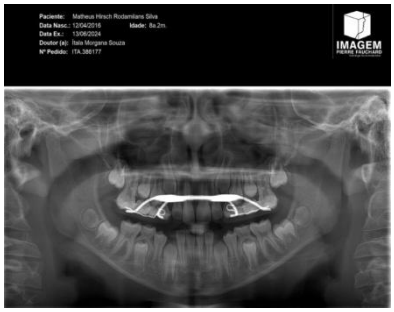

A- Telerradiografia Final B Radiografia Panorâmica Final
Fonte: autora

6 DISCUSSÃO

O tratamento da maloclusão de classe III esquelética, tornou o tratamento benéfico no quesito funcional, fonético, estético e psicológico (PRIMO, 2010; ARAÚJO, 2008 BITTENCOURT, 2009). Neste trabalho, a intervenção ortopédica precoce da classe III, foi obtido resultados positivos, levando em consideração o perfil, projeção do zigomático, maxila positiva, vestibularização dos incisivos superiores e trespasse positivo, concordando com Primo (2010).

Na literatura possui uma gama de estudos mostrando resultados positivos evidenciando um período pós tratamento a curto prazo, pois a má oclusão classe III esquelética representa um grande desafio ao profissional em razão do crescimento potencialmente desfavorável e da imprevisibilidade de resultados estáveis e estéticos a longo prazo (PRIMO et al, 2010).

Nessa tentativa de predizer os resultados a longo prazo e a estabilidade do tratamento precoce da classe III, devemos considerar as posições dentárias individuais, o desenvolvimento sagital de crescimento mandibular e maxilar, o potencial de crescimento genético, os problemas verticais ou a combinação de vários deles (FERNANDES, 2010), onde o planejamento deve considerar a idade ideal do paciente, o tipo de dentição decídua ou mista e a genética (ARAUJO, 2008).

Neste trabalho, os dados cefalométricos nos forneceram resultados favoráveis ao tratamento: ANB (+1,0) mostrou que a relação sagital maxilomandibular estar em harmonia, tendo uma melhora no perfil. A AFAI de (65mm) houve aumento, demonstrando um giro mandibular horário, porém não interferiu no perfil do paciente. O COA (84mm) demonstrou um aumento no seu comprimento da maxila, confirmando seu ANB, e seu Co-Gn manteve a mandíbula favoravelmente estável (115mm) sem alteração. No aspecto dentário, 1-NA (8mm) mostrou um aumento da protrusão dos incisivos superiores e o 1-NB também demonstrou uma protrusão dos incisivos inferiores. As inclinações dos incisivos superiores 1.NA (28 gr) foram aumentadas, deixando evidente uma vestibularização, enquanto o 1.NB (23 gr) se manteve bem posicionado. Analisando os parâmetros de crescimento, Ang, Sela (126 gr) aumentou, porém o crescimento mandibular continuou dentro dos parâmetros aceitáveis de uma classe I; o Ang.Articular (127 gr) demonstrou um aumento na mordida profunda; Ang.

Goníaco (140 gr) evidencia uma face longa, Ang. Goníaco superior (63gr) demonstra uma leve diminuição, porém mantendo o problema sagital com a tendência a classe III; analisando os problemas verticais o Ang. Goníaco inferior (77gr) mostra um crescimento horário, diminuindo visivelmente a projeção do queixo do paciente e ratifica a face longa, o potencial de crescimento manteve Baixo em (1,04). O tratamento não foi concluído. O paciente encontra-se com 8 anos, em crescimento, onde a mandíbula tende a crescer, considerando que se não tratada precocemente, haveria um aumento das discrepâncias sagitais da maxila e mandíbula.

O aparelho McNamara promoveu uma disjunção maxilar, aumentando o perímetro horizontal e fragilizando as suturas palatinas, facilitando assim o tracionamento reverso da maxila (GALLÃO *et al.*, 2013). Seu acrílico oclusal aumenta a DVO, facilitando o descruzamento dos incisivos superiores. Além do objetivo de tracionamento, esse aparelho, foi observado melhora do formato da maxila, diminuindo a probabilidade de um apinhamento após as erupções dentárias BITTENCOURT, 2009.

O tracionamento reverso com a máscara de petit, demonstrou efetividade do tratamento da classe III, onde o paciente obteve um trespasse maxilar e dentário esperado, onde a média da magnitude da força de protração maxilar foi inicialmente 400g e chegou posteriormente a 500g, inclinação do vetor da força de protração maxilar teve uma inclinação de 45 GRAUS possível em relação ao Plano Oclusal,e a média do tempo de uso do aparelho de protração maxilar foi respeitada pelo paciente de 8 horas noturno e 6 horas diurnas , distribuídas em horários flexíveis, excluindo o período escolar e as atividades esportivas praticadas pelo paciente, seguindo os protocolos de (ULTRAMAR, 2005; PERRONE, *et al* (2009)

Até o momento, a resposta do paciente ao tratamento foi positivas, demonstrando que a correção da mordida cruzada foi alcançada, porém o paciente estar em pico de crescimento, onde após a conclusão do tratamento, o paciente será acompanhado anualmente para a avaliação. todos os autores citados fazem menção ao acompanhamento a longo prazo se faz necessário para avaliar crescimento mandibular, para se caso haja uma recidiva da classe III, haver uma nova intervenção ortopédica, evitando assim uma cirurgia ortognática.

8 CONCLUSÃO

O tratamento precoce da classe III usando a técnica da tração reversa com a associação dos aparelhos disjuntor McNamara com a máscara de Petit Apresenta resultados positivos para a correção do problema sagital da classe III. O sucesso do tratamento está relacionado ao grau de cooperação do paciente. Apesar do resultado positivo e fase de conclusão, o paciente passará por uma nova etapa de tratamento a definir, para garantia dos resultados obtidos.

ABSTRACT

Class III malocclusion has a multifactorial etiology and may be associated with maxillary retrognathism, mandibular prognathism, or a combination of both, negatively impacting aesthetics, function, and craniofacial development. Early diagnosis and orthopedic intervention aim to reduce the severity of the skeletal discrepancy, stimulating sagittal growth of the maxilla, and avoiding future orthognathic surgery. This study reports the clinical case of an 8-year-old male patient with a skeletal Class III malocclusion treated with a McNamara expander and Petit mask for rapid maxillary expansion followed by reverse traction. The results demonstrate favorable treatment for the correction of the anterior crossbite, improving facial convexity and aesthetic profile, in addition to maxillary advancement after therapy, as evidenced by cephalometric analysis. Clinical follow-up demonstrated stable results. It is concluded that early treatment with orthopedic devices is an effective alternative for class III correction, providing functional and aesthetic benefits during bone growth.

Keywords: Class III malocclusion; Jaw Orthopedics; Orthopedic correction; Maxillomandibular Skeletal Relationship; Interceptive Treatment.

REFERÊNCIAS

ALCAN, T.; KELES, A.; ERVERDI, N. The effects of a modified protraction headgear on the maxilla. **American Journal of Orthodontics and Dentofacial Orthopedics**, v. 117, n. 1, p. 27-38, 2000.

BITTENCOURT, M. A. V. Má oclusão Classe III de Angle com discrepância ântero-posterior acentuada. **Revista Dental Press de Ortodontia e Ortopedia Facial**, Maringá, v. 14, n. 1, p. 132-142, 2009.

DE CLERCK, H. *et al*. Orthopedic traction of the maxilla with miniplates: a new perspective for treatment of midface deficiency. **American Journal of Orthodontics and Dentofacial Orthopedics**, v. 135, n. 6, p. 715-721, 2009.

DVI Diagnóstico Odontológico. **Tudo sobre o aparelho de McNamara**. Ribeirão Preto, 08 ago. 2023. Disponível em: https://www.dviradiologia.com.br/2023/08/08/aparelho-de-mc-namara

FERNANDES, S. H. C. Má oclusão Classe III de Angle, subdivisão direita, tratada sem exodontias e com controle de crescimento. **Dental Press Journal of Orthodontics**, v. 15, n. 6, p. 131-142, 2010.

FRANCO, A. A. *et al*. Morphometric changes in the midface following maxillary protraction. **American Journal of Orthodontics and Dentofacial Orthopedics**, v. 140, n. 6, p. 791-802, 2011.

GALLÃO, S. *et al.* Diagnóstico e tratamento precoce da Classe III: relato de caso clínico. **Journal of Health Sciences Institute**, v. 31, n. 1, p. 104-108, 2013.

GARIB, D. G. *et al.* Periodontal effects of rapid maxillary expansion with tooth-tissue-borne and tooth-borne expanders: a randomized clinical trial. **American Journal of Orthodontics and Dentofacial Orthopedics**, v. 129, n. 6, p. 749-758, 2006.

GUALANO, A. J. A. *et al*. Malocclusion prevalence and comparison between the Angle classification and the Dental Aesthetic Index in schoolchildren in inland São Paulo State, Brazil. **Dental Press Journal of Orthodontics**, v. 15, n. 4, p. 94-102, 2010.

KILIÇOGLU, H.; KIRLIC, Y. Profile changes in patients with Class III malocclusions after Delaire mask therapy. **American Journal of Orthodontics and Dentofacial Orthopedics**, v. 113, n. 4, p. 453-462, 1998.

MASUCCI, C. *et al.* Early treatment of Class III malocclusion with RME and face mask therapy. **European Journal of Orthodontics**, v. 33, n. 6, p. 698-704, 2011.

NGAN, P. *et al*. Cephalometric and occlusal changes following maxillary expansion and protraction. **European Journal of Orthodontics**, v. 20, n. 3, p. 237-254, 1998.

OLTRAMARI, P. V. P. *et al*. Tratamento da Classe III – revisão sistemática. Parte I: magnitude, direção e duração das forças na protração maxilar. **Revista Dental Press de Ortodontia e Ortopedia Facial**, Maringá, v. 13, n. 6, p. 113-125, 2008.

WESTWOOD, P. V. *et al*. Long-term effects of Class III treatment with rapid maxillary expansion and facemask therapy followed by fixed appliances. **American Journal of Orthodontics and Dentofacial Orthopedics**, v. 123, n. 3, p. 306-320, 2003.