RAFAELA NEIVA SILVA

TRATAMENTO DA MÁ OCLUSÃO DE CLASSE III COM USO DO APARELHO BIOFUNCIONAL

PORTO VELHO
2026

TRATAMENTO DA MÁ OCLUSÃO DE CLASSE III COM USO DO APARELHO BIOFUNCIONAL

Rafaela Neiva Silva[1]
Juliana Volpato Curi Pacini[2]

RESUMO

O objetivo deste artigo é relatar e discutir um caso de tratamento compensatório Classe III com o uso de um aparelho ortodôntico fixo com a prescrição biofuncional em um paciente adulto. Ao final do tratamento observou-se a correção da má oclusão de Classe III por meio de mudanças de origem dentária, proporcionando ao paciente um melhor trespasse vertical e horizontal como também um bom posicionamento dos incisos inferiores gerados pelos torques embutidos nos braquetes da prescrição biofuncional. O aparelho biofuncional corrigiu a má oclusão de Classe III minimizando os efeitos colaterais da mecânica de elásticos intermaxilares de Classe III na região anterior, com uma estética satisfatória e estabilidade.

PALAVRAS-CHAVES: Biofuncional. Má oclusão de Classe III. Ortodontia.

CLASS III MALOCCLUSION TREATMENT THROUGH BIOFUNCTIONAL APPLIANCE

ABSTRACT

This study aimed to report and discuss the compensatory treatment of Class III malocclusion of an adult patient through a biofunctional orthodontic appliance. At the ending of the treatment, the Class III malocclusion was corrected through dental changes, providing a better overjet and overbite, with good mandibular incisor positioning generated by the in-built torques of the biofunctional prescription brackets. The biofunctional appliance corrected the Class III malocclusion and minimize the collateral effects of the mechanics with intermaxillary elastics on the anterior area, with satisfactory esthetics, and stability.

KEYWORDS: Biofunctional. Class III malocclusion. Orthodontics.

[1]Especializando em Ortodontia da Faculdade Sete Lagoas (Facsete); Graduada em Odontologia pelo Centro Universitário Aparício Carvalho –FIMCA, em 2021 –
[2]Mestre em Ortodontia pela Unicid-SP em 2020; Especialista em Ortodontia pela faculdade Sete Lagoas – FACSETE, em 2017; Graduada em Odontologia pela faculdade Araçatuba UNESPED, em 1997. Orientadora

INTRODUÇÃO

A má oclusão de Classe III, embora de baixa prevalência, é considerada de difícil tratamento, segundo (Gonçalves et al., 2007; Silva-Filho et al., 2002) exigindo do ortodontista atenção redobrada no diagnóstico e na definição do plano de tratamento devido à discrepância esquelética e às compensações dentárias, conforme (Reis, 2008; Prado, 2007).

Em pacientes onde a discrepância esquelética é de moderada a severa, o tratamento mais indicado é o orto-cirúrgico. Este procedimento visa melhorar as discrepâncias esqueléticas e as desarmonias faciais, proporcionando um resultado satisfatório em relação à estética e a função no final do tratamento (Troy et al., 2009).

Porém, em pacientes onde a discrepância é suave e há um equilíbrio da harmonia facial, a compensação dentária se torna a única opção de tratamento, pois o comprometimento dentoalveolar é mais frequente, devendo o profissional realizar um correto diagnóstico e observar as limitações do plano de tratamento a ser seguido (Janson, 2005; Stellzig-Eisenhauer et al., 2002).

Dessa maneira a camuflagem ortodôntica por meio de compensações dentárias se torna uma opção viável de tratamento, buscando sempre proporcionar os menores custos biológicos e efeitos colaterais indesejados. Pensando nisso, atualmente, as técnicas ortodônticas vêm se aperfeiçoando e prescrições de braquetes específicos para o tratamento de Classe III vem sendo comercializados.

A prescrição biofuncional para Classe III apresenta um diferencial em relação a outras prescrições. Ela possui torques embutidos nos braquetes que funcionam como fator de resistência aos movimentos de inclinação dos incisivos, principalmente inferiores, quando do uso dos elásticos intermaxilares de Classe III para corrigir a discrepância anteroposterior. Proporcionando assim um resultado final satisfatório e um posicionamento adequado dos incisivos inferiores no rebordo alveolar, minimizando desta forma o risco de fenestrações e recessões gengivais (Angheben et al., 2013).

DESENVOLVIMENTO

Descrição do caso clínico

Paciente L.R.O.N., de 16 anos, sexo feminino, procurou a clínica de Ortodontia, com a queixa do desalinhamento dentário. Apresentando perfil reto, boa harmonia dos terços faciais com um suave aumento do terço inferior, selamento labial passivo e linhas médias dentária coincidente. (Figura 1).



Figura 1 A-C – Fotografias Extrabucais Iniciais.

No exame clínico intrabucal diagnosticou-se má oclusão de Classe de III de Angle, mordida cruzada anterior e posterior do lado esquerdo e um suave apinhamento anterior-inferior e trespasse vertical de 1mm e horizontal de 3mm. (Figura 2).



Figura 2 A-E: Fotografias intrabucais. Análise dentária

Na radiografia panorâmica inicial observa-se, ausência do dente 48, presença dos dentes 18,28 e 38 em processo final de rizogênes e ausência de anomalias (figura 3)



Figura 3 - Radiografia panorâmica Inicial

Na radiografia panorâmica inicial observou-se padrão mesocefálico, perfil reto e rotação mandibular horária, com discreto aumento do terço inferior. (Fig. 4)



Figura 4 - Telerradiografia Inicial

TRATAMENTO

Após a analisar o caso, optou-se pelo tratamento compensatório dentoalveolar sem extrações, com a utilização de bráquetes pré-ajustados com prescrição biofuncional, visando à correção da má oclusão ântero-posterior e à minimização dos efeitos colaterais da mecânica de elásticos intermaxilares de Classe III na região anterior (Angheben et al., 2013).

SEQUÊNCIA DE TRATAMENTO

Inicialmente, instalaram-se bráquetes pré-ajustados com prescrição biofuncional (slot 0.022”×0.030”), seguidos da fase de alinhamento e nivelamento com fios NiTi redondos até 0.019”×0.025”. (Figura 5)



Figura 5 (A-E) Aparelho Biofuncional instalado

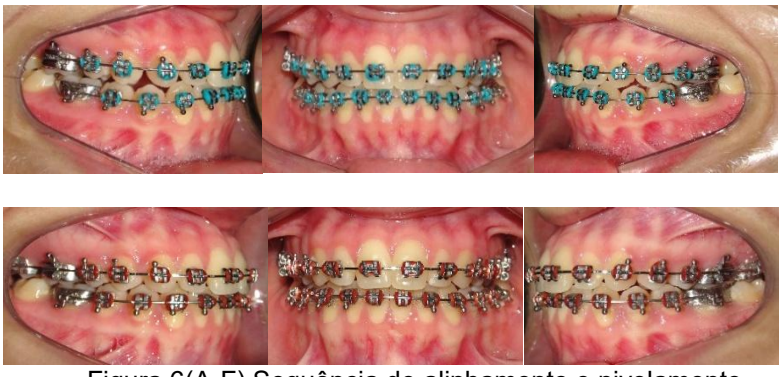

Figura 6(A-F) Sequência de alinhamento e nivelamento

No final do alinhamento e nivelamento foi utilizado um arco auxiliar de expansão MTA com fio NiTi 0,019” x 0,025”para corrigir a mordida cruzada posterior (Figura 7).



Figura 7(A-E) Arcos auxiliar de expansão

Após a inserção do fio retangular .019”x.025” de aço, deu-se início ao uso de elásticos intermaxilares de Classe III bilateralmente (3/16 de força média) (Figura 8). Utilizou-se também, elástico de intercuspidação para finalizar o caso.

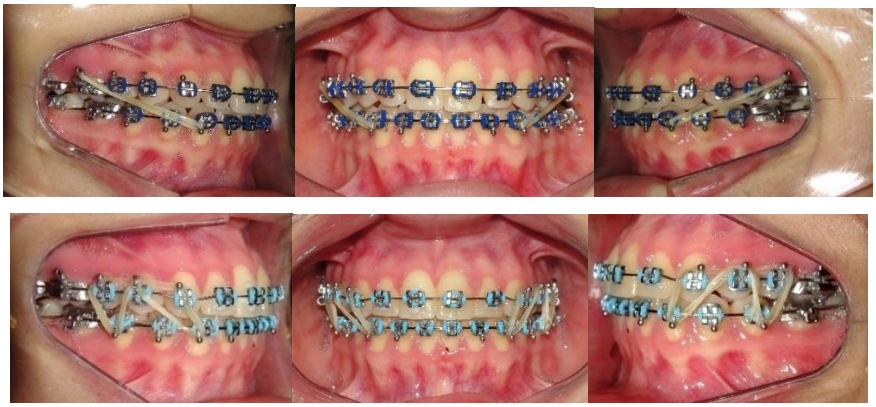

Figura 8(A-F) Elástico intermaxilares de Classe III e Elásticos de intercuspidação

Após a correção da má oclusão foi realizada remoção dos aparelho ortodôntico e instalado as contenções superior e inferior, sendo placa de Hawley no arco superior e 3X3 no arco inferior. (Figura 9)



Figura 9(A-B): A) Contenção Superior B) Inferior

3 – RESULTADOS

Ao final do tratamento observou-se a correção da má oclusão de Classe III, com predominância de alterações dentárias, resultando em melhora do trespasse vertical e horizontal, bem como no adequado posicionamento dos incisivos inferiores gerados pelos torques embutidos nos braquetes da prescrição biofuncional. (Figuras 10 - 16).



Figura 10(A-E) Fotografias intraorais finais



Figura 11(A-C) – Fotografias extraorais finais.



Figura 12(A-E) – Fotografias intraorais de 6 meses de acompanhamento.



Figura 13(A-E) – Fotografias extraorais de 6 meses de acompanhamento.



Figura 14: Radiografia final



Figura 15: Telerradiografia final

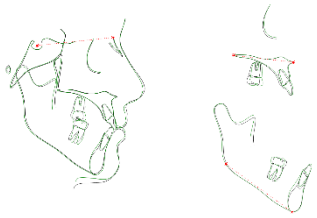

Figura 16: Sobreposição dos traçados anatômicos

Componente Mandibular		
SNB (°)	80,1	80,1
Co-Gn (mm)	106,5	106,9
Relação entre Maxila e Mandíbula		
ANB (°)	3,0	3,2
Wits (mm)	-5.1	-4,2
Componente Vertical		
FMA (°)	30,5	32,1
SN.GoGn (°)	37,9	37,7
SN.Ploclus (°)	20,6	18,8
AFAI (mm)	65,6	66,3
Componente Dentoalveolar Superior		
IS.NA (°)	25,4	25,6
IS-NA (mm)	2,9	3,7
IS-PP (mm)	26,9	27,1
MS-PT Vertical (mm)	17,3	18,0
MS-PP (mm)	19.5	21,1
MS.SN (°)	75,7	82,7
Componente Dentoalveolar Inferior		
II.NB (°)	21,1	23,8
II-NB (mm)	3,9	4,5
II-GoMe (mm)	38,3	39,3
MI-Coroa-sínfise (mm)	18,7	19,7
MI-GoMe (mm)	24,7	24,6
MI.GoMe (°)	56,3	46,9
Relação Dentária		
Sobressaliência (mm)	3,2	2,4
Sobremordida (mm)	1,4	1,7
Perfil Tegumentar		
Li-Linha E (mm)	-2,3	-5,2
Ls-Linha E (mm)	-5,2	-4,7
ANL (°)	120,5	114,5

Tabela 1 – Variáveis Cefalométrias.

4 – DISCUSSÃO

Neste relato de caso, o aparelho biofuncional foi utilizado no tratamento compensatório da má oclusão de Classe III, devido à pequena discrepância esquelética, perfil facial aceitável e fase final de crescimento da paciente, garantindo estabilidade e resultado estético satisfatório.

A Aplicação de torques vestibulares nesta técnica tem objetivo da correção do posicionamento radicular (Prado, 2007). Consequentemente os dentes seriam submetidos a movimento de corpo, o que induziria uma maior resposta a remodelação alveolar (Prado, 2007; Janson, 2005).

Neste caso clínico, a aplicação dos torques nos incisivos superiores e inferiores contribuiu para melhor finalização e estética do caso. A prescrição biofuncional para Classe III apresenta como diferencial o torque vestibular anteroinferior e lingual anterosuperior, favorecendo a compensação dentária das discrepâncias esqueléticas (Janson, 2005).

O torque vestibular dos incisivos inferiores minimiza a inclinação lingual decorrente do uso dos elásticos de Classe III, permitindo movimentação de corpo dentário (Janson et al., 2009).

A técnica Biofuncional para Classe III mostra-se uma alternativa viável a os pacientes que não aceitam o tratamento ortodôntico-cirúrgico, proporcionando resultados oclusais e estéticos satisfatórios (Angheben et al., 2013).

5 – CONCLUSÃO

O aparelho biofuncional corrigiu a má oclusão de Classe III minimizando os efeitos colaterais da mecânica de elásticos intermaxilares de Classe III na região anterior, proporcionando ao paciente um melhor trespasse vertical e horizontal como também um bom posicionamento dos incisivos inferiores gerados pelos torques embutidos nos braquetes da prescrição biofuncional.

REFERÊNCIAS BIBLIOGRÁFICAS

1. GONÇALVES RC, SANTOS-PINTO A, GONÇALVES J R, RAVELI DB. Tratamento ortodôntico cirúrgico da Classe III com deficiência maxilar. . OrtodontiaSPO. 2007;40(3):209-15.
2. SILVA-FILHO OG, SANTOS SCBN, SUGUIMOTO RM. Má oclusão de Classe III: época oportuna de tratamento. OrtodontiaSPO. 2002;28(3):74-84.
3. REIS S. Pergunte ao expert – Parte 2. Rev Clin Ortodon Dental Press. 2008;7(1):19-35.
4. PRADO E. Pergunte ao expert. Rev Clin Ortodon Dental Press. 2007;6(3):17-29.
5. Troy BA, Shanker S, Fields HW, Vig K, Johnston W. Comparison of incisor inclination in patients with Class III malocclusion treated with orthognathic surgery or orthodontic camouflage. American Journal of Orthodontics and Dentofacial Orthopedics. 2009 2//;135(2):146.e1-.e9.
6. JANSON G. Extreme dentoalveolar compensation in the treatment of Class III malocclusion. American journal of orthodontics and dentofacial orthopedics : official publication of the American Association of Orthodontists, its constituent societies, and the American Board of Orthodontics. 2005;128:787-94.
7. Stellzig-Eisenhauer A, Lux CJ, Schuster G. Treatment decision in adult patients with Class III malocclusion: orthodontic therapy or orthognathic surgery? American journal of orthodontics and dentofacial orthopedics : official publication of the American Association of Orthodontists, its constituent societies, and the American Board of Orthodontics. 2002 Jul;122(1):27-37; discussion -8.
8. Angheben CZ, Valarelli FP, Freitas KMS, Cançado RH. Tratamento compensatório da má oclusão de Classe III esquelética com a técnica Biofuncional. Rev Clín Ortod Dental Press. 2013;12(2):42-8.
9. Janson G, De Souza JE, Barros SE, Andrade Junior P, Nakamura AY. Orthodontic treatment alternative to a class III subdivision malocclusion. Journal of applied oral science : revista FOB. 2009 Jul-Aug;17(4):354-63.
10. Angheben CZ, Valarelli FP, Freitas KMS, Cançado RH. Tratamento compensatório da má oclusão de Classe III esquelética com a técnica Biofuncional. Rev Clín Ortod Dental Press. 2013;12(2):42-8.