FACULDADE SETE LAGOAS - FACSETE
CURSO DE ESPECIALIZAÇÃO *LATO SENSU* EM HARMONIZAÇÃO OROFACIAL

CLÉLEA DE OLIVEIRA CALVET

PREENCHIMENTO LABIAL: relato de caso clínico

São Luís
2021

CLÉLEA DE OLIVEIRA CALVET

PREENCHIMENTO LABIAL: relato de caso clínico

Artigo apresentado ao Programa de pós-graduação em Odontologia da Faculdade Sete Lagoas – FACSETE, como requisito parcial para obtenção do título de especialista em Harmonização Orofacial.

Orientador: Prof. Dr. Alberto Sabin Moura Borba.

São Luís

2021

FACSETE
Faculdade Sete Lagoas
Portaria MEC 278/2016 - D.O.U. 19/04/2016
Portaria MEC 946/2016 - D.O.U. 19/08/2016

Clélea de Oliveira Calvet

PREENCHIMENTO LABIAL:
Relato de caso clínico

Trabalho de conclusão de curso de especialização *Lato sensu* da Faculdade Sete Lagoas, como requisito parcial para obtenção do título de especialista em harmonização orofacial.

Área de concentração: harmonização orofacial

Aprovada em 22/07/2021 pela banca constituída dos seguintes professores:

Prof. Me. Alberto Sabin Moura Borba

Prof. Dr. Diogo Souza Ferreira Rubim de Assis

Prof. Dr. Tarcísio Jorge Leitão de Oliveira

Sete Lagoas 11 de agosto 2021

PREENCHIMENTO LABIAL: relato de caso clínico

LABIAL FILLING: clinical case report

Clélea de oliveira calvet[1]

Alberto sabin moura borba[2]

RESUMO

Os lâbios são importantes estruturas do terço inferior da face, responsáveis por expressar diversas emoções, e também beleza e jovialidade. Neste trabalho relatamos o caso clínico de paciente H.C., sexo feminino, 38 anos, que compareceu à clínica escola da Especialização em Harrmonização Orofacial no Instituto Pós Saúde, em São Luís do Maranhão. Sua queixa principal era de lábios com pouca definição e formato. Realizamos o procedimento com ácido hialurônico de baixa reticulação apropriado para essa região (Rennova Fill). Utilizamos retroinjeção com agulha 27G1/2. Concluímos que a técnica de preenchimento labial com ácido hialurônico é segura, previsível e reversível, e seu sucesso também envolve a compreensão do injetor sobre as expectativas do paciente, tipos de preenchedores, estética, técnica adequada, e anatomia do local.

Palavras chave: lábios; preenchimento labial; harmonização orofacial.

ABSTRACT

The lips are important structures of the lower third of the face, responsible for expressing different emotions, in addition to beauty and youthfulness. In this work we report the clinical case of patient H.C, a female, aged 38 years, who sought the Specialization School in Orofacial Harrmonization of the Post-Health Institute, in São Luís do Maranhão. His main complaint was of lips with little definition and shape. We performed the procedure with low crosslinking hyaluronic acid appropriate for this region (Rennova Fill). We use a retro-injection with a 27G1/2 needle. We conclude that the lip filling technique with hyaluronic acid is safe, predictable and reversible, and its success also involves the understanding of the injector regarding the patient's expectations, types of filling, aesthetics, appropriate technique and anatomy of the site.

Keywords: lips; lip filling; orofacial harmonization.

[1] Pós-graduanda na Especialização em Harmonização Orofacial pela Faculdade Sete Lagoas – FACSETE, Doutora em Biologia de Agentes Infecciosos e Parasitários pela UFPA, Mestre e Especialista em Patologia pela UFRGS, Habilitada em Laserterapia e Odontologia Hospitalar pelo CFO, cirurgiã-dentista pela UFMA. E-mail: dra.calvet@outlook.com. Ano: 2021.

[2] Doutor em Odontologia, pela Faculdade São Leopoldo Mandic, Mestre em Odontologia pela Universidade Ceuma, Especialista em Implantodontia e CTBMF pela Unipós, Habilitado em Laserterapia pela FACSETE, Professor da Especialização em Harmonização Orofacial do Instituto Pós-Saúde - FACSETE.

1 INTRODUÇÃO

A estética dentária nos consultórios e clínicas odontológicas é uma realidade no planejamento e tratamento executado por cirugiões dentistas, e como forma de complementar temos a harmonização dos lábios, que também faz parte da exigência dos pacientes, pois além da função, a estética é um dos fatores mais relevantes do tratamento odontológico, e o profissional cirurgião-dentista tem como oferecer ao seu paciente condições estéticas associando e harmonizando as estruturas dentárias com as estruturas da face.

Na harmonização orofacial, temos a possiblidade de reestruturar toda a face do paciente, para que fique mais harmonioza e jovial, através de várias técnicas, produtos e tecnologias.

Nesse trabalho falaremos sobre relato de caso clínico de reestruturação labial, em virtude da importância dos lábios na harmonização da face, pois essas estruturas estão diretamente ligadas à beleza que poderá ser obtida ou valorizada através do uso de acido hialurônico, uma substância segura, pois faz parte da nossa estrutura corporal. Através desse preenchedor podemos hidratar, contornar, volumizar, corrigir ou suavizar assimetrias e rugas periorais, com a vantagem dessa substância ser absorvivel, e em caso de intercorrências podermos reverter seu uso, através da hialuronidase responsável pela dissolução da substância.

É extremamente necessário saber a anatomia labial e as propriedadades do preenchedor, para que possamos realizar os procedimentos de forma previsível e com segurança.

Existem diversas técnicas para o contorno e volume, nesse trabalho citaremos uma técnica para o delineamento que se refere ao contorno do lábio, Foram estudados vários artigos para analisarmos então a importância dos lábios na harmonização orofacial, para entendermos melhor o produto utilizado respeitando as estruturas anatômicas e as referências estéticas que já foram estudadas e publicadas.

2 PROPOSIÇÃO

Neste trabalho procuramos relatar o passo a passo de caso clínico de preenchimento labial com ácido hialurônico.

3 RELATO DE CASO CLÍNICO

Paciente H.C., sexo feminino, 38 anos, compareceu à clínica escola da Especialização em Harrmonização Orofacial no Instituto Pós Saúde, em São Luís do Maranhão. Sua queixa principal era de lábios com pouca definição e formato.

Na anamnese não relatou problemas de saúde.

Após análise facial, observamos a necessidade de melhorar o contorno labial para evidenciar melhor as estruturas.

O material escolhido foi o Rennova Fill contendo 1ml, pois é um ácido hialurônico mais leve e mais macio e de baixa viscosidade, indicado para lábios e rugas finas.

Figura 1 – Material preenchedor e agulhas.



Fonte: Arquivo pessoal (2021).

Com a paciente sentada em cadeira odontológica em aproximadamente 45º realizamos a antissepsia de todo o rosto com clorexidina aquosa a 4%.

A seguir realizamos a anestesia intra-oral para bloqueio do nervo infra-orbitário e para o bloqueio do nervo mentoniano.

Figura 2 - Material e instrumental para anestesia.



Fonte: Arquivo pessoal (2021).

Para auxiliar o procedimento realizamos marcações nos lábios dos locais a serem preenchidos.

Figura 3 - Marcações no lábio.



Fonte: Arquivo pessoal (2021).

Na execução do contorno labial utilizamos agulha 27G1/2.

No lábio superior injetamos em cada uma das duas áreas do filtro 0,025ml, totalizando 0,05ml do produto. Para cada uma das duas linhas do arco do cupido injetamos 0,025ml, com total de 0,05ml do produto.

Figura 4 - Marcações e quantidade de produto.



Fonte: Arquivo pessoal (2021).

Em direção às laterais do lábio superior fizemos a introdução de 0,1ml em cada um dos quatro traços marcados, totalizando 0,4ml.

No contorno do lábio inferior colocamos 0,1ml em cada um dos cinco traços do delineamento, com um total de 0,5ml.

Em todas essas regiões foi aplicado superficialmente o ácido hialurônico em técnica de retroinjeção.

Figura 5 - Antes e depois do contorno labial.



Fonte: Arquivo pessoal (2021).

Após o contorno de toda estrutura labial finalizamos com massagem auxiliada por pomada à base de dexametasona a fim de distribuir e uniformizar o produto, além de potencializar a cicatrização dos pontos de perfuração dérmica.

4 DISCUSSÃO

Os lábios são o centro do terço inferior da face e são capazes de expressar emoção, sensualidade e vitalidade (ROHRICH; GHAVAMI; CROSBY, 2007).

Segundo Braz (2009) os lábios se dividem em três áreas anatômicas distintas:

a) Contorno labial: é realçado quando se retroinjeta linearmente o produto do centro para as laterais dos lábios;

b) Mucosa labial: ao injetar nessa área obtém-se projeção dos lábios;

c) Mucosa oral: ao preencher essa região com técnica em bolus, consegue-se volume labial, pois a arcada dentária local empurra a área preenchida para frente.

Os lábios, com o passar dos anos, estreitam-se, perdem o volume e o contorno, com preenchimento de ácido hialurônico é possível restabelecer essas características (ROHRICH; GHAVAMI; CROSBY, 2007; BRAZ, 2009).

Quanto aos lábios, pode-se descrever a pele espessa e justaposta à camada muscular, com a zona vermelha fina e delicada constituída por epitélio de transição entre pele e mucosa. O subcutâneo da região lateral dos lábios tem influência na adesão da pele e da mucosa aos músculos (TAMURA, 2010).

As artérias que irrigam os lábios são as labiais superiores e inferiores (ramos da artéria facial) (figura 6). As artérias labiais são extremamente tortuosas, e a técnica com agulha ou de injeção intravascular acaba levando a sua perfuração, com maior possibilidade de hematomas, equimoses e oclusões (TAMURA, 2010).

Figura 6 - Anatomia dos vasos sanguíneos que nutrem os tecidos labiais: a Artéria Labial Superior (ALS) e a Artéria Labial Inferior (ALI), que são ramificações da Artéria Facial (AF).

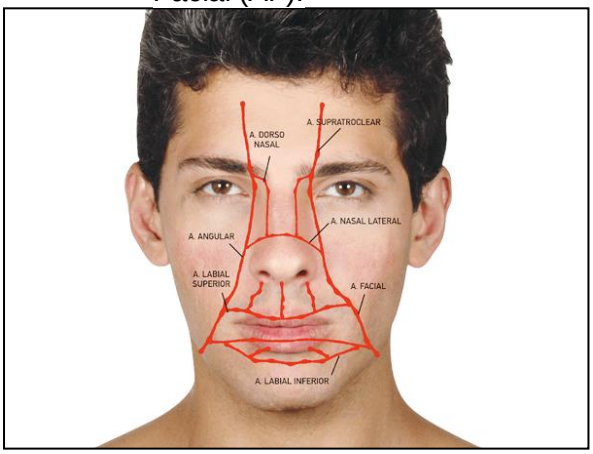

Fonte: Lobo (2021.)

Com o envelhecimento, agravado pelos efeitos gravitacionais, observa-se na região dos lábios o aumento da distância entre a base nasal e a linha da transição cutâneo-mucosa, a diminuição da espessura, o apagamento da região do filtro, a inversão do vermelhão dos lábios e o surgimento de rugas peri orais. Diante disso, existem inúmeras técnicas que podem ser utilizadas para a sua melhoria, incluindo a aplicação de ácido hialurônico (PAIXÃO *et al.,* 2011).

Sarnoff, Saini e Gotkin (2008) em seu trabalho são unánimes em suas conclusões que a beleza labial é sinónimo de labios espessos, protuidos e volumosos. Bisson e Grobbelaar (2004), concordam que os lábios com o arco de cupido mais delimitado e labios mais espessos são mais atrativos comparando os lábios de modelos com pessoas de lábios naturais.

Figura 7 - Principais características anatômicas dos lábios.

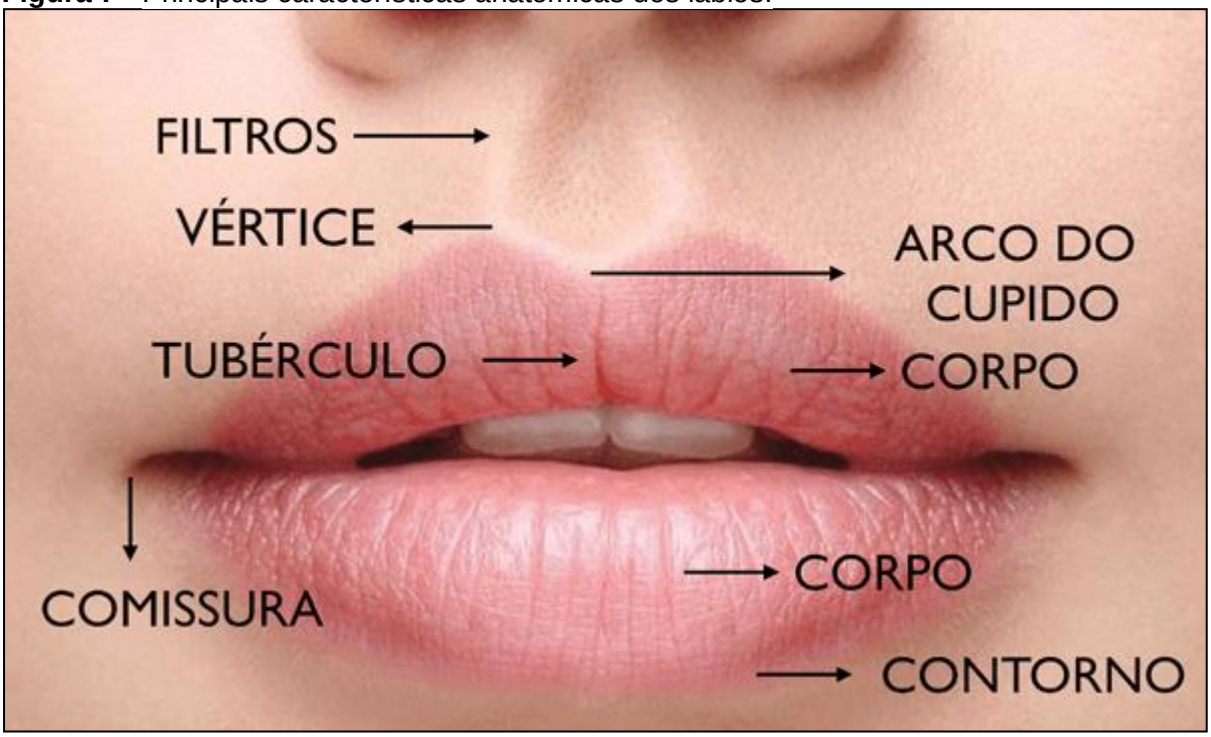

Fonte: Lobo (2021.)

Essas características abrangem o contorno labial (limite entre a pele e a mucosa); as colunas de filtro; os vértices labiais; o arco do cupido; as comissuras ou ângulos labiais e o corpo do lábio (onde predomina o volume).

Já o ácido hialurônico tem como funcões o espaço de enchimento facial, lubrificação de absorção de choque, modulação de células inflamatórias e eliminação de radicais livres. Apresenta um efeito antioxidante, pois atua como sequestrante de radicais livres, aumentando a proteção da pele em relação à radiação UV e contribui para o aumento da capacidade de reparação tecidual, representando assim, uma alternativa no tratamento do envelhecimento facial e no preenchimento de partes moles para corrigir depressões, rugas e sulcos (PEREIRA; DELAY, 2017; FERREIRA; CAPOBIANCO, 2016).

Com relação ao ácido hialurônico injetável, Maio (2015) afirma que o mesmo tem excelente biocompatibilidade e boa integração tecidual, pois é similar ao encontrado na pele.

O ácido hialurônico ajuda na prevenção do envelhecimento facial, pois possui propriedades antioxidantes, proporciona volume, promove hidratação, elasticidade a pele e suaviza as linhas de expressão, possui diferentes aplicações levando em consideração sua densidade (FERREIRA; CAPOBIANCO, 2016).

Abduljabbar e Basendwh (2016) descrevem que o ácido hialurônico como preenchedor dérmico integra um dos procedimentos mais comumente realizados na prática de dermatologia cosmética, e tem perfis de segurança no geral com baixas incidências de eventos adversos, e boa previsibilidade (ALMEIDA *et al*., 2017).

Os efeitos adversos do preenchimento com ácido hialurônico podem ser: reações inflamatórias, pequenos hematomas, eritema, infecção, nódulos, abscessos nos sítios de aplicação, cicatrizes hipertróficas, necrose tecidual (por injeção intravascular ou compressão da rede vascular adjacente), edema persistente e granulomas. Ressalta-se que edema persistente e granulomas podem ser desencadeados por alergia ao material que contém substâncias como: divinil sulfona e butanediol-diglicidil-éter, ou resposta imunológica aos componentes proteicos presentes nas preparações do ácido hialurônico (LIMA; MACHADO; MARSON, 2016).

As contra-indicações para o preenchimento são gravidez, lactação, doenças sistêmicas autoimunes e imunodepressão, distúrbios de coagulação ou uso de anticoagulantes, inflamação ou infecção no local a ser tratado e pacientes com distúrbio de comportamento (CROCCO; ALVES; ALESSI, 2012).

5 CONCLUSÃO

O envelhecimento facial é um acontecimento natural do organismo e com ele ocorre aparecimento de rugas e estreitamento dos lábios.

O Ácido Hialurônico, por ser uma substancia natural do organismo, é um produto seguro e eficaz para ser usado como preenchedor labial, sendo reabsorvível e reversível pela hialuronidase

A técnica de preenchimeto labial é segura e previsível, desde que o profissional tenha conhecimento científico e anatômico.

Concluímos também que o sucesso da técnica depende de o profissional entender os anseios e expectativas do paciente, ter conhecimento das propriedades dos produtos, conhecimento técnico, estético e de anatomia facial.

REFERÊNCIAS

ABDULJABBAR, M. H.; BASENDWH, M. A. Complications of hyaluronic acid fillers and their managements. **Journal of Dermatology & Dermatologic Surgery,** [S.l], v. 20, Issue 2, p. 100-106, july., 2016. Disponível em: https://doi.org/10.1016/j.jdds.2016.01.001. Acesso em: 15 abr. 2021.

ALMEIDA, A. D. *et al.* Diagnóstico e tratamento dos eventos adversos do ácido hialurônico: recomendações de consenso do painel de especialistas da América Latina. **Surg Cosmet Dermatol,** [S.l], v. 9, n. 3, p. 204-13, 2017.

BISSON, M.; GROBBELAAR, A. The esthetic properties of lips: a comparison of models and nonmodels. **Angle Orthod**, v. 74, n. 2, p. 162-166, Apr., 2004.

BRAZ, A. V. Update no tratamento com ácido hialurônico. *In:* KEDE, M. P. V.; SABATOVICH, O. (edi.). **Dermatologia Estética.** São Paulo: Ateneu, 2009. p. 646-661

CROCCO, E. I.; ALVES, R.O.; ALESSI, C. Eventos adversos do ácido hialurônico injetável. **Surgical & Cosmetic Dermatology,** São Paulo, v. 4, n.3, p. 259-263, 2012.

FERREIRA, R. N.; CAPOBIANCO, M. P. U**so de ácido hialuronico na prevenção do envelhecimento facial.** União das faculdades dos Grandes Lagos – UNILAGE, 2016. Disponível em: http://www.unilago.edu.br/revista/edicaoatual/Sumario/2016/downloads/33.pdf. Acesso em: 10 maio 2021.

LIMA, C. C.; MACHADO, A. R. S. R.; MARSON, R. F. A utilização de implantes faciais a base de ácido hialurônico. **Revista Conexão Eletrônica,** Mato Grosso do Sul, v. 13, n. 1, 2016.

LOBO, Maristela. Escultura labial: como potencializar seus conhecimentos sobre materiais preenchedores, a anatomia e a técnica utilizada para obter os melhores resultados para seu paciente. **Revista Face,** abr., 2021. Disponível em: https://facemagazine.com.br/escultura-labial-procedimento-estrategico-na-harmonia-da-face/. Acesso em: 15 maio 2021.

MAIO, M. **Desvendando os códigos para rejuvenescimento facial:** uma abordagem passo a passo para uso de injetáveis. [S.l]: Allergan, 2015.

PAIXÃO, M. P. *et al.* Lifting de lábio superior à dermabrasão mecânica. **Surgery Cosmetic Dermatology**, [S.l], v. 3, n. 3, p. 249-253, 2011.

PEREIRA, K. P.; DELAY, C. E. **Ácido hialurônico na hidratação facial.** Universidade Tuiuti do Paraná, Curitiba, 2017. Disponível em: https://tcconline.utp.br/media/tcc/2017/05/ACIDO-HIALURONICO-NA-HIDRATACAO-FACIAL.pdf. Acesso em: 02 mar. 2021.

ROHRICH, R. J.; GHAVAMI, A.; CROSBY, M. A. The roles of hyaluronic acid fillers: scientific and thecnical considerations. **Plast Reconstr Surg,** [S.l], v. 120, n. 6, p. 41S- 54S, nov., 2007.

SARNOFF, D. S.; SAINI, R.; GOTKIN, R. H. Comparison of filling agents for lip augmentation. **Aesthetic Surg,** [S.l], v. 28, n. 5, p. 556-563, Sep/Oct., 2008.

TAMURA, B. M. Anatomia da face aplicada aos preenchedores e à toxina botulínica - Parte II. **Surg Cosmet Dermatol**, v. 2, n. 4, p. 291-303, 2010.

AGRADECIMENTOS

À Deus pelas suas bênçãos.

Ao meu marido Aguinaldo Pereira da Costa pelo apoio.

Aos professores do Instituto Pós-Saúde, especialmente Dr. Alberto Borba, e Dr Diogo Rubim, pelos ensinamentos.

A todos os colegas de turma pelo companheirismo.

Aos funcionários, e pacientes pela colaboração.