FACULDADE SETE LAGOAS

MARIA LAURA ANDRADE NUNES

RINOMODELAÇÃO COM ÁCIDO HIALURÔNICO: Um Panorama Atual da Literatura Científica

SETE LAGOAS
2025

MARIA LAURA ANDRADE NUNES

RINOMODELAÇÃO COM ÁCIDO HIALURÔNICO: Um Panorama Atual da Literatura Científica

Monografia apresentada a Faculdade Sete Lagoas, como requisito parcial para conclusão do Curso de Especialização em Harmonização Orofacial.

Orientador: Alysson Henrique Andrade Fonseca

Sete Lagoas
2025

FOLHA DE APROVAÇÃO

FACULDADE SETE LAGOAS

Monografia intitulada **"Rinomodelação com Ácido Hialurônico: Um Panorama Atual da Literatura Científica"** de autoria de **Maria Laura Andrade Nunes**, aprovada pela banca examinadora constituída pelos seguintes professores:

_____

Prof. Alysson Henrique Andrade Fonseca

_____

Prof. Pedro Henrique Rocha Carvalho

Sete Lagoas, 00 de xxxxxxxxxx de 2021.

RESUMO

A rinomodelação com ácido hialurônico (AH) tem sido amplamente utilizada na prática clínica da harmonização orofacial, oferecendo uma alternativa menos invasiva às rinoplastias cirúrgicas. Este trabalho teve como objetivo apresentar um panorama atualizado da literatura científica sobre o uso do AH na rinomodelação, destacando suas aplicações clínicas, indicações, contraindicações e possíveis complicações. Trata-se de uma revisão narrativa baseada em artigos científicos publicados entre 2015 e 2025. Os resultados evidenciam que o AH, por ser um polímero hidrofílico, biocompatível e de fácil aplicação, promove bons resultados estéticos e funcionais. A literatura consultada aponta para diferentes técnicas de aplicação, com destaque para as abordagens com cânula em planos profundos, visando maior segurança. Contudo, foram relatadas complicações graves, como necrose e até cegueira, quando não há conhecimento adequado da anatomia nasal. Conclui-se que a rinomodelação com AH é eficaz e segura, desde que realizada por profissionais qualificados e seguindo critérios rigorosos de indicação e técnica.

Palavras-chaves: Estética nasal. Harmonização. Preenchimento dérmico.

ABSTRACT

Nonsurgical rhinoplasty using hyaluronic acid (HA) has become widely adopted in the clinical practice of orofacial harmonization, offering a less invasive alternative to surgical rhinoplasty. This study aimed to present an updated scientific literature overview on the use of HA in nasal reshaping, highlighting its clinical applications, indications, contraindications, and possible complications. This is a narrative review based on scientific articles published between 2015 and 2025. The findings show that HA, a hydrophilic and biocompatible polymer, ensures favorable aesthetic and functional results. The literature describes various application techniques, especially the use of cannulas in deep tissue planes to enhance safety. However, serious complications such as necrosis and even blindness have been reported when anatomical knowledge is insufficient. It is concluded that HA rhinoplasty is effective and safe when performed by qualified professionals and under strict clinical and technical guidelines.

Key-words: Dermal filler. Harmonization. Nasal aesthetics

LISTA DE FIGURAS

Figura 1 - Ordem sequencial de aplicação e preenchimento com o Ácido Hialurônico para a rinomodelação.....15

Figura 2 - Pré e pós rinomodelação com AH.....16

SUMÁRIO

1 INTRODUÇÃO 8

2 PROPOSIÇÃO 10

3 REVISÃO DA LITERATURA 11

3.1 ÁCIDO HIALURÔNICO: ASPECTOS GERAIS 11

3.2 ASPECTOS ANATÔMICOS RELEVANTES PARA A RINOMODELAÇÃO 13

3.3 TÉCNICAS DE APLICAÇÃO 14

3.4 INDICAÇÕES E CONTRAINDICAÇÕES DA RINOMODELAÇÃO COM ÁCIDO HIALURÔNICO 17

4 DISCUSSÃO 19

5 CONCLUSÃO 20

REFERÊNCIAS 21

1 INTRODUÇÃO

De acordo com a *American Academy of Aesthetic Medicine* (AAAM, 2024) estima-se que o mercado global da medicina estética deverá ultrapassar 81 bilhões de dólares até o ano de 2032. Isso pois, em uma sociedade cada vez mais preocupada com a estética, a presença de alterações indesejadas na face pode afetar a autoestima do paciente, principalmente quando se trata de deformidades ou assimetrias no nariz, visto que a configuração nasal exerce uma importante função no equilíbrio, harmonia e proporção facial (KOSLYK, 2024; LIMA et al., 2022).

Desse modo, nota-se que nos últimos anos houve um aumento na busca por procedimentos estéticos minimamente invasivos para a correção dessas alterações, especialmente pelos custos reduzidos e pelo baixo risco de complicações quando comparados às cirurgias tradicionais (FERREIRA et al., 2020). Assim, a rinomodelaçãotorna-se um dos procedimentos estéticos mais comuns na prática da harmonização orofacial (ROBATI et al., 2018).

Coimbra, Olibeira e Uribe (2015) apontaram que a rinomodelação é aplicada na maioria dos casos para correção de assimetrias, de ondulações no dorso do nariz, afinamento ou levantamento da ponta do nariz de modo a obter um maior ângulo naso-labial e uma redução do ângulo naso-frontal. Portanto, a rinomodelação objetiva, basicamente, um rosto mais harmônico e equilibrado, sendo caracterizada por ser uma técnica injetável onde, o produto é aplicado com uma seringa de forma lenta, com baixa pressão e agulha profunda, sendo a quantidade aplicada dependente das particularidades e necessidades do paciente (MAIO et al., 2017).

Nesse contexto, o uso de preenchedores dérmicos como o ácido (AH) tem se destacado. O AH é um polissacarídeo natural formado pela repetição de unidades de ácido glucurônico e N-acetilglicosamina, componentes presentes na matriz extracelular de diversos tecidos (BEAVERS; KHAN; MERHAVY, 2024).

Por apresentar alta biocompatibilidade, efeito preenchedor e propriedades hidrofílicas, esse biomaterial contribui para a manutenção do volume, elasticidade e hidratação da pele, o que justifica sua ampla utilização em procedimentos estéticos faciais (BERNARDES et al., 2018; GOMES et al., 2021). De acordo com Frisina et al. (2021) a rinomodelação com ácido hialurônico (AH) é um procedimento rápido e

simples e, com o avanço da tecnologia, o AH se tornou um agente volumizador padrão ouro (THOMAS; BUCKY; FRIEDMAN, 2016).

A duração dos preenchedores temporários varia entre 6 e 24 meses e, ainda que seja um procedimento temporário e pouco invasivo, sendo considerado, portanto, uma técnica segura, complicações como necrose, embolia e assimetrias podem ocorrer, principalmente quando não há domínio anatômico por parte do profissional (MENDES, 2021; LIMA et al., 2022). Assim, torna-se fundamental compreender a base bioquímica do AH, as técnicas utilizadas, as indicações e contraindicações, bem como as possíveis complicações associadas, com o objetivo de oferecer um tratamento seguro e eficaz.

2 PROPOSIÇÃO

O objetivo desse trabalho foi apresentar um panorama atualizado da literatura sobre a rinomodelação com ácido hialurônico, destacando suas aplicações clínicas, benefícios, limitações e perspectivas futuras.

3 REVISÃO DA LITERATURA

3.1 ÁCIDO HIALURÔNICO: ASPECTOS GERAIS

O Ácido Hialurônico (AH) é um preenchedor que vem sendo amplamente utilizado em procedimentos estéticos devido a sua biocompatibilidade, boa duração e por possibilitar ao paciente uma aparência natural (LIMA et al., 2022). Kim (2020) e Satler et al. (2016) descrevem o AH como sendo um polissacarídeo com propriedades hidrofílicas, o qual promove o aumento do tecido e o preenchimento de espaços, exercendo funções biológicas de suporte e colágeno. É um importante componente da matriz extracelular e existe em grande quantidade na pele humana e, por ser uma molécula higroscópica, proporciona a manutenção da hidratação e elasticidade da pele (MOREIRA, 2023).

Iaconisi et al. (2023) descrevem o AH, também conhecido como hialuronano, como um glicosoaminoglicano linear e não sulfato, composto por unidades repetitivas de D-glucurônico e N-acetil-D-glucosamina, conectadas por ligações glicosídicas alternadas β-1,4 e β-1,3. E, graças à sua estrutura hidrofílica, já citada anteriormente, esse material pode reter grande quantidade de água, o que acaba por contribuir para a hidratação, elasticidade e resistência tecidual (SANTOS; PAULINO; CRUZ, 2023).

Na prática clínica, as propriedades viscoelásticas e coesivas são ajustadas, o que confere ao produto uma maior previsibilidade (SANTOS; PAULINO; CRUZ, 2023). De acordo com Gutmann e Dutra (2018) para a escolha do produto a ser aplicado na rinomodelação, a elasticidade (capacidade de resistir à deformação) e viscosidade (capacidade de resistir à força aplicada, evitando a propagação) são elementos que devem ser considerados.

Hong et al. (2024) complementam, sob essa ótica, que essa viscosidade conferida ao AH influencia diretamente a estabilidade e inserção do produto em tecidos, sendo essencial compreender parâmetros como módulo elástico, viscosidade, coesividade e tan δ para prever o comportamento após a injeção. A tabela 1 apresenta o resumo das técnicas de rinomodelação com uso de ácido hialurônico e preenchedores associados.

Tabela 1 - Resumo de técnicas de rinomodelação com ácido hialurônico e outros preenchedores associados

Características	Descrição	Referência
Tipo de preenchedor	Ácido Hialurônico	Sundaram e Cassuto (2019)
Propriedades chave do AH	Reversível com hialuronidase; durabilidade de 6 a 18 meses; G-prime: variável; biocompatível	Bertossi et al. (2021); Rossi et al. (2024)
Áreas nasais tratadas com AH	Dorso, ponta, columela, radix, parede lateral, supraponta	Bertossi et al. (2021)
Técnicas utilizadas	Técnica de "threading" (dorso), bolus (≤0,05 mL), técnica de "crosshatching" (parede lateral), técnica R4P	Lopera et al. (2024)
Profundidade de injeção do AH	Camada de gordura profunda; plano supraperiosteal ou supracondral	Sundaram e Cassuto (2019)
Volume de AH aplicado	<1mL; podendo haver uma variação de 0,2 a 1,5mL	Lopera et al. (2024)
Cânula *versus* Agulha	Cânula é indicada para profissionais pouco experientes, ao passo que a agulha já é indicada para casos que exigem maior precisão. A aspiração em ambos os casos é essencial	Sundaram e Cassuto (2019)

Fonte: Adaptado de Ghalamghash (2025).

Durante a aplicação do AH podem ocorrer complicações, geralmente as reações são leves e temporárias, mas ocasionalmente podem ocorrer complicações mais graves que, geralmente estão ligadas a injeção intravascular de material ou excesso de compressão vascular. Pontes et al. (2021) recomendam a observação atenta pelo profissional durante a injeção do AH, qualquer sinal ou sintomas como

isquemia, dor anormal, eritema, inchaço ou amaurose (oclusão vascular) devem ser considerados como alerta.

Frisina et al. (2021) consideram como complicações graves a ocorrência de hematomas, reações granulomatosas, necrose cutânea, sensibilidade ao AH ou até mesmo infecção. Os autores relatam que essas complicações podem ser irreversíveis, causando déficits funcionais e estéticos ao paciente. Para evitar o acontecimento de complicações, Gutmann e Dutra (2018) recomendam que após o preenchimento com AH, não se deve massagear ou pressionar a região. A Sociedade Internacional de Cirurgia Plástica Estética (ISAPS) realizou um levantamento referente a procedimentos estéticos e constataram que procedimentos com a aplicação do AH são altamente eficazes, além de possuírem um elevado índice de satisfação dos pacientes (NUNES; LAMARCK; MOREIRA, 2025).

3.2 ASPECTOS ANATÔMICOS RELEVANTES PARA A RINOMODELAÇÃO

A região nasal traz uma grande quantidade significativa de vasos e nervos, sendo, portanto, uma área muito delicada (KOSLYK, 2024). Além dos vasos, existem dois ossos nasais, os quais compreendem ao menos um terço do dorso nasal, que é onde se encontra a cartilagem alar maior, a qual forma uma curvatura acentuada na região anterior das narinas e origina o ramo medial e lateral (SILVEIRA; MARCUZZO; GIRARDELLO, 2021).

A vascularização nasal envolve uma rede rica com ramos das artérias facial, infraorbital e oftálmica. As chamadas “zonas de perigo” incluem glabela, asa nasal e dorso, onde ramos como a artéria angular, a artéria nasal dorsal (ramo da oftálmica) e a artéria lateral nasal podem ser ocluídos durante injeções, levando à isquemia (BASER et al., 2020). Corroborando, Song et al. (2024), Hall e Kontis (2023) e Chen et al. (2016) indicaram que a região nasal envolve uma rede vascular complexa, composta por ramos das artérias facial, infraorbital e oftálmica, sendo reconhecida por zonas de risco, como a glabela, asa nasal e o dorso.

Além disso, a presença de vasos terminais na derme superficial e capsular no dorso torna a área altamente suscetível a oclusões vasculares. Ao injetar AH, há risco de migração retrógrada do gel por ramos como a artéria nasal dorsal em direção a artérias oculares (MIDDLETON, 2022). Estudos sobre rinomodelação não cirúrgica

reforçam que técnicas seguras dependem de injeções profundas, próximas ao periósteo, e utilização de microbolus em pontos específicos, empregando cânulas quando possível e realizando aspiração prévia para reduzir a chance de injeção intra-arterial (SONG et al., 2024; GHALAMGHASH, 2025).

Frente a essas particularidades, a técnica de rinomodelação exige um profundo conhecimento da anatomia nasal, tanto óssea quanto vascular, para evitar complicações graves como a necrose, citada em estudo de Furtado et al. (2020). Ressalta-se, segundo a literatura, que procedimentos em regiões altamente vascularizadas, como o caso do dorso nasofrontal e da ponta do nariz, devem ser realizados apenas por profissionais capacitados.

3.3 TÉCNICAS DE APLICAÇÃO

Frisina et al. (2021) citam que as principais técnicas utilizadas para a rinomodelação são a retroinjeção e *bolus*, recomendando que o procedimento seja realizado com cânulas. Os autores observam que a quantidade de ácido hialurônico injetada é variável de acordo com as necessidades do paciente, podendo variar, em média, entre 0,6 e 2mL. Desse modo, Frisina et al. (2021) utilizaram em seu estudo o seguinte protocolo de aplicação:

a) Fotografar o paciente;
b) Fazer a assepsia do local adequadamente;
c) Injeção de anestésicos (lidocaína 2% e, posteriormente lidocaína com epinefrina);
d) Uso de cânulas 22G 50mm, avançada ao longo do plano subcutâneo até a espinha nasal, onde o AH será adicionado lentamente e sendo observado o preenchimento do ângulo columelolabial (Figura 1 – passo 1);
e) Após a correção do ângulo nasolabial, a cânula deve ser orientada anteriormente para fortalecer e corrigir a columela (Figura 1 – passo 2);
f) O terceiro passo consiste em utilizar o ponto de entrada ainda no ângulo nasolabial e dar início a projeção da ponta, sendo recomendado apenas um *bolus* (Figura 1 – passo 3)*;*
g) Por fim, recomenda-se a correção do dorso, através de injeções anteriores e posteriores (Figura 1 – passo 4 e 5).

Figura 1 - Ordem sequencial de aplicação e preenchimento com o Ácido Hialurônico para a rinomodelação.

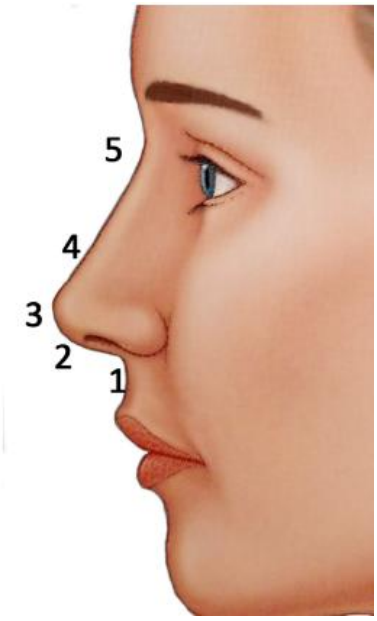

Fonte: Frisina et al. (2021).

Da mesma forma, Ramos et al. (2019) recomendam que incialmente seja feito a assepsia da face com clorexidina aquosa. No entanto, esses autores fizeram uso de anestésico tópico (lidocaína 23% + tetracaína 7% em gel por 10 minutos) seguida da aplicação do preenchedor de escolha, que, em geral, é o ácido hialurônico. Para esse estudo de Ramos et al. (2019) seguiu-se a seguinte sequência de aplicação:

a) aplicação na espinha nasal, ingressando pelo ângulo nasolabial;

b) aplicação na columela, com ingresso pela base em direção à ponta nasal;

c) aplicação na ponta, com ingresso direto até o espaço interdomal e,

d) aplicação no dorso, com ingresso direto até o espaço supraperiosteal.

Foi concluído que esse procedimento é seguro, rápido e eficaz, porém é necessário um bom conhecimento do profissional em relação à anatomia para haver uma redução no risco de complicações. Lima et al. (2022), por sua vez, relataram o caso de uma paciente cujo dorso do nariz era proeminente e a ponta do nariz era apontada como “levemente caída”. A figura 2 apresenta o antes e depois da paciente, possibilitando observar uma curvatura mais harmônica. Para isso, os autores seguiram com o procedimento de rinomodelação com AH observando-se o protocolo de atendimento descrito abaixo.

a) antissepsia com álcool 70%;

b) anestesia (mepivacaína com epinefrina vasoconstrictor) na região do primeiro molar e na ponta do nariz;
c) anestesia com (mepivacaína sem vasoconstrictor) na região lateral da raiz do nariz, visto que é uma região muito vascularizada e com alto grau de risco;
d) No total foi aplicado 1mL de AH, com aspiração de 30 segundos a cada aplicação:
    a. Primeira aplicação – espinha nasal;
    b. Segunda aplicação – columela;
    c. Terceira aplicação – ponta do nariz e,
    d. Quarta aplicação – dorso.

Figura 2 - Pré e pós rinomodelação com AH.

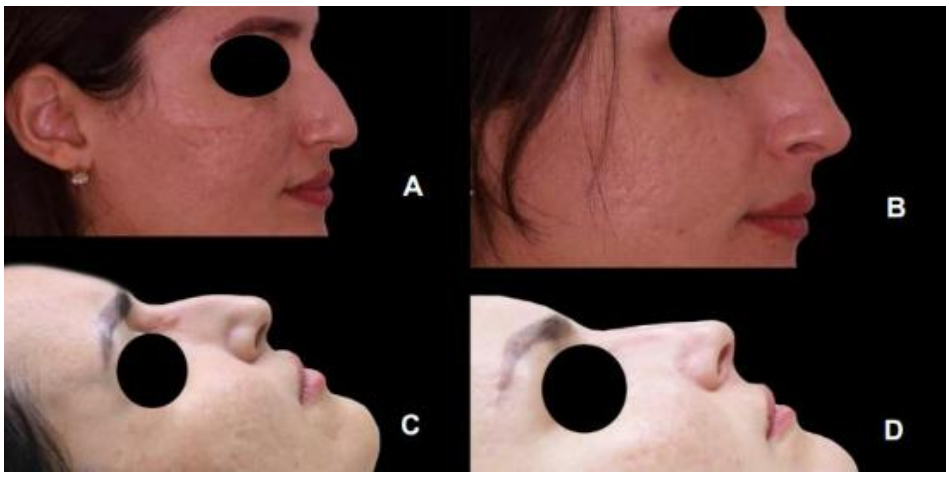

Fonte: Lima et al. (2022).

Após a realização do procedimento, Lemos (2020) recomendam a interrupção de atividades físicas por 2 dias e não usar maquiagem durante as quatro horas após o procedimento, para se evitar qualquer tipo de obstrução ou contaminação local. Algumas medidas são indicadas para se evitar eventos adversos associados à rinomodelação com AH (SHOME et al., 2021; WOLLINA; GOLDMAN, 2020). Dentre eles os autores citam:

a) Inchaço e Hematomas: Para reduzir a ocorrência, fazer uso de compressas frias na área tratada, evitar atividades físicas intensas, exposição ao sol e consumo de álcool nas primeiras 48h;

b) Infecção: Para prevenir o aparecimento de infeções, o procedimento deverá ser realizado em ambiente estéril, por um profissional qualificado e,
c) Complicações vasculares: Embora raras, podem ser diminuídas pela escolha de um profissional experiente e com bom treinamento. O conhecimento da anatomia e o cuidado na aplicação ajudam a reduzir o risco de complicações vasculares.

3.4 INDICAÇÕES E CONTRAINDICAÇÕES DA RINOMODELAÇÃO COM ÁCIDO HIALURÔNICO

Apesar dos riscos associados, a rinomodelação com AH é amplamente indicada para correções estéticas não cirúrgicas no nariz, principalmente para indivíduos que possuem irregularidades no dorso nasal, colapso da ponto, ângulo nasofrontal desfavorável, assimetrias leves ou até mesmo sequelas de rinoplastias anteriores (SUNDARAM; CASSUTO, 2019). Nesse contexto, pode-se dizer que o procedimento é indicado para aqueles casos em que se deseja melhorar a projeção e definição da ponta do nariz, bem como elevação da columela ou suavização de depressões sem que haja necessidade de recorrer a procedimentos cirúrgicos invasivos.

Frisina et al. (2021) indicam o procedimento de rinomodelação com AH para pacientes que já se submeteram à rinoplastia, mas que não desejam realizar nova cirurgia para correção de alguma deformidade residual; para aqueles que aguardam uma rinoplastia secundária e, para os que não são elegíveis para procedimento cirúrgico.

Além disso, Bertossi et al. (2021) e Lopera et al. (2024) indicam a rinomodelação com AH para pacientes que não são candidatos ideais à rinoplastia convencional por apresentarem comorbidades, ou ainda para aqueles que desejam apenas mudanças sutis, reversíveis e com menor tempo de recuperação. A técnica também pode ser usada de forma complementar à cirurgia, para ajustes pós-operatórios em pequenas assimetrias.

Contudo, existem contraindicações absolutas e relativas que devem ser criteriosamente avaliadas antes da realização do procedimento. Dentre as

contraindicações absolutas, incluem-se infecções ativas na região nasal, distúrbios de coagulação não controlados e histórico de reações inflamatórias severas a preenchedores dérmicos (Heydenrych et al., 2018). Já as contraindicações relativas envolvem gestação, lactação, doenças autoimunes em atividade, uso recente de anticoagulantes ou imunossupressores, bem como expectativas irreais do paciente quanto aos resultados.

Acrescenta-se que durante a injeção de ácido hialurônico, há risco de migração retrógrada do gel por ramos como a artéria nasal dorsal em direção à artéria oftálmica, podendo causar necrose tecidual ou até cegueira, como documentado por Beleznay et al. (2015). Esses autores apresentaram casos de necrose, cegueira e até acidente vascular cerebral decorrentes da má execução da técnica de rinomodelação.

Assim, a rinomodelação com AH é um procedimento eficaz e seguro quando bem indicado e executado por profissionais habilitados. A avaliação criteriosa de cada caso, respeitando os limites anatômicos e as contraindicações clínicas, é fundamental para o sucesso terapêutico e a satisfação do paciente.

4 DISCUSSÃO

A rinomodelação com ácido hialurônico (AH) tem se destacado como uma alternativa eficaz e menos invasiva à rinoplastia cirúrgica, sobretudo em pacientes que desejam correções sutis e reversíveis. Frisina et al. (2021), Bertossi et al. (2021) e Lopera et al. (2024) convergem ao apontar os benefícios dessa técnica, como rapidez, segurança e elevada taxa de satisfação dos pacientes, conforme também relatado por Nunes, Lamarck e Moreira (2025).

Apesar dessas vantagens, a literatura destaca que a rinomodelação exige domínio técnico e anatômico rigoroso por parte do profissional. Estudos como os de Koslyk (2024), Hall e Kontis (2023) e Song et al. (2024) ressaltam a complexidade da anatomia vascular nasal, especialmente pelas zonas de risco, como a glabela e o dorso, onde há elevado risco de eventos adversos como necrose ou até cegueira (Beleznay et al., 2015; Middleton, 2022). Dessa forma, a capacitação profissional e a realização de protocolos seguros são aspectos fundamentais para o sucesso do procedimento.

Em relação às propriedades do AH, os autores Santos, Paulino e Cruz (2023) e Iaconisi et al. (2023) enfatizam suas características bioquímicas e físico-químicas, como viscosidade e coesividade, que influenciam diretamente a estabilidade do material nos tecidos. A escolha adequada do produto, considerando parâmetros como módulo elástico e tan δ (Hong et al., 2024), permite maior previsibilidade do resultado clínico. No que se refere às técnicas de aplicação, diversos autores descrevem abordagens semelhantes com pequenas variações, como o uso de cânula ou agulha, a profundidade de aplicação e o volume total utilizado (Frisina et al., 2021; Ramos et al., 2019; Lima et al., 2022). Todos concordam, contudo, que o conhecimento anatômico é indispensável para reduzir complicações e garantir um resultado estético satisfatório.

Finalmente, embora as contraindicações sejam bem estabelecidas na literatura (Heydenrych et al., 2018; Cassuto e Sundaram, 2021), há consenso de que, quando bem indicado e corretamente executado, o procedimento é seguro, versátil e de rápida recuperação (Gutmann e Dutra, 2018; Ghalamghash, 2025). Assim, a rinomodelação se consolida como uma importante ferramenta terapêutica dentro da harmonização orofacial.

5 CONCLUSÃO

Conclui-se que a rinomodelação não cirúrgica com ácido hialurônico representa um avanço significativo nos procedimentos minimamente invasivos aplicados à harmonização orofacial, principalmente quando realizada por profissionais capacitados e com conhecimento adequado da anatomia da face. O ácido hialurônico, por suas propriedades físico-químicas e biocompatibilidade, é o preenchedor mais utilizado e estudado, destacando-se como padrão ouro nesse tipo de intervenção. Embora se trate de uma técnica segura, sua execução requer cuidados rigorosos para evitar complicações como necrose e oclusões vasculares. A literatura científica aponta, de forma consistente, para a necessidade de avaliações clínicas individualizadas, escolha adequada dos materiais e observação das indicações e contraindicações para garantir a segurança e previsibilidade dos resultados.

REFERÊNCIAS

BASER, B. et al. Non-surgical Rhinoplasty and Use of Hyaluronic Acid Based Dermal Filler-User Experience in Few Subjects. **Indian Journal Otorhinolaryngol Head Neck Surgery,** v. 73, n.1, p. 52-58, 2020.

BELEZNAY, K. et al. Avoiding and treating blindness from fillers: a review of the world literature. **Dermatol Surg.**, v. 41, p. 1097-1117, 2015.

BERTOSSI, D. et al. Non-surgical rhinoplasty and of hyaluronic a c acid based dermal fillers. **Journal of Clinical and Diagnostic Research,** v. 15, n.2, 2021.

CASSUTO, D.; SUNDARAM, H. Safety considerations in non-surgical rhinoplasty: A review of vascular complications. **Dermatologic Surgery**, v.47, n.8, p. 1098-1104, 2021.

CHEN, Q. et al. Serious vascular complications after nonsurgical rhinoplasty: a case report. **Plastic and reconstructive surgery,** v. 4, n.4, p. e683, 2016.

COIMBRA, D. D. OLIVEIRA, B. S. URIBE, N. C. Preenchimento nasal com novo ácido hialurônico: série de 280 casos. **Surg Cosmet Dermatol**; v.7, n.4, p.320-6. 2015.

FRISINA, A.C. et al. Rinomodelação com ácido hialurônico: técnica, riscos e benefícios. **Revista Brasileira de Cirurgia Plástica,** v.36, n.1, p. 108-114, 2021.

FURTADO, G.R.D. et al. Necrose em ponta nasal e lábio superior após rinomodelação com ácido hialurônico –relato de caso. **Aesthetic Orofacial Science,** v.1, n.1, p. 62-67, 2020.

GHALAMGHASH, R. Non-Surgical Rhinoplasty Using Hyaluronic Acid Fillers: Techniques and Patient Satisfaction: A Scientific Literature Review. **Preprints,** 2025.

GUTMANN, I.; DUTRA, R. Reações adversas associadas ao uso de preenchedores faciais com ácido hialurônico. **Revista Eletr. Biocienc., Biotecnologia e Saúde**., v.11, n.20, p. 7-17, 2018.

HALL, S.S.; KONTIS, T.C. Nonsurgical rhinoplasty. **World Journal Otorhinolaryngol Head Neck Surgery,** v. 9, n.3, p. 212-219, 2023.

HONG, G.W. et al. Rheological characteristics of hyaluronic acid fillers as viscoelastic substances. **Polymers,** v. 16, v. 16, p. 2386, 2024.

IACONISI, G.N. et al. Hyaluronic Acid: A Powerful Biomolecule with Wide-Ranging Applications—A Comprehensive Review. **International Journal Molecular Sciences,** v. 24, n.12, p. 10296, 2023.

KIM, H.L. Rinomodelação com ácido hialurônico relato de 5 casos. **Faculdade Sete Lagoas,** 2020.

KOSLYK, E. **Principais complicações da rinomodelação com ácido hialurônico.** 45p.2024. Trabalho de Conclusão de Curso (Graduação) - Faculdade de Apucarana, Apucarana. 2024.

LIMA, C.F.P. et al. Utilização de ácido hialurônico para rinomodelação – relato de caso. **Research, Society and Development,** v.11, n.3, p. e27811326846, 2022.

LOPERA, J.A. et al. The Rino-4-Puntos technique: A novel approach to nonsurgical rhinoplasty with hyaluronic acid fillers. **Aesthetic Plastic Surgery**, v. 48, n.8, p. 1456-1465, 2024.

MAIO, M et al. Facial Assessment and Injection Guide for Botulinum Toxin and Injectable Hyaluronic Acid Fillers: Focus on the Midface. **Plastic and Reconstrutive Surgery,** Hagerstown, v. 140, n 4, p. 540-550, oct. 2017.

MENDES, C. **Revisão de literatura: rinomodelação em harmonização orofacial.** 22p. 2021. Trabalho de Conclusão de Curso (Graduação), Centro Universitário de Unigauiracá, Guarapuava. 2021.

MIDDLETON, E.O. Evidence-based clinical guide for the management of peripheral vascular occlusion with hyaluronic acid, report of 6 successful cases. **Advances in Oral and Maxillofacial Surgery,** v. 8, 2022.

MOREIRA, A.G. Utilização da hialuronidase no tratamento das complicações com preenchedores faciais de ácido hialurônico na harmonização orofacial. **Simmetria Orofacial Harmonization In Science**, [S.L.], v. 4, n. 15, p. 70-78, 2023.

NUNES, G.S.A.; LAMARCK, R.; MOREIRA, A.G. Ácido Hialurônico: Revisão de literatura. **Ciências da Saúde**, v.29., ed. 148, jul. 2025.

PARADA, M.B.; et al. Manejo de complicações de preenchedores dérmicos. **Surg. Cosmet. Dermatol**., v.8, n.4, p. 342-351, 2016.

PONTES, F.M.; et al. Rinomodelação em harmonização orofacial: revisão de literatura. **Revista Gestão e Saúde**, v. 2, n. 23, p. 59-65, 2021.

RAMOS, R.M. et al. Rinomodelação ou rinoplastia não-cirúrgica: uma abordagem segura e reprodutível. **Revista Brasileira de Cirurgia Plástica,** v. 34, n.4, p. 576-581, 2019.

ROBATI, R.M. et al. The risk of skin necrosis following hyaluronic acid filler injection in patients with a history of cosmetic rhinoplasty. **Aesthet Surg Journal,** v. 38, n.8, p. 883-888, 2018.

ROSSI, L. et al. Non-surgical rhinoplasty with hyaluronic acid: A systematic review on patient satisfaction. **Aesthetic Plastic Surgery,** v.48, n.6, p. 987-996, 2024.

SANTOS, V.; PAULINO, P.; CRUZ, M.B. Hyaluronic acid aesthetic fillers: a review of rheological and physicochemical properties. **Journal of Cosmetic Science,** v. 74, n.2, p. 132-142, 2023.

SATTLER, G. et al. Guia ilustrado para preenchimentos injetáveis: bases, indicações, tratamentos. **Quintessence Nacional,** 2016.

SHOME, D.; et al. Delayed hypersensitivity reaction to hyaluronic acid dermal filler post-COVID-19 viral infection. **Journal of cosmetic dermatology.,** v.20, n.5, p. 1549-1550, 2021.

SONG, D. et al. Nonsurgical Rhinoplasty: An Updated Systematic Review of Technique, Outcomes, Complications, and Its Treatments. **Aesthetic Plastic Surgery,** v. 48, n.3, 2024.

SUNDARAM, H.; CASSUTO, D. Filler rhinoplasty: Techniques and outcomes. **StatPearls.** 2019.

WOLLINA, U.; GOLDMAN, A. facial vascular danger zones for filler injections. **Dermatologic Theraphy**, v.33, n.6, e14285, 2020.