FACULDADE SETE LAGOAS – FACSETE

Pós-graduação em Odontologia

Célio Antônio de Souza Filho

TRATAMENTO ENDODÔNTICO DOS DENTES 33, 32, 31 E 41 COM PERIODONTITE APICAL ASSINTOMÁTICA EM SESSÃO ÚNICA:

Relato de caso

Recife/PE

2024

Célio Antônio de Souza Filho

TRATAMENTO ENDODÔNTICO DOS DENTES 33, 32, 31 E 41 COM PERIODONTITE APICAL ASSINTOMÁTICA EM SESSÃO ÚNICA:

Relato de caso

Monografia apresentado ao curso de especialização Lato Sensu da Faculdade Sete Lagos – FACSETE, como requisito parcial para obtenção do título de Especialista em Endodontia.

Orientador: Profa. Ms. Flávia de Lima Cavalcanti Spinelli

Área de concentração: Endodontia

Recife/PE

2024

FACSETE
Faculdade Sete Lagoas
Portaria MEC 278/2016 - D.O.U. 19/04/2016
Portaria MEC 946/2016 - D.O.U. 19/08/2016

Celio Antonio de Souza Filho

TRATAMENTO ENDODÔNTICO DOS DENTES 33, 32, 31 E 41 COM PERIODONTITE APICAL ASSINTOMÁTICA EM SESSÃO ÚNICA:

Relato de caso

Monografia apresentado ao curso especialização Lato Sensu da Faculdade Sete Lagos – FACSETE, como requisito parcial para obtenção do título de Especialista em Endodontia.

Área de concentração: Endodontia

Aprovada 25/04/24 pela banca constituída pelos seguintes professores

Prof. Leonardo Moura Silva

Prof. Dr. Glauco dos Santos Ferreira

Flávia de Lima Cavalcanti Spinelli

Profa. Ms. Flávia de Lima Cavalcanti Spinelli

Recife, 05 de abril de 2024

RESUMO

A periodontite apical assintomática é um desafio na prática clínica do endodontista, uma vez que a ausência de sintomatologia dolorosa posterga o diagnóstico e pode influenciar no sucesso da terapia endodôntica. O objetivo deste trabalho é relatar o caso clínico de uma paciente que procurou o consultório odontológico para realização de consulta de rotina. Ao realizar uma radiografia periapical constatou-se a presença de lesão periapical em quatro elementos dentários (31, 32, 33 e 41), diagnóstico de periodontite apical crônica, com indicação de tratamento endodôntico. Os tratamentos foram realizados em sessão única e a paciente segue assintomática e em proservação. Concluiu-se que é de fundamental importância o estímulo às consultas de rotina, bem como o estabelecimento de um protocolo de tomadas radiográficas para um melhor diagnóstico das condições pulpares e periapicais, tornando assim o prognóstico dos tratamentos endodônticos mais favoráveis.

Palavras-chave: endodontia; necrose da polpa dentária; diagnóstico precoce.

ABSTRACT

Asymptomatic apical periodontitis is a challenge in the clinical practice of endodontists, since the absence of painful symptoms delays the diagnosis and can influence the success of endodontic therapy. The objective of this work is to report the clinical case of a patient who came to the dental office for a routine consultation. A periapical radiograph revealed the presence of a periapical lesion in four dental elements (31, 32, 33 and 41), a diagnosis of chronic apical periodontitis, with an indication for endodontic treatment. The treatments were carried out in a single session and the patient remains asymptomatic and under observation. It was concluded that it is of fundamental importance to encourage routine consultations, as well as the establishment of a radiographic protocol for a better diagnosis of pulpal and periapical conditions, thus making the prognosis of endodontic treatments more favorable.

Keywords: endodontics; dental pulp necrosis; early diagnosis.

SUMÁRIO

1 INTRODUÇÃO..... 7

2 RELATO DE CASO..... 9

3 DISCUSSÃO..... 11

4 CONCLUSÃO..... 16

REFERÊNCIAS BIBLIOGRÁFICAS..... 17

ANEXO I – TERMO DE CONSENTIMENTO LIVRE E ESCLARECIDO..... 20

1 INTRODUÇÃO

Os procedimentos restauradores desempenham um papel crucial na preservação da saúde bucal e na prevenção de complicações como a necrose pulpar. Restaurações inadequadas que possibilitam infiltrações microbianas marginais, assim como agressões por agentes químicos e fatores oclusais, podem levar ao comprometimento pulpar, mesmo que de forma assintomática. Essa comunicação pode permitir a entrada de microrganismos e irritantes para o complexo dentinopulpar, desencadeando um processo inflamatório que eventualmente leva à necrose da polpa dental. A presença de uma restauração não isenta o dente de possíveis complicações, mas destaca a importância de uma restauração adequada e a correta proteção do complexo dentinopulpar para garantir a integridade do elemento dental. (AL-MANEI *et al*, 2023; FACHIN, 2001).

A necrose pulpar, uma das indicações comuns para o tratamento endodôntico, ocorre quando a polpa dentária perde sua vitalidade devido à inflamação ou infecção não tratada. A ausência de sintomas evidentes pode levar a uma detecção tardia desse problema, o que pode comprometer a saúde do dente e dos tecidos perirradiculares. Portanto, a realização de exames de rotina, radiografias periapicais ou outros exames de imagem são essenciais para identificar precocemente lesões pulpares e periapicais, permitindo a intervenção precoce, a preservação do dente e um melhor prognóstico (KONTAKIOTIS *et al*, 2015).

Estudos recentes têm enfatizado consistentemente a importância do diagnóstico precoce e do tratamento oportuno de lesões pulpares e periapicais, resultando em altas taxas de sucesso a longo prazo, preservando a função e a estética dentária. Além disso, intervenções precoces podem evitar complicações graves, como abscessos periapicais, dor intensa e perda dentária (FRANSSON, 2023; BERMAN; HARGREAVES, 2007).

O tratamento endodôntico frequentemente exigia múltiplas visitas ao consultório odontológico, com intervalos para aplicação de medicação intracanal, visando a redução de microrganismos antes da obturação. Contudo, com os avanços tecnológicos e materiais endodônticos, surgiu a possibilidade do tratamento em apenas uma sessão. Isso é viabilizado por novas técnicas que utilizam instrumentos mecanizados e ultrassônicos que facilitam a preparação e desinfecção do sistema de

canais radiculares, aliados a materiais obturadores modernos, técnica de cone único e materiais termoplásticos. Essas inovações proporcionam benefícios como a redução do tempo total de tratamento e maior eficiência, tornando o procedimento mais rápido e seguro (DE CAIRES; BOER, 2017).

O presente estudo tem como objetivo relatar o caso de uma paciente que buscou atendimento odontológico de rotina, sem queixas específicas, mas foi diagnosticada com periodontite apical crônica em quatro elementos dentários durante uma radiografia periapical de rotina.

2 RELATO DE CASO

Paciente M.B.S., sexo feminino, melanoderma, 56 anos, procurou atendimento em um consultório particular na cidade do Recife-PE. Na anamnese sua queixa principal foi “realizar consulta de rotina, pois faz muito tempo que não faço”, sem queixas de sintomatologia provocada ou espontânea.

No exame clínico intraoral não foi detectada alteração de volume na região anterior da mandíbula, nem sintomatologia dolorosa à palpação. Os elementos dentais não apresentaram mobilidade, nem alteração de cor, todos com restaurações extensas em resina composta. Foram realizados os testes semiotécnicos de sensibilidade ao frio com o Endo Ice (Maquira, Maringá/PR), percussão horizontal e vertical, todos com resposta negativa.

No exame radiográfico periapical foram visualizadas restaurações extensas em proximidade com a polpa e constatada a presença de lesão periapical nos dentes: 33, 32, 31 e 41. Com base nos achados clínicos e radiográfico, o diagnóstico foi periodontite apical crônica, com indicação de tratamento endodôntico dos quatro elementos.

Foi iniciado o tratamento com a anestesia infiltrativa e paraperiosteal da região com Articaine 4% 1:100.000 (DFL, Rio de Janeiro/RJ), isolamento absoluto com lençol de borracha (Madeitex, São José dos Campos/SP), uso dos grampos 212L e 212R (SS White – Duflex, Rio de Janeiro/RJ) nos dentes mais extremos 33 e 41 e selamento com barreira gengival Gingi Dam (Villevie, Joinville/SC). Os acessos coronários foram realizados com ponta diamantada esférica 1014 (AllPrime, São José/SC) e a forma de conveniência do acesso e os desgastes compensatórios com o auxílio de pontas diamantadas 3082 (AllPrime, São José/SC).

A exploração inicial foi feita com lima do tipo C Pilot #15 (VDW, Alemanha), seguido do preparo cervical e médio com a lima Orifice Shapper #17.08 (MK Life, Porto Alegre/RS). A odontometria foi realizada com localizador eletrônico foraminal (Root ZX Mini – J. Morita, Japão), obtendo as seguintes medidas de comprimento real do dente (CRD): dente 33 – 23mm; dente 32 – 21mm; dente 31 – 19mm e dente 41 – 19mm. Os preparos foram realizados no CRD com o sistema Sequence Spin #15.04,

#20.05, #25.06 e #35.04 (MK Life, Porto Alegre/RS) no motor endodôntico X-Smart Plus, (Maillefer Dentsply, Suiça).

Todo o preparo químico mecânico foi realizado sob irrigação copiosa com hipoclorito de sódio a 2,5% a cada troca de lima. Ao final do preparo foi realizado o protocolo de agitação com lima plástica Easy Clean (Bassi, Belo Horizonte/MG), com 3 ciclos de 20 segundos de agitação da solução de hipoclorito de sódio a 2,5%, irrigação com soro fisiológico estéril, 3 ciclos de 20 segundos de agitação do EDTA 17% (Biodinâmica, Ibiporã/PR), irrigação com soro fisiológico estéril, 3 ciclos de 20 segundos de agitação da solução de hipoclorito de sódio a 2,5% e irrigação final com soro fisiológico.

Para obturação dos canais radiculares foram selecionados cones de guta percha de mesmos TIPs e Tapers dos instrumentos memórias (IM) - 35.04 (Tanari, Manaus/AM) e cimento Sealer Plus (MK Life, Porto Alegre/RS). Após os testes visuais, táteis e radiográficos dos cones principais, foram realizadas as secagens dos canais com cone de papel absorvente (MK Life, Porto Alegre/RS) e a obturação pela técnica de cone único associada à compressão vertical hidráulica, única e contínua durante 15 segundos. Os resíduos de cimento obturador foram removidos com álcool 70° (Petribu, Lagoa de Itaenga/PE) e realizados selamentos coronários com ionômero de vidro fotopolimerizável Ionglass Photo (Maquira, Maringá/PR), para posterior realização das restaurações em resina composta.

Figura 1

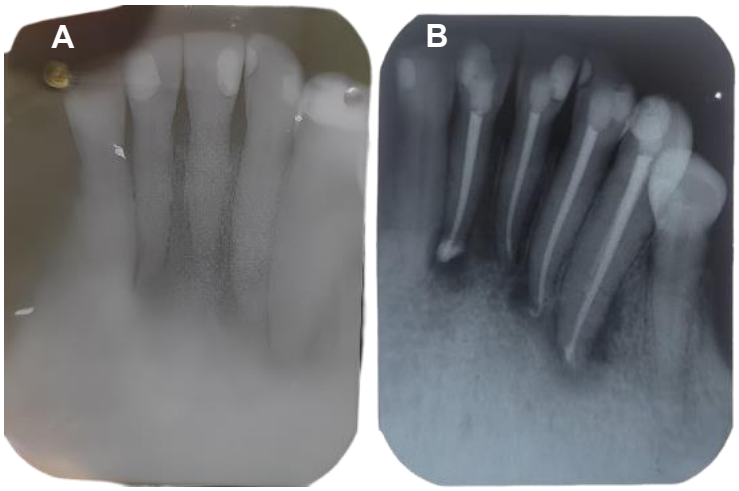

Figura 1. Radiografias periapicais. A. radiografia inicial. B. radiografia final.

3 DISCUSSÃO

A necrose pulpar costuma ser assintomática, antes de acometer o ligamento periodontal e quando não tratada pode se estender além do forame apical, causando inflamação das estruturas periodontais, desenvolvimento das periodontites apicais aguda ou crônica, e que acarretará, invariavelmente, a destruição dos tecidos perirradiculares, podendo gerar dor, abcessos e comprometer a permanência do dente na arcada dental do paciente (RICUCCI *et al*, 2014).

Existem poucos estudos que fazem a correlação entre doenças pulpares e periapicais e a presença de sintomatologia dolorosa, tendo em vista que a maioria dos estudos realizados até então foram feitos em serviços especializados de endodontia ou serviços de urgência, que, geralmente, são procurados pelos pacientes quando estão em estágio sintomático para as doenças endodônticas (MUNERATO *et al,* 2005; PEREIRA; CARVALHO, 2010).

Em concordância com estudos citados, o presente trabalho reforça que existe uma grande quantidade de casos não diagnosticados, principalmente, por estarem em um estágio assintomático da doença endodôntica, evidenciando a necessidade de um exame clínico mais acurado, bem como a utilização de exames complementares na prática clínica do cirurgião-dentista.

Para estabelecer um diagnóstico preciso das condições que afetam a cavidade bucal e determinar o tratamento mais adequado, além da anamnese e do exame clínico, são necessários exames de imagem, as radiografias convencionais. De acordo com a American Dental Association (ADA), os exames de imagem são ferramentas indispensáveis e valiosas para o diagnóstico e o tratamento de condições como cárie e aquelas que afetam o periodonto (MOURA, 2014).

O tratamento bem-sucedido das patologias endodônticas depende dos exames de imagem para diagnóstico, condução do transoperatório e na proservação dos tratamentos. Algumas informações podem ser obtidas através do uso de radiografias convencionais, no entanto existem algumas limitações relacionadas ao uso dessa técnica como sobreposições e distorções, pela aquisição de uma imagem bidimensional a partir de estruturas tridimensionais, necessitando muitas vezes que a

lesão perirradicular já esteja em estágio avançado para que haja a sua visualização (LÓPEZ, 2014).

A utilização da Tomografia Computadorizada de Feixe Cônico (TCFC) trouxe para a prática clínica do endodontista imagens tridimensionais, com alta resolução e a possibilidade de um diagnóstico precoce das condições pulpares e perirradiculares, mostrando-se ter uma acurácia melhor e dando mais subsídios para o profissional, enriquecendo o estudo da anatomia interna dental, variações anatômicas, diagnóstico de reabsorções, fraturas radiculares e lesões ósseas não visualizadas no exame convencional (ESTRELA *et al*, 2008). No presente trabalho, a radiografia periapical inicial já demonstrava rarefações apicais, servindo como complementação do diagnóstico clínico e dos testes semiotécnicos.

Estabelecido o diagnóstico através do exame clínico e de imagens de uma periapicopatia, deve-se instituir o tratamento endodôntico cujo raciocínio biológico fundamental para alcançar o sucesso consiste basicamente em eliminar micro-organismos do sistema de canais radiculares, criando um ambiente favorável para a reparação, contudo, nem o tratamento em sessão única nem o de sessão múltipla podem eliminar completamente as colônias microbianas (GURGEL-FILHO *et al*, 2007).

Tradicionalmente, o tratamento endodôntico é realizado em várias sessões, utilizando uma medicação intracanal entre o preparo químico-mecânico e a obturação, que visa, principalmente, reduzir ou eliminar micro-organismos e seus subprodutos do sistema de canais radiculares antes da obturação. O tratamento em sessões múltiplas é bem aceito e seguro (SATHORN *et al*, 2009) no entanto, nos últimos anos, não foram observadas diferenças significativas quanto à redução de micro-organismos nos casos tratados em sessão única e múltipla (KVIST *et al*, 2004).

Com o uso dos sistemas rotatórios e reciprocantes, o aperfeiçoamento técnico do preparo químico-mecânico durante a desinfecção do canal radicular e protocolos de agitação de soluções irrigadoras, o tratamento em uma única sessão passou a ser mais conveniente. Aliado a outras vantagens, incluindo economia de tempo, custo-benefício, melhor aceitação do paciente e redução dos riscos de infecção entre as

sessões, o tratamento em sessão única tornou-se um protocolo aceitável (JURCAK *et al*, 1993).

No presente estudo, de acordo com as condições anatômicas e biológicas dos dentes tratados (ausência de exsudato e edema), a história médica da paciente e levando-se em consideração que os parâmetros de limpeza como patência em todos os canais e ampliação foraminal foram alcançados, optou-se pelo tratamento em sessão única em concordância com as evidências científicas.

Ainda em relação ao sucesso da terapia endodôntica avaliam-se dor pós-operatória, presença de flare-ups, além do reparo tecidual a médio e longo prazo. A dor pós-operatória é definida como a dor de qualquer grau que ocorre após o início do tratamento, enquanto flare-up, quando o início ou continuação da dor e/ou edema após o tratamento é de tal gravidade que perturba a qualidade de vida do paciente o suficiente para que ele procure atendimento sem hora marcada (ELEAZER; ELEAZER, 1998). A técnica crown-down, com o pré-alargamento do terço cervical/médio, odontometria, seguido de preparo apical, reduz o potencial de pressão hidrostática em direção ao ápice e evita a passagem de material e restos teciduais para região periapical (SIQUEIRA JR *et al*, 2002). A sobreinstrumentação e a sobreobturação mostraram um aumento na dor pós-operatória (GESI *et al*, 2006).

Baseado nesses achados e a fim de evitar a agudizações e dor pós-operatória, o preparo químico mecânico foi realizado utilizando-se a lima Orifice Shaper (MK Life, Porto Alegre/RS) para preparo dos terços cervicais e médios dos canais associado ao sistema multitaper Sequence Spin (MK Life, Porto Alegre/RS) na cinemática rotatória contínua para modelagem dos canais até o comprimento real do dente (CRD), indicado no localizador apical eletrônico.

Sistemas de limas inovadores têm sido introduzidos recentemente no mercado, alegando maior eficácia e capacidade superioras de preservar a estrutura dentária, permitindo ainda um preparo e desinfecção eficientes até a região apical (VORSTER, 2023). Em estudos realizados por Ribeiro *et al* (2023) e Silva *et al* (2022), com a lima TruNatomy (Dentsply), que tem a mesma proposta da Sequence Spin (MK Life), de preparo endodôntico minimamente invasivo, não houve diferença no número de paredes não tocadas no canal radicular, espessura de dentina remanescente e nem no transporte apical de resíduos. Já em um estudo realizado por Mustafa *et al* (2021)

a TruNatomy apresentou uma menor extrusão apical de debris. Mais estudos, no entanto, são necessários, inclusive com diferentes marcas comerciais, para uma melhor avaliação da eficácia desse sistema de limas. Devido a atresia dos canais radiculares e achatamentos nos sentidos mesio-distais das raízes, optou-se, portanto, pela utilização de um sistema com TIP e Tapers mais conservadores.

Com relação à obturação do sistema de canais radiculares, diversas técnicas têm sido estudadas e empregadas nas últimas décadas, na tentativa de facilitar, bem como melhorar a obturação do sistema. O selamento radicular tem como principal objetivo o preenchimento, mais hermético possível, dos condutos radiculares, impedindo o deslocamento de fluidos, que podem transportar microrganismos e irritantes em direção aos tecidos periapicais (GUINESI *et al*, 2014).

A técnica de cone único surgiu como uma alternativa à técnica de compactação lateral da guta percha, com as principais finalidades de: minimizar a força resultante da compactação e danos às paredes de dentina do conduto radicular, simplificar e reduzir o tempo clínico e tornou-se possível mediante o lançamento mercadológico de cones de guta percha com mesmos TIP e Tapers dos sistemas automatizados. (GUINESI *et al*, 2014).

Outras técnicas como a Compressão Vertical Hidráulica do cone acessório, descrita por De Deus em 1979, também têm sido propostas a fim de melhorar a compactação do material obturador. Ela se baseia em um cone acessório de maior conicidade (0.04, 0.06, 0.08), quando comparado aos cones padrão (0.02), sendo utilizado como cone principal. Como o cone acessório possui maior aumento do diâmetro conforme se distancia da ponta, ele preenche todo o espaço do conduto nos casos de canais circulares, diminuindo a possibilidade de inserção de cones acessórios. Além disso, a conicidade aumentada dos cones, melhora a resultante de forças de condensação no sentido apical, facilitando o preenchimento das irregularidades pelo cimento obturador. Em condutos achatados, ainda existirá a necessidade de se inserir cones acessórios, porém em menor quantidade, no máximo um ou dois (de tamanho FM), seguido por termoplastificação da guta percha com auxílio de broca de MacSpadden (ROMANIA *et al*, 2009)

No presente relato de caso, optou-se pela associação da técnica de cone único, devido a atresia dos canais radiculares e anatomia pouco achatada. Porém em virtude

de um maior espaço criado pelo uso da lima Orifice Shaper (MK Life, Porto Alegre/RS) no terço cervical e médio, a técnica da Compressão Vertical Hidráulica foi associada para maximizar o preenchimento pelo material obturador. A presença de espaços laterais foi testada com espaçadores digitais tamanho B (Maillefer Dentsply, Suiça), sem necessidade de uso de cones acessórios.

4 CONCLUSÃO

Pelos estudos já realizados, fica evidente a dificuldade do diagnóstico precoce de necrose pulpar e periodontite apical, quando assintomáticos, tendo em vista que os pacientes procuram mais os serviços odontológicos nos casos sintomáticos. Isso reforça a importância do cirurgião-dentista no diagnóstico prévio dessas condições através do estímulo a frequência regular no consultório para realização de consultas de rotina, trazendo para a sua prática clínica a utilização de exames de imagem para um diagnóstico precoce e maiores possibilidades de sucesso da terapia endodôntica.

REFERÊNCIAS BIBLIOGRÁFICAS

AL-MANEI, Kholod Khalil et al. Incidence and influential factors in pulp necrosis and periapical pathosis following indirect restorations: a systematic review and meta-analysis. **BMC Oral Health**., v.23, 2023

BERMAN, Louis H.; HARGREAVES, Kenneth M. **Cohen - Caminhos da polpa**. 9. ed. Rio de Janeiro: Elsevier; 2007.

DE CAIRES, F.; BOER, N. C. P. Endodontia em sessão única. **Archives of health investigation,** v.6, 2017.

ELEAZER P.D.; ELEAZER K.R. Flare-up rate in pulpally necrotic molars in one-visit versus two-visit endodontic treatment. **Journal of Endodontics**, v. 24, p.614-616, 1998.

ESTRELA, Carlos et al. Accuracy of Cone Beam Computed Tomography and Panoramic and Periapical Radiography for Detection of Apical Periodontitis. **Journal of Endodontics**, v.34, p.273-279, 2008.

FACHIN, Elaine Viana Freitas et al. Revisão por décadas da evolução dos experimentos com o uso de condicionamento ácido sobre o complexo dentino-pulpar. **Revista da Faculdade de Odontologia de Porto Alegre.**, v.42, p. 20-27, 2001.

FRANSSON, Helena et al. Tooth survival after endodontic treatment. **Internacional Endodontic Journal**, v.56, p.140-153, 2023.

GESI, A. et al. Incidence of periapical lesions and clinical symptoms after pulpectomy: a clinical and radiographic evaluation of 1- versus 2-session treatment. **Oral Surgery, Oral Medicine, Oral Pathology, Oral Radiology, and Endodontology**, v. 101, p. 379-388, 2006.

GUINESI, A. S. et al. Influence of Sealer Placement Technique on the Quality of Root Canal Filling by Lateral Compaction or Single Cone. **Brazilian Dental Journal**, v. 25, p. 117–122, 2014.

GURGEL-FILHO, E.D. et al. In vitro evaluation of the effectiveness of the chemomechanical preparation against Enterococcus faecalis after single- or multiple-visit root canal treatment. **Brazilian Oral Research**, v.21, p.308-313, 2007.

JURCAK, J.J. et al. Successful single-visit endodontics during Operation Desert Shield. **Journal of Endodontics** , v.19, p.412-413, 1993.

KONTAKIOTIS, E.G. et al. A prospective study of the incidence of asymptomatic pulp necrosis following crown preparation. **Internacional Endodontic Journal**,, v.48, P.512-517, 2015.

KVIST, T. et al. Microbiological evaluation of one- and two-visit endodontic treatment of teeth with apical periodontitis: a randomized, clinical trial. **Journal of Endodontics**, v.30, p.572-576, 2004.

LÓPEZ, Fernanda Ullmann et al. Accuracy of Cone-beam Computed Tomography and Periapical Radiography in Apical Periodontitis Diagnosis. **Journal of Endodontics**, v.40, p.2057-2060, 2014

MOURA, Lucas Borin et al. Exames radiográficos solicitados no atendimento inicial de pacientes em uma Faculdade de Odontologia brasileira. **Revista de Odontologia da UNESP**, n.43, 2014.

MUNERATO, Maria Cristina et al. Urgências em odontologia: um estudo retrospectivo. **Revista da Faculdade de Odontologia de Porto Alegre**, v. 46, p. 90-95, 2005.

MUSTAFA, Ruba et al. Evaluating In Vitro Performance of Novel Nickel-Titanium Rotary System (TruNatomy) Based on Debris Extrusion and Preparation Time from Severely Curved Canals. **Journal of Endodontics**, v.47, p.976-981, 2021.

PEREIRA, Cássio Vicente; CARVALHO, Juliana Canaan. Prevalência e eficácia dos tratamentos endodônticos realizados no Centro Universitário de Lavras, MG - uma análise etiológica e radiográfica. **Revista da Faculdade de Odontologia - UPF**, v. 13, 2010.

RIBEIRO, Gilberto et al. Comparative Evaluation of the Canal Shaping Ability, Pericervical Dentin Preservation, and Smear Layer Removal of TruNatomy, WaveOne Gold, and ProTaper Ultimate—An Ex Vivo Study in Human Teeth. **Journal of Endodontics**, v.49, p.1733-1738, 2023.

RICUCCI, D. et al. Correlation between Clinical and Histologic Pulp Diagnoses. **Journal of Endodontics**, v. 40, p.1932–1939, 2014.

ROMANIA, C. et al. Ex-vivo area-metric analysis of root canal obturation using gutta-percha cones of different taper. **International Endodontic Journal**, v.42, p.491–498, 2009.

SATHORN, C. et al. Australian endodontists' perceptions of single and multiple visit root canal treatment. **International Endodontics Journal**, v.42, p.811-818, 2009.

SILVA, Emmanuel J.N.L. et al. The Impact of TruNatomy and ProTaper Gold Instruments on the Preservation of the Periradicular Dentin and on the Enlargement of the Apical Canal of Mandibular Molars. **Journal of Endodontics**, v.48, p.650-658, 2022.

SIQUEIRA JR, J.F, et al. Incidence of postoperative pain after intracanal procedures based on an antimicrobial strategy. **Journal of Endodontics**, v. 28, p. 457-460, 2002.

VORSTER, Martin et al. Effect of Different Endodontic Access Cavity Designs in Combination with WaveOne Gold and TruNatomy on the Fracture Resistance of Mandibular First Molars: A Nonlinear Finite Element Analysis. **Journal of Endodontics**, v.49, p.559-566, 2023.

ANEXO A – TERMO DE CONSENTIMENTO LIVRE E ESCLARECIDO

Pelo presente instrumento, declaro que fui suficientemente esclarecido(a) sobre os procedimentos de tratamento endodôntico em múltiplos dentes a que vou me submeter, bem como do diagnóstico, prognóstico, riscos e objetivos do tratamento. Declaro também que fui informado(a) de todos os cuidados e orientações que devo seguir a fim de alcançar o melhor resultado. Pelo presente também manifesto expressamente minha concordância com as informações coletadas e meu consentimento para a realização do procedimento acima descrito, bem como autorizo utilização das informações contidas neste prontuário para fins de pesquisa ou contribuição científica.

Paciente: Mauricéia B. Santos Data: 25/03/24