Faculdade Sete Lagoas – FACSETE

Josina Marisa M. S. José Carlos

CANINOS RETIDOS: PREVALÊNCIA, ETIOLOGIA E DIAGNÓSTICO

Rio de Janeiro

2021

Josina Marisa M. S. José Carlos

CANINOS RETIDOS: PREVALÊNCIA, ETIOLOGIA E DIAGNÓSTICO

Monografia apresentada ao Programa de pós-graduação em Odontologia da Faculdade Sete Lagoas – FACSETE, como requisito parcial a obtenção do título de especialista em Ortodontia.

Orientadora: Profª. Wânia de Lucca Cardos

Co-orientadora: Prof.ª Carmen Luce Rocha Luna

Rio de Janeiro

2021

FACSETE
Faculdade Sete Lagoas
Portaria MEC 278/2016 - D.O.U. 19/04/2016
Portaria MEC 946/2016 - D.O.U. 19/08/2016

Monografia intitulada "**Caninos retidos: prevalência, etiologia e diagnóstico**" de autoria da aluna **Josina Marisa Miranda Saraiva José Carlos.**

Aprovada em 24/08/2021 pela banca constituída dos seguintes professores:

Profª. Me. Carmen Luce Rocha Luna

Prof. Dr. Marcos Valério Teixeira

Profª. Me. Wânia de Lucca Cardoso

Rio de Janeiro, 24 de agosto de 2021.

Faculdade Sete Lagoas – FACSETE
Rua Ítalo Pontelo 50 – 35.700-170 _ Sete Lagoas, MG
Telefone (31) 3773 3268 – www.facsete.edu.br

RESUMO

Os caninos permanentes são de grande importância na dentição, tanto por razões estéticas quanto funcionais. Os dentes seguem uma sequência de erupção favorável no desenvolvimento da oclusão normal, e o canino permanente superior é o que apresenta maior fase de desenvolvimento e percorre um longo e sinuoso caminho até atingir a total oclusão. Qualquer distúrbio desse mecanismo pode causar alterações na sequência ou mesmo no trajeto de erupção, levando a sua impactação. São os caninos superiores permanentes, depois dos terceiros molares que apresentam maior ocorrência de impactação. A prevalência de caninos retidos superiores está entre 1 a 2% na população. O diagnóstico feito precocemente pode diminuir os transtornos que um dente impactado poderia causar como reabsorções radiculares dos dentes próximos. Para auxiliar no diagnóstico do canino impactado o ortodontista deve fazer uso de radiografias como: periapical, panorâmica e a tomografia computadorizada, sendo esta última a que oferece melhor detalhe das estruturas adjacentes. O prognóstico depende do posicionamento do canino em relação às estruturas próximas e à viabilidade de movimentação ortodôntica. O objetivo deste trabalho foi revisar os aspectos relacionados aos caninos superiores retidos considerando sua importância estética e funcional, a prevalência, a etiologia e como deve ser realizado o diagnóstico das retenções de caninos superiores.

Palavras chave: Canino retido. Erupção ectópica. Tomografia computadorizada.

ABSTRACT

Permanent canines are of great importance in the dentition, both for aesthetic and functional reasons. The teeth follow a reliable sequence in the development of normal occlusion, and the upper permanent canine is the one with the greatest stage of development and follows a long and winding path until reaching total occlusion. Any disturbance of this mechanism can cause changes in the sequence or even in the history of oaths, causing their impact. It is the permanent upper canines, after the third molars that have the highest incidence of impaction. The prevalence of retained upper canines is between 1 and 2% in the population. Early diagnosis can reduce the problems that an impacted tooth could cause, such as root resorption of nearby teeth. To assist in the diagnosis of the impacted canine, the orthodontist must use radiographs such as: periapical, panoramic and computed tomography, the latter being the one that offers better detail of the adjacent structures. The prognosis depends on the positioning of the canine in relation to nearby structures and orthodontic movement predictions. The objective of this work was to review the aspects related to impacted upper canines considering their aesthetic and functional importance, prevalence, etiology and how the diagnosis of retained upper canines should be carried out.

Keywords: Retained canine. Ectopic eruption. Computed tomography.

SUMÁRIO

1 INTRODUÇÃO..... 07

2 PROPOSIÇÃO..... 08

3 REVISÃO DE LITERATURA..... 09

3.1 Importância estética e funcional dos caninos 09

3.2 Prevalência de caninos retidos 10

3.3 Etiologia de caninos retidos..... 13

3.4 Métodos de diagnóstico das retenções de caninos..... 14

3.4.1 Exames radiográficos e tomografia computadorizada..... 14

3.4.2 Exames complementares..... 25

4 DISCUSSÃO..... 26

5 CONCLUSÃO..... 28

REFERÊNCIAS..... 29

1 INTRODUÇÃO

O canino superior permanente é tido como um dos elementos mais importantes da dentição, sendo sua presença no arco dentário fundamental para o estabelecimento de uma oclusão balanceada, além da estética e harmonia facial. No entanto, o número de caninos retidos é alto, sendo superado somente pelos terceiros molares.

A retenção de caninos superiores permanentes é frequente, sobretudo na área do palato, mesmo que tenha espaço suficiente para o seu alinhamento na arcada dentária. Várias são as causas dessa retenção e para sua melhor resolução, o diagnóstico precoce é importante. Para auxiliar no diagnóstico, um bom exame clínico e radiografias são essenciais porque possibilitam observar todas as estruturas e também o posicionamento do canino em relação aos elementos próximos, propiciando uma conduta apropriada de tratamento. (ALMEIDA *et al*., 2001)

Pela grande incidência de caninos retidos e por ele ser um dente de grande importância no desenvolvimento do arco dentário, os ortodontistas devem conhecer as técnicas e dispositivos com a finalidade de solucionar o problema e se esforçar para manter o dente na arcada evitando-se a extração do mesmo.

Dentre os diversos fatores etiológicos causadores da retenção de caninos superiores podem-se destacar: o longo e tortuoso caminho que o canino tem que percorrer e a permanência prolongada ou a perda precoce do dente decíduo.

Devido à gravidade dos problemas associados com a retenção do canino permanente superior, um diagnóstico precoce e cuidadoso dos problemas de erupção é necessário para prevenir sérios problemas e garantir menos trauma. Métodos clínicos e estudos radiográficos devem ser usados para isso. (SCHROEDER *et al*.. 2019)

O objetivo deste trabalho foi, através de um levantamento bibliográfico, revisar os aspectos relacionados aos caninos superiores retidos, incluindo a importância estética e funcional, a prevalência, a etiologia e o diagnóstico.

2 PROPOSIÇÃO

2.1 Objetivo geral

O objetivo deste trabalho foi revisar os aspectos relacionados aos caninos superiores retidos.

2.2 Objetivos específicos

a) Demonstrar a importância estética e funcional dos caninos superiores.

b) Levantar a prevalência de caninos superiores retidos.

c) Apontar a etiologia de caninos superiores retidos.

d) Citar como deve ser executado o diagnóstico das retenções de caninos superiores.

3 REVISÃO DE LITERATURA

3.1 Importância estética e funcional dos caninos

Segundo Britto *et al.* (2003), o canino superior é um dente de grande importância para a harmonia da oclusão, essencial nos movimentos de lateralidade, representando um elemento de proteção do sistema estomatognático.

Martins *et al.* (2005) ratificaram que é muito importante, no tratamento de caninos superiores retidos, que eles permaneçam na arcada, pois influenciam diretamente: na oclusão, no sorriso harmonioso, no periodonto saudável e na estabilidade após o tratamento ortodôntico.

De acordo com Bedoya e Park (2009), os caninos desempenham um papel importante na aparência facial, na estética dentária, no desenvolvimento do arco e na oclusão funcional.

Vilarinho e Lira (2010) falaram que os caninos contribuem significativamente nas funções estéticas e mastigatórias.

Moreno *et al.* (2013) atestaram a relevância dos caninos na aparência facial, na estética dentária e na oclusão funcional do paciente.

Watted e Abu-Hussein (2014) asseguraram que os caninos representam uma parte vital na estética facial, no crescimento do arco dentário e na oclusão.

Conforme Sajnani (2015), a posição do canino superior permanente é estrategicamente significativa, pois contribui na manutenção da harmonia e simetria da relação oclusal.

Ferreira Filho *et al.* (2021) afirmaram que o canino superior permanente é um dente de grande relevância para a formação e estabilidade da relação oclusal. Complementaram dizendo que ele é imprescindível nos movimentos de lateralidade, sendo um dente de proteção do sistema estomatognático.

Dorilêo *et al.* (2021) disseram que os caninos superiores retidos causam problemas estéticos e funcionais e que é primordial um correto planejamento do caso.

Arispe, Marca e Martins (2022) falaram que é importante que o profissional tente todas as formas possíveis para colocar o canino permanente retido na arcada dentária, uma vez que é um dente muito importante na estética do paciente, no desenvolvimento da oclusão normal e na forma do arco dentário.

3.2 Prevalência de caninos retidos

Almeida *et al.* (2001) declararam que a retenção dos caninos superiores está presente em 2% da população como resultado dos desvios no processo normal de evolução da oclusão.

Com o intuito de avaliar a prevalência de caninos superiores retidos na população de Volta Redonda, Rio de Janeiro, levando em consideração a idade, o gênero e o lado afetado da face, Cury *et al.* (2013) avaliaram 3540 radiografias panorâmicas do arquivo pertencente à Turma de Patologia Oral, do Curso de Odontologia da UniFOA, durante o ano de 2012, levando em consideração a presença de caninos superiores retidos. Selecionaram 53 imagens que apresentavam caninos superiores retidos. Observaram que houve um predomínio no gênero feminino, o lado esquerdo foi o mais acometido e a maior concentração foi na faixa etária entre 13 e 30 anos. Concluíram que a prevalência correspondeu a 1,5% do total inicial das radiografias panorâmicas examinadas.

Com o objetivo de determinar a prevalência de caninos retidos na população árabe em Israel, Watted e Abu-Hussein (2014) examinaram as radiografias panorâmicas de 2.200 pacientes atendidos no Centro de Pesquisa e Estética Odontológica, Jatt/Israel, entre junho de 2006 e dezembro de 2013. Dos 2.200 pacientes, 846 eram do gênero masculino (38,4%) e 11.354 eram do gênero feminino (61,6%), com idade média de 16,2 anos, variando de 10,2 a 39,5 anos. O critério de inclusão foi baseado na dentição presente: apenas aqueles com dentição permanente e com idade mínima de 15 anos foram incluídos. Já para a exclusão, os autores examinaram os prontuários dos pacientes e excluíram todos aqueles que apresentaram: qualquer doença ou síndromes hereditárias, como síndrome Down ou disostose cleidocraniana, trauma e fratura da mandíbula que pudesse afetar o crescimento normal da dentição permanente. Um total de 95 caninos retidos foi encontrado onde, 82 (86,3%) casos ocorreram no arco maxilar e apenas 13 (13,7%) no arco mandibular. Dos 82 caninos retidos no arco maxilar 46 (56,1%) estavam no gênero feminino e 36 (43,9%) no masculino. O lado esquerdo do arco maxilar

apresentava 1,6% caninos retidos, enquanto o lado direito 0,01%. A mandíbula apresentou menor frequência dos casos, com 0,018% do canino retido do lado esquerdo e 0,031% do lado direito. A retenção bilateral ocorreu em 1,18% dos pacientes, sendo menos comuns do que as retenções unilaterais, 3,1% do total de casos. Os caninos estavam, em sua maioria, localizados palatinamente (80%) e apenas 20% estavam localizados vestibularmente. Concluíram com este estudo que: os caninos retidos foram localizados, em sua maioria, no lado esquerdo da maxila; estavam mais presentes no gênero feminino e as retenções mais frequentes foram as unilaterais.

Com a finalidade de avaliar o posicionamento e a prevalência de caninos superiores retidos e também a existência de reabsorção radicular em dentes vizinhos, Alves *et al.* (2014) avaliaram 372 radiografias panorâmicas, de pacientes entre 13 e 50 anos de idade, tomadas entre os anos de 2008 e 2013. As radiografias foram separadas em: um grupo de pacientes entre 13 e 30 anos de idade e outro grupo de pacientes entre 31 e 50 anos. Um único avaliador examinou todas as panorâmicas empregando um negatoscópio e lupa com diâmetro de 90 mm e aumento de 2,5 vezes. Os autores classificaram como dente retido, os seguintes sinais: a) permanência demorada de dentes decíduos; b) perda prematura de dentes decíduos, alterando o posicionamento dos dentes permanentes e c) presença do dente retido com alteração da direção do seu longo eixo. A presença de reabsorção e o posicionamento dos caninos retidos foram documentados nos dois lados da radiografia. A posição do canino foi definida seguindo uma adaptação da Classificação de Winter (FIG. 1): a) vertical – quando os caninos se encontrarem paralelos em relação ao longo eixo do incisivo lateral; b) mesioangular – quando o longo eixo do canino estiver em posição medial em relação ao longo eixo do incisivo lateral; c) distoangular – quando o longo eixo do canino estiver em posição distal em relação ao longo eixo do incisivo lateral; d) horizontal – quando o longo eixo do canino estiver perpendicular ao longo eixo do incisivo lateral. A reabsorção radicular foi classificada em quatro categorias baseadas no estudo de Ericson: a) nenhuma reabsorção: superfícies da raiz intacta. A camada de cemento pode ser perdida; b) reabsorção leve: até a metade da espessura de dentina; c) reabsorção moderada: reabsorção perto da polpa ou mais, a linha da polpa sendo quebrada; d) reabsorção severa: a polpa exposta pela reabsorção. Concluíram que: a idade foi um fator que

influenciou a presença de caninos retidos, sendo mais prevalente nos pacientes entre 13 e 30 anos de idade; a reabsorção dos dentes próximos ocorreu em 15,4 % dos casos e o posicionamento da raiz predominante em todos os casos foi a mesioangulação.

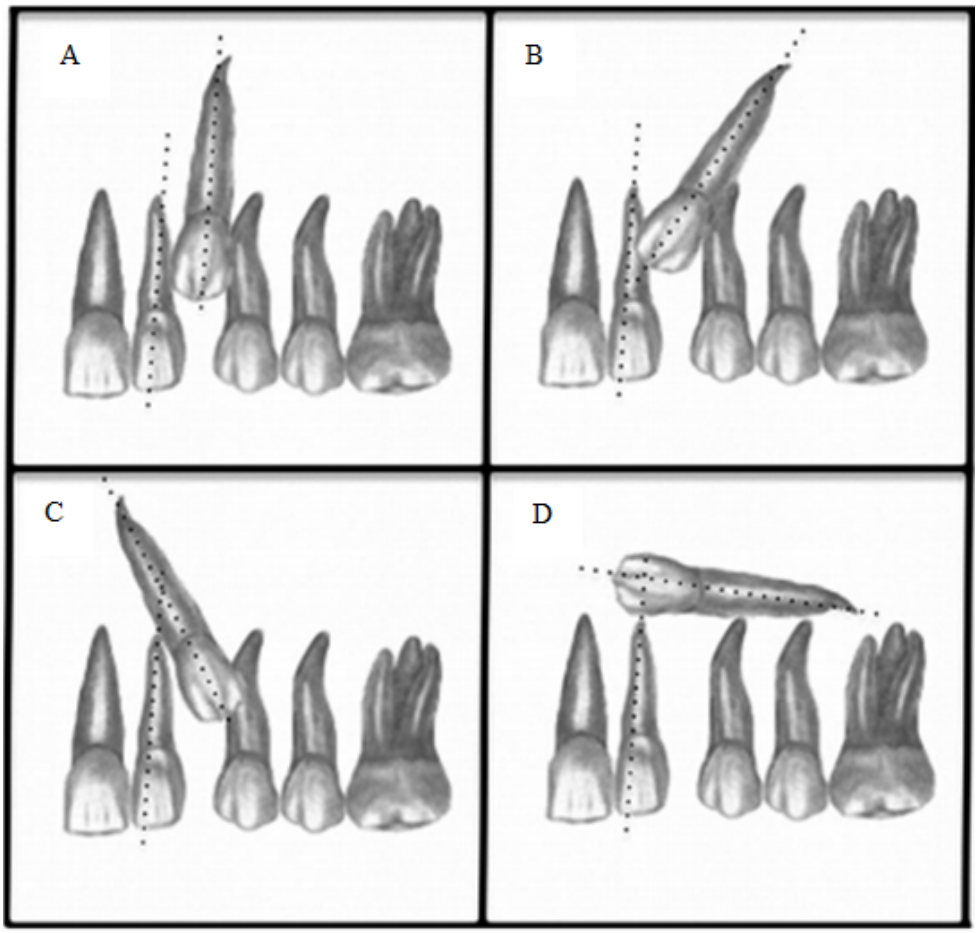

Figura 1: Desenho esquemático do posicionamento dos caninos superiores retidos adaptado da classificação de Winter para terceiros molares. A) vertical – os caninos se encontram paralelos em relação ao longo eixo do incisivo lateral; B) mesioangular – o longo eixo do canino está em posição medial em relação ao longo eixo do incisivo lateral; C) distoangular – o longo eixo do canino está em posição distal em relação ao longo eixo do incisivo lateral; D) horizontal – o longo eixo do canino está perpendicular ao longo eixo do incisivo lateral.

Conforme Sajnani (2015), o canino superior é o segundo dente que se apresenta retido mais frequentemente, com prevalência entre 1% e 2% na população.

Guarnieri *et al.* (2016) relataram que a prevalência do canino superior retido está entre 1% e 3%.

De acordo com pesquisa apresentada por Al-Turaihi *et al.* (2020), onde foram examinadas 1755 radiografias panorâmicas de pacientes com idades entre 13 e 60 anos, a prevalência de retenção de caninos superiores foi de 89 radiografias mostrando a retenção unilateral do canino e 30 com retenção bilateral, resultando num total de 119. Complementaram dizendo que os casos de retenção foram mais evidentes no gênero feminino (70) do que no masculino (49).

3.3 Etiologia de caninos retidos

Conforme Bishara (1992), as causas mais frequentes para as retenções de caninos são: a) desarmonia no tamanho do arco; b) permanência prolongada ou perda precoce do canino decíduo; c) posição atípica do germe do canino permanente; d) existência de fenda alveolar; e) anquilose; f) formação cística ou neoplásica; g) dilaceração da raiz; h) origem iatrogênica e i) condição idiopática sem causa aparente. Geralmente essas causas são localizadas e são decorrentes de um fator ou uma combinação de fatores.

De acordo com Maahs e Berthold (2004), as razões mais relevantes para a retenção de caninos superiores permanentes são: a permanência prolongada dos decíduos, a perda precoce dos dentes decíduos, o extenso e tortuoso caminho de erupção, a cronologia de erupção e as alterações na forma dos incisivos laterais próximos ao canino.

Segundo Cappellette *et al.* (2008), logo após os terceiros molares, os caninos superiores permanentes mostram a maior ocorrência de retenção especialmente na região palatina, independente da arcada dentária apresentar espaço significativo para o alinhamento do mesmo.

Sujatha *et al.* (2012) citaram que o espaço insuficiente para erupção devido à deficiência maxilar; a perda precoce de um dente decíduo seguido de perda de espaço para o dente permanente; a retenção prolongada de caninos decíduos e

o tecido gengival fibroso excessivo, são fatores intrínsecos fundamentais relacionados à etiologia da retenção dentária.

Becker e Chaushu (2015) salientaram que no caso de agenesia ou anomalia de forma dos incisivos laterais, os caninos não encontram a orientação adequada que permitiria sua erupção normal.

Damante *et al.* (2017) afirmaram que os caninos permanentes estão suscetíveis a alterações entre a época da dentadura mista para a permanente devido à fatores como: a complexidade de seu trajeto, odontomas, cistos, dentes supranumerários, ausência de espaço para a erupção na arcada e trauma dos dentes decíduos.

Segundo Acosta *et al.* (2018), as causas mais significativas para a retenção dos caninos são: lesões patológicas, comprimento ou perímetro diminuído do arco, atresia maxilar, problemas na reabsorção radicular do canino decíduo e permanência do mesmo por longo tempo na arcada.

Conforme Schroeder *et al.* (2019), dentes retidos são aqueles dentes que param sua erupção antes da irromperem na arcada em consequência de fatores classificados como intrínsecos, extrínsecos ou idiopáticos (FIG. 2).

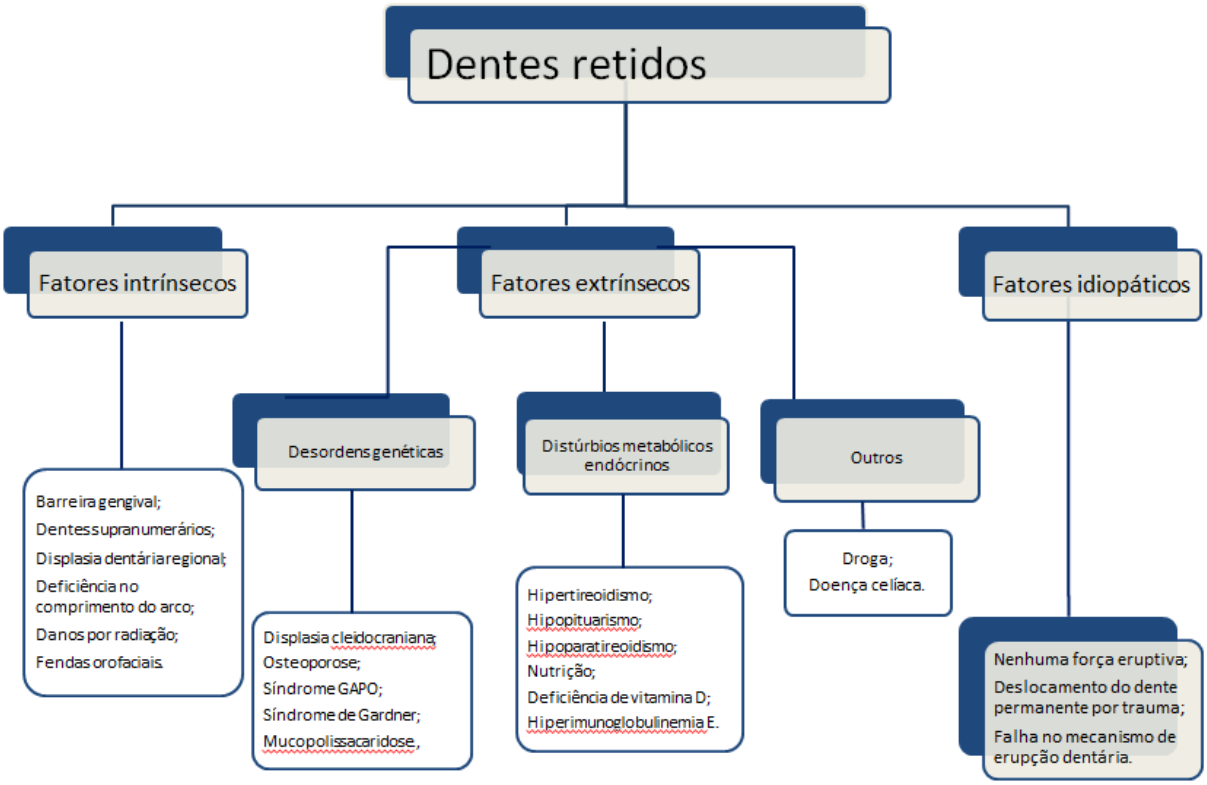

Figura 2: Esquema da etiopatogenia da retenção dos dentes.

3.4 Métodos de diagnóstico das retenções de caninos

3.4.1 Exames radiográficos e tomografia computadorizada

Jacoby *et al.* (1983) afirmaram que a radiografia periapical mostra a dimensão mesiodistal do osso maxilar, no entanto desconsidera a dimensão labiopalatal quando os caninos superiores retidos estão implicados. Na película de raio x, a inclinação do canino retido apresenta-se ultrapassando a raiz do pré-molar ou do incisivo, induzindo a ideia de apinhamento o que, às vezes, não é constatado quando o dente é exposto cirurgicamente.

Ericson e Kurol (1986) relataram que o exame radiográfico tem pequeno valor para avaliar a posição do germe do canino permanente em crianças menores de 10 anos de idade, pois, mesmo se o canino apresentar uma variação de sua posição, esta pode ser corrigida espontaneamente, visto que ele ainda precisa percorrer um longo e tortuoso caminho até a sua completa erupção.

Stivaros *et al*. (2000) realizaram um estudo transversal retrospectivo com o propósito de avaliar quais fatores radiográficos influenciaram a decisão dos ortodontistas em expor ou remover um canino superior permanente retido. A amostra consistiu em todos os registros radiográficos dos pacientes com idade de 16 anos ou menos, encaminhados ao Departamento de Ortodontia do Hospital Dentário da Universidade de Manchester com caninos superiores permanentes retidos entre 1994-1998, totalizando 44 registros. A partir da radiografia panorâmica, as seguintes posições do canino foram examinadas: angulação do canino em relação à linha média, altura vertical da coroa do canino, posição anteroposterior do ápice da raiz do canino, sobreposição da coroa do incisivo adjacente e presença de reabsorção radicular do incisivo adjacente. Os autores avaliaram, através da telerradiografia de perfil, a posição labiopalatal da coroa e do ápice da raiz do canino retido e registraram os casos onde o canino retido foi exposto e alinhado ortodonticamente. As radiografias panorâmicas foram separadas de acordo com os seguintes critérios: a) angulação do canino para a linha média (FIG. 3) onde uma linha média foi construída e uma segunda linha foi marcada através do ápice da raiz do canino até a sua ponta, formando um ângulo entre as duas linhas dando a angulação do canino impactado em relação à linha média, sendo classificada em: grau 1, 0–15°; grau 2, 16-30° e grau 3, maior ou igual a 31°; b) posição do ápice da raiz do canino ânteroposteriormente (FIG. 4) no qual o ápice da raiz do canino foi classificado como

sendo: grau 1, acima da região da posição do canino; grau 2, acima da região superior do primeiro pré-molar e grau 3, acima da região superior do segundo pré-molar; c) altura vertical da coroa do canino (FIG. 5) que foi classificada em relação à parte superior adjacente ao incisivo da seguinte maneira: grau 1, abaixo do nível da junção cemento-esmalte; grau 2, acima da junção cemento esmalte, mas menos da metade do caminho da raiz; grau 3, mais da metade da raiz, mas menos do que o comprimento total da raiz e, grau 4, acima do comprimento total da raiz e d) sobreposição do canino em relação à raiz do incisivo adjacente (FIG. 6) que foi classificado em: grau 1, onde não há sobreposição horizontal; grau 2, na qual há menos da metade de sobreposição da largura da raiz; grau 3, mais da metade de sobreposição, porém menos que toda a largura da raiz e grau 4 onde existe a sobreposição completa da largura da raiz ou mais. A análise de regressão logística *stepwise* mostrou que a posição lábiopalatal da coroa influenciou na decisão do tratamento, com caninos retidos posicionados palatinamente com maior possibilidade de serem expostos cirurgicamente e aqueles na linha do arco, ou situado labialmente, removidos. Acrescentaram que, à medida que a angulação do canino para a linha média aumentava, foi mais provável a remoção do dente. Concluíram que a decisão dos ortodontistas de exporem ou removerem um canino superior permanente retido, com base em informações radiográficas, parece ser guiada principalmente por dois fatores: posição da coroa lábiopalatina e a angulação para a linha média.

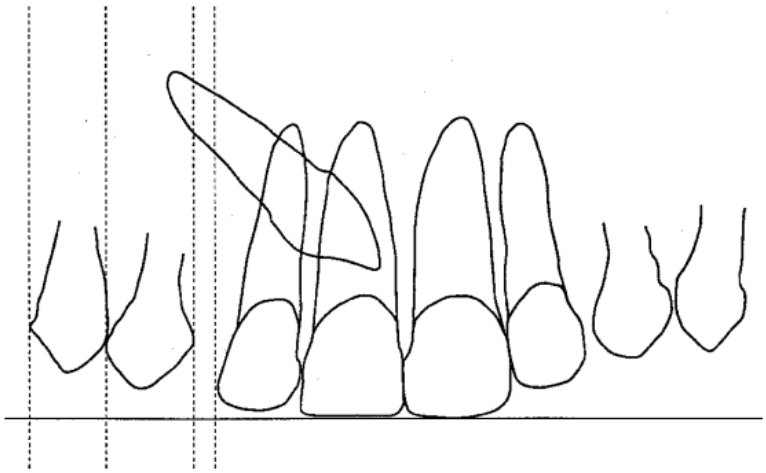

Figura 3 – Desenho esquemático da angulação do canino em relação à linha média.

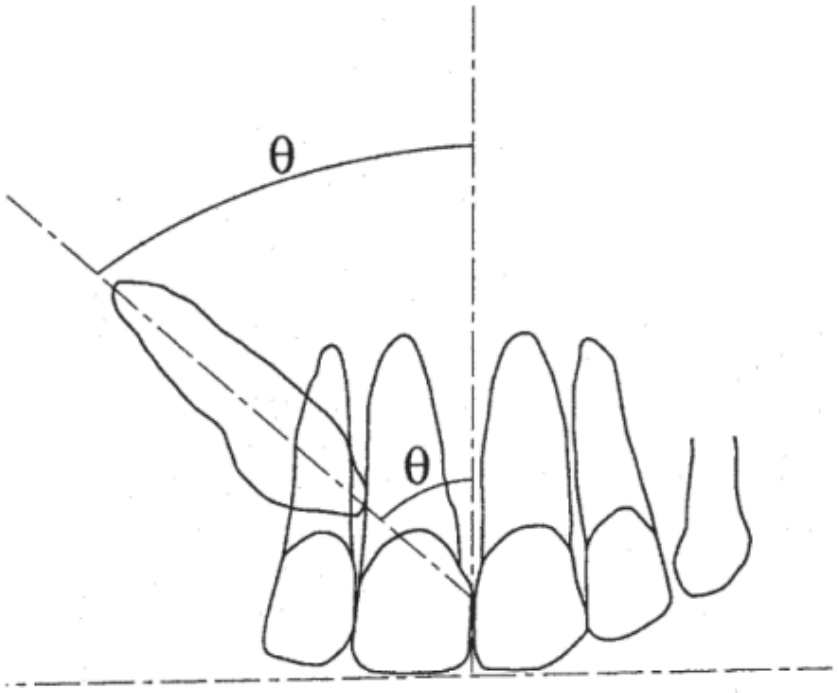

Figura 4 – Desenho esquemático da posição do ápice da raiz do canino horizontalmente.

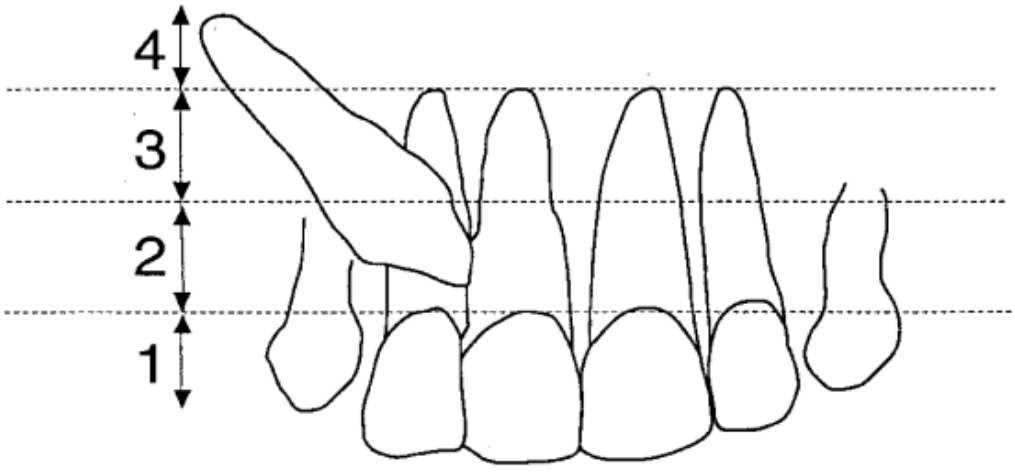

Figura 5 – Desenho esquemático da altura vertical da coroa do canino em relação ao incisivo adjacente.

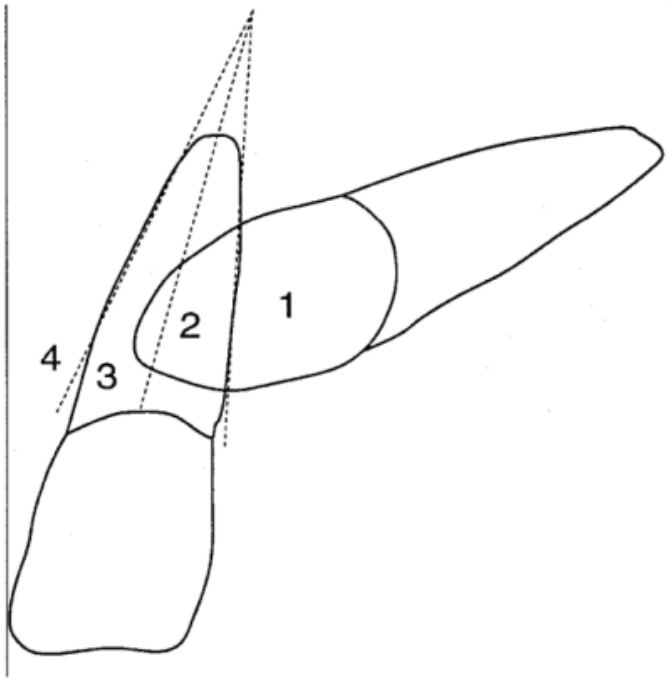

Figura 6 – Desenho esquemático da sobreposição do canino em relação à raiz do incisivo adjacente.

Almeida *et al.* (2001) afirmaram que as radiografias mais comuns utilizadas com a finalidade de visualizar caninos retidos são: as periapicais, as oclusais, as panorâmicas, as telerradiografia em norma frontal e lateral e as politomografias. Segundo os autores, nas radiografias periapicais é possível conferir o estágio de calcificação dos caninos retidos bilateralmente e relacionar o canino com os dentes vizinhos, localizando-os mesiodistal ou verticalmente. Nos casos de uma avaliação vestíbulolingual do canino, disseram que se deve empregar a técnica de Clark, que consiste na angulação horizontal do cone da primeira para a segunda tomada. Se o canino se deslocar na mesma direção da incidência do Rx, ele estará mais longe, ou seja, estará pela palatina; e se o canino se movimentar para o lado contrário do feixe do Rx, estará mais próximo, ou seja, pela vestibular (FIG. 9). As radiografias oclusais também ajudam a localizar o canino retido no sentido vestibulolingual e a relacioná-lo com os dentes vizinhos. Quanto às radiografias panorâmicas, falaram que é possível avaliar a inclinação e altura do canino e sua relação com o plano sagital mediano. No caso das telerradiografias em norma lateral, alegaram que são úteis na determinação da inclinação mesiodistal e na distância no sentido vertical que o canino deve percorrer até chegar ao arco dentário.

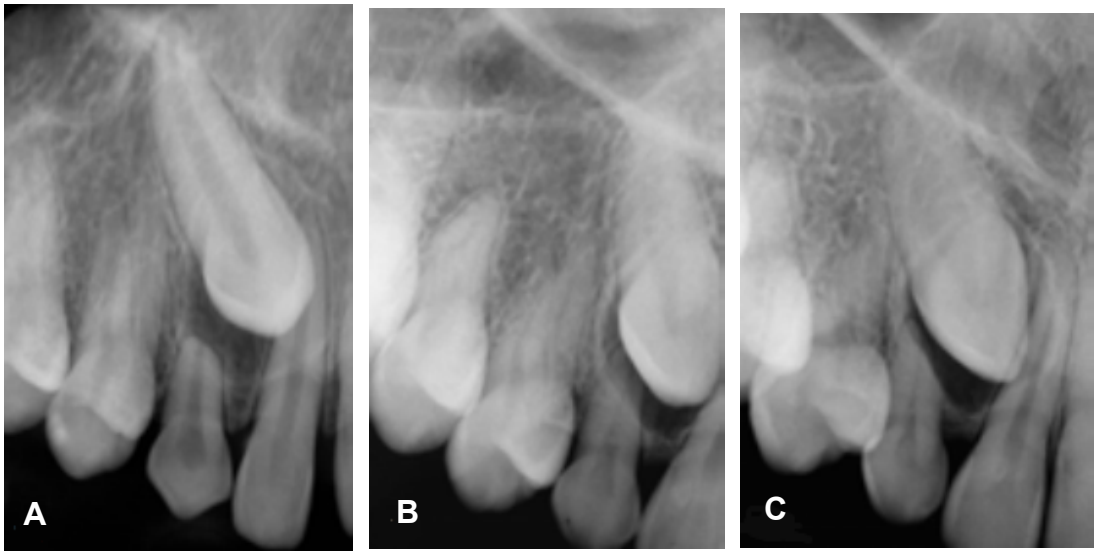

Figura 9 – Radiografias periapicais com a técnica de Clark mostrando o deslocamento do canino retido em sentido oposto ao deslocamento do cone de raio x. O canino foi diagnosticado em posição palatina. A) Ortorradial. B) Distorradial. C) Mesiorradial.

Maahs e Berthold (2004) declararam que, para se fazer o diagnóstico de caninos permanentes retidos, é necessário realizar o exame clínico com palpação e inspeção visual juntamente com o exame radiográfico. Normalmente a radiografia periapical é suficiente para a constatação do posicionamento do canino. Segundo os autores, para saber se o canino encontra-se por palatino ou vestibular, emprega-se a técnica de Clark. Complementaram ainda dizendo que outros exames auxiliares podem ser solicitados como: a radiografia oclusal, a panorâmica, a radiografia PA (póstero-anterior), a telerradiografia de perfil e a tomografia computadorizada.

Conforme Cappellette *et al.* (2008), o uso de radiografias para o auxílio do diagnóstico de um canino retido é importante, pois pode confirmar a presença e a localização do dente em questão. Atestaram que inúmeras radiografias podem ser empregadas para este fim, sendo as mais frequentes: a periapical, a oclusal, a panorâmica, a telerradiografia de perfil e frontal, e a tomografia linear. De acordo com os autores, na radiografia periapical verifica-se a presença e o tamanho do folículo do canino e sua localização nos sentidos: mesio-distal, no vertical e vestíbulo-lingual sendo que, neste último caso, emprega-se a técnica de Clark, que consiste na angulação horizontal do cone radiográfico da primeira para a segunda tomada do raio x. Na radiografia oclusal constata-se a relação do canino retido com

os outros elementos dentários e seu posicionamento no sentido vestíbulo-lingual. Avaliando a radiografia panorâmica pode-se verificar a altura do canino, sua inclinação e sua relação com o plano sagital mediano. Examinando a telerradiografia em norma frontal verifica-se o posicionamento do canino no sentido vestíbulo-lingual, e em norma lateral pode-se determinar a inclinação mésio-distal e a distância vertical a ser percorrida pelo canino até o alinhamento no arco dentário. Quanto à tomografia não computadorizada, os autores afirmaram que ela possibilita uma avaliação mais precisa da relação do canino retido e o incisivo lateral permanente.

De acordo com Manzi *et al.* (2011), diversos métodos radiográficos convencionais são empregados para auxiliar o profissional no diagnóstico do canino incluso. No entanto, estes se limitam na localização vestíbulo-palatina do dente e a confirmação de sua impactação. Os autores acrescentaram que a tomografia computadorizada tem importante papel no auxilio do diagnóstico do canino incluso. Além de a TC fornecer a localização exata do canino, ela mostra: a íntima relação do canino com os dentes e estruturas adjacentes, o espaço pericoronário e a transposição dentária. Afirmaram que é de grande importância o emprego da TC nos casos de canino incluso, pois fornece maiores detalhes, auxiliando no diagnóstico e no correto tratamento para o caso (FIG. 7 a 12).

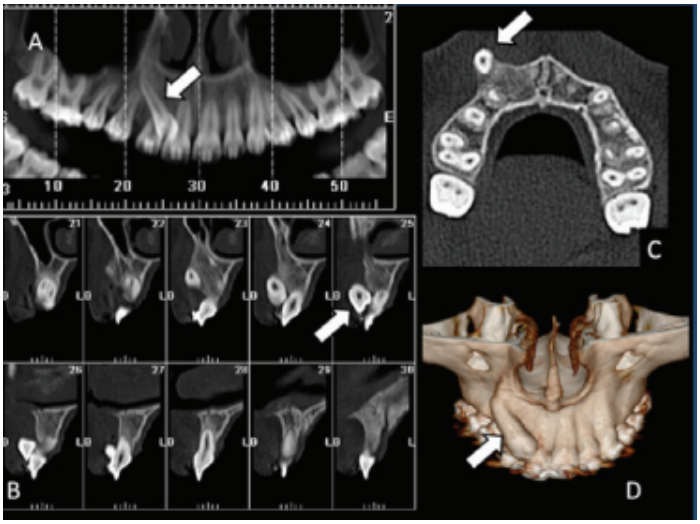

Figura 7 – Tomografia computadorizada. A) Reconstrução panorâmica. B) Reconstruções transversais. C) Corte axial. D) Reconstrução em 3D (três dimensões) mostrando que o dente 13 está incluso pela vestibular bem próximo do incisivo lateral superior direito sem promover reabsorção radicular (setas brancas).

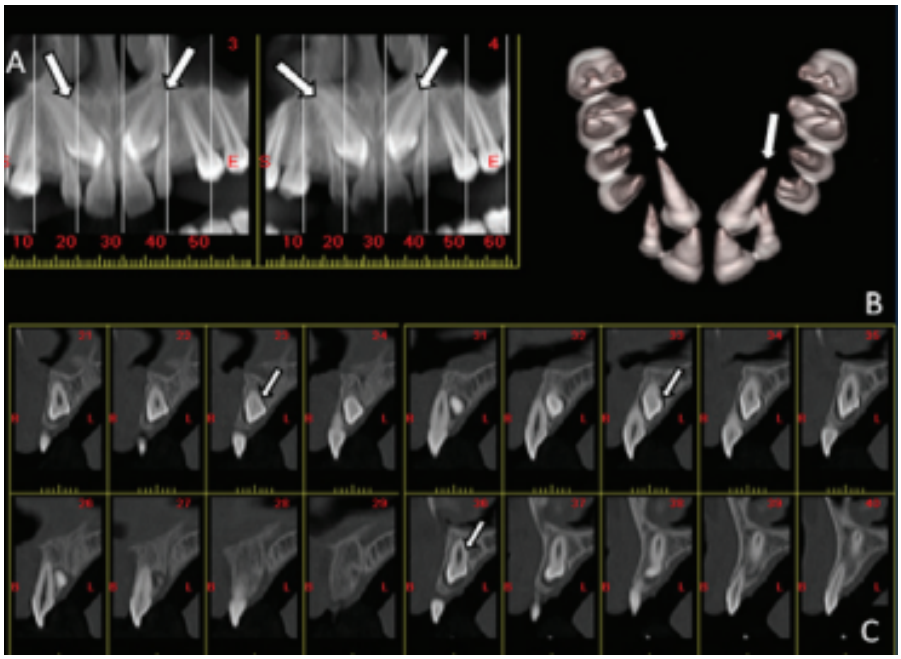

Figura 8 – Tomografia computadorizada. A) Reconstrução panorâmica. B) Reconstrução em 3D. C) Reconstruções transversais mostrando que os dentes 13 e 23 estão inclusos e impactados por palatino bem próximos do 11 e 21 sem promover reabsorção radicular (setas brancas).

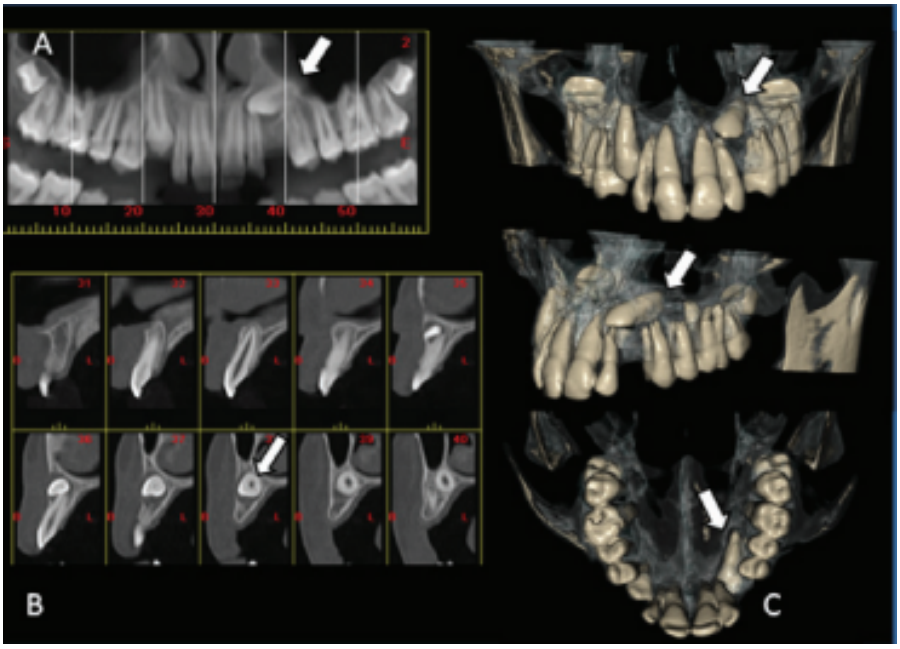

Figura 9 – Tomografia computadorizada. A) Reconstrução panorâmica. B) Reconstruções transversais C) Reconstrução em 3D mostrando que o dente 23 está incluso e impactado em posição horizontal com o terço incisal da coroa por vestibular e o restante do dente pela palatina com íntima relação ao ápice do 22 sem promover reabsorção radicular (setas brancas).

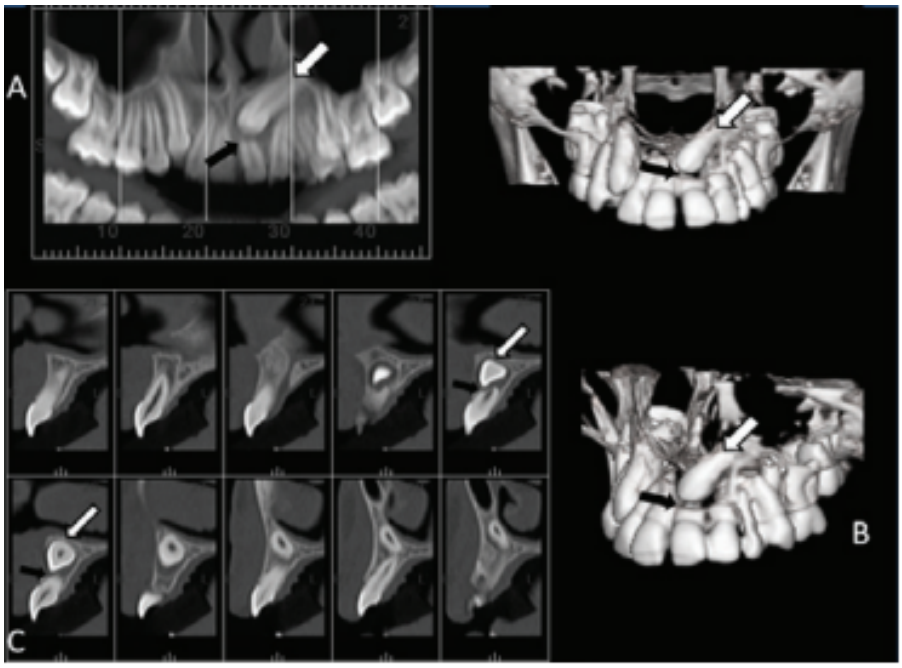

Figura 10 – Tomografia computadorizada. A) Reconstrução panorâmica. B) Reconstrução em 3D. C) Reconstruções transversais mostrando que o dente 23 está incluso e impactado em posição mésio-angular (setas brancas) com intima relação ao ápice do 21 promovendo reabsorção radicular externa (setas pretas).

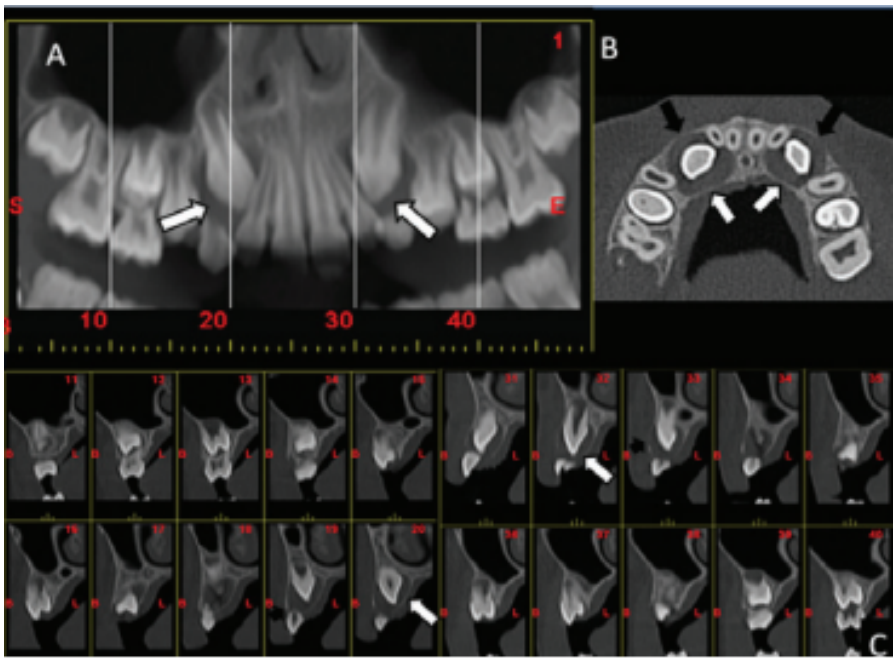

Figura 11 – Tomografia computadorizada. A) Reconstrução panorâmica. B) Corte axial. C) Reconstruções transversais mostrando o aumento do espaço pericoronário dos dentes 13 e 23 (setas brancas) com expansão das corticais vestibular e palatina (setas pretas) compatível de lesões císticas (cistos dentígeros).

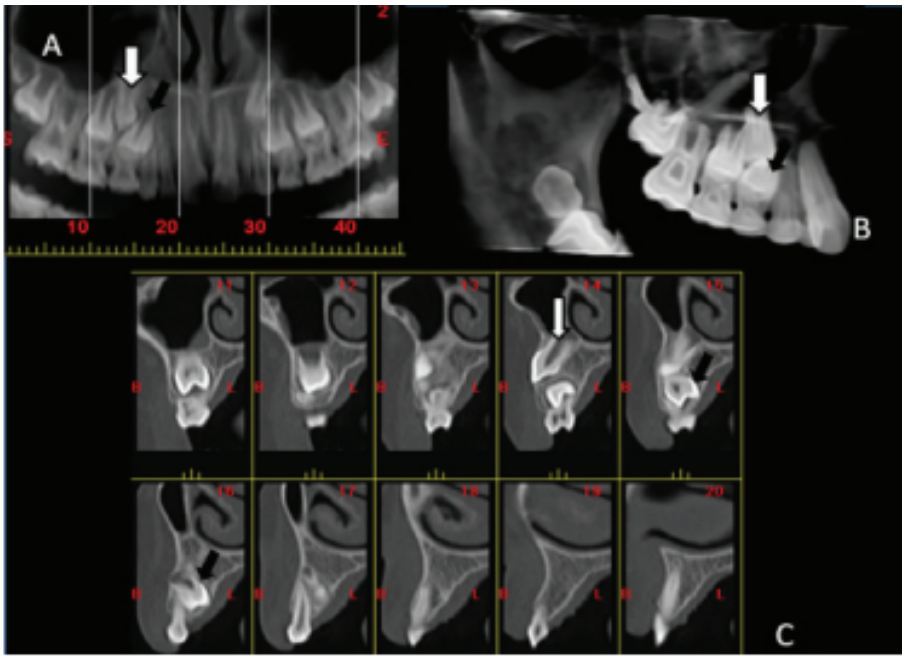

Figura 12 – Tomografia computadorizada. A) Reconstrução panorâmica. B) Reconstrução em 3D. C) Reconstruções transversais mostrando a transposição entre os dentes 13 (setas brancas) e 14(setas pretas).

Segundo o Conselho de Assuntos Científicos da Associação Americana de Odontologia (2012), o aparecimento da TCFC (Tomografia Computadorizada de Feixe Cônico) extendeu o campo da radiologia oral, pois esta possibilita a construção de dados volumétricos tridimensionais de estruturas maxilofaciais e dentárias de alta precisão dimensional, auxiliando no diagnóstico do profissional.

Carvalho *et al.* (2017) disseram que a tomografia computadorizada de feixe cônico proporciona ao cirurgião dentista examinar com precisão: a posição do canino superior retido, as áreas ao redor do dente retido e o grau de reabsorção de incisivos centrais e laterais, indicando um maior grau de confiabilidade quando comparada aos exame radiográfico tradicionais.

Conforme Damante *et al.* (2017), para um diagnóstico precoce e adequado de canino retido, o profissional deve empregar exames complementares tais como: radiografias frontal, periapical, panorâmica e a tomografia computadorizada, sendo esta última a que oferece detalhe perfeito das estruturas adjacentes.

Em razão da seriedade dos problemas associados com a retenção do canino permanente, Schroeder *et al.* (2019) afirmaram que um diagnóstico precoce e cuidadoso dos distúrbios de erupção é essencial para prevenir sérios problemas e garantir menos trauma. Acrescentaram que variáveis associadas à retenção dos caninos superiores permanentes como: posição, desenvolvimento, sobreposição

com as raízes dos incisivos adjacentes, reabsorção radicular, medidas lineares e angulares podem ser examinadas através de radiografias e tomografias computadorizadas.

Com o intuito de avaliar a variação da estrutura da maxila na retenção unilateral do canino, Chen *et al.* (2020) realizaram um estudo com o objetivo de introduzir um novo método de aprendizado de máquina, que é um ramo da inteligência artificial que descobre padrões nos dados automaticamente e depois aplica os padrões detectados para previsão de dados futuros ou tomada de decisão. Empregaram um algoritmo de aprendizado de máquina utilizando LINKS (Learning-based multi-source IntegratioN frameworK for Segmentation - Enquadramento de integração de múltiplas fontes baseado em aprendizado para segmentação) junto com a TCFC (tomografia computadorizada de feixe cônico) para quantificar as discrepâncias esqueléticas volumétricas da maxila de 60 pacientes com caninos superiores impactados unilateralmente, sendo estes pacientes divididos em dois grupos: o de controle (GC) e o de estudo (GE), com 30 indivíduos cada. A segmentação totalmente automática foi implementada para o isolamento da maxila e foram realizadas medições volumétricas e lineares maxilares. Perceberam que a estrutura maxilar foi segmentada automaticamente com sucesso, com uma relação média de dados de 0,80 segmentações de imagem tridimensionais e uma diferença média mínima de dois voxels no plano médio-sagital para pontos de referência digitalizados entre o identificado manualmente e métodos LINKS. Não foi encontrada diferença significativa no volume ósseo entre lados de retenção e não retenção do GE. O GE apresentou volumes, larguras, alturas e profundidades da maxila significativamente menores que o GC. Concluíram que os dados sugerem que a expansão palatal pode ser benéfica para aqueles pacientes com retenção unilateral do canino, pois o subdesenvolvimento da maxila frequentemente acompanha essa condição no início adolescência. A segmentação de imagem TCFC rápida e eficiente permite que grandes conjuntos de dados clínicos sejam analisados de forma eficaz.

3.4.2 Exames complementares

Segundo Jacobs (1996), se um paciente com menos de 10 anos idade apresentar histórico familiar de retenção de canino ou se apresentar incisivos laterais anômalos ou ausentes, deve-se desconfiar da existência de caninos retidos.

Caso o incisivo lateral se apresentasse distalmente inclinado, seria indicação de que o canino poderia estar retido por vestibular. Acrescentou ainda que, em uma criança com mais de 10 anos de idade, era aconselhável que se observasse a assimetria na palpação ou pronunciada diferença na erupção dos caninos entre o lado direito e esquerdo ou se os caninos não eram palpáveis ao exame.

De acordo com Shapira e Kuftinec (1998), quando uma criança, entre 12 e 13 anos apresenta na arcada dentária, um canino decíduo sem presença de mobilidade dentária e sem bossa canina por vestibular pode ser um indício de retenção do canino permanente, a qual deve ser confirmada radiograficamente.

Conforme Jacobs *et al.* (1999), indícios tais quais: atraso de irrupção dos caninos, caninos decíduos com retenção prolongada, abaulamento da mucosa palatina e migração para distal dos incisivos laterais podem ser sinais de presença de caninos permanentes retidos. Além do mais, pode-se observar a alteração da posição do incisivo lateral adjacente, uma vez que o canino esteja por palatino, pode comprimir a raiz do incisivo lateral empurrando-a para vestibular e levando sua coroa para a palatina, muitas vezes em uma relação de mordida cruzada. Se o canino encontrar-se pela vestibular, este pode pressionar a raiz do incisivo lateral empurrando-a para palatina e levando sua coroa para vestibular.

Almeida *et al.* (2001) citaram que em 70% dos casos de caninos retidos, estes podem ser palpados. A protuberância óssea do canino pode ser confundida com o dente. Geralmente aos nove anos de idade, pode-se palpar o canino da criança. O canino permanente é palpável na região vestibular, acima dos caninos decíduos e sua palpação deve ser feita acima da gengiva inserida.

De acordo com Schroeder *et al*. (2019), ao realizar o exame clínico, devem ser observados os seguintes sinais: o número de dentes irrompidos, a presença acentuada de deslocamento dos incisivos laterais ou inclinação vestibular, a atresia dentoalveolar do arco, a perda de espaço e a erupção assimétrica ao comparar os lados direito e esquerdo do arco dentário. Estes sinais devem ser avaliados em cada paciente, juntamente com o desenvolvimento de cada um, evitando-se radiografias desnecessárias. Aconselharam realizar o exame clínico e a palpação vestibular e palatina do processo alveolar para pacientes com oito anos ou mais.

4 DISCUSSÃO

Os autores desta revisão de literatura Britto *et al.* (2003), Martins *et al.* (2005), Bedoya e Park (2009), Vilarinho e Lira (2010), Moreno *et al.* (2013), Watted e Abu-Hussein (2014), Sajnani (2015), Ferreira Filho *et al.* (2021), Arispe, Marca e Martins (2022) foram unânimes em chamar a atenção sobre a enorme importância dos caninos superiores na arcada dentária, pois são de grande relevância: na formação e estabilidade da relação oclusal, na estética dentária, no crescimento do arco dentário e nos movimentos de lateralidade, representando um elemento de proteção do sistema estomatognático. Dorilêo *et al.* (2021) complementaram dizendo que a ausência dos canino superiores provocam problemas estéticos e funcionais e que é essencial um bom planejamento do caso.

Conforme declararam os autores Almeida *et al.* (2001), Cury *et al.* (2013), Sajnani (2015), Guarnieri *et al.* (2016), a prevalência dos caninos superiores retidos está entre 1% e 2% na população. Cury *et al.* (2013), Watted e Abu-Hussein (2014) e Al-Turaihi *et al.* (2020) complementaram dizendo que o predomínio é no gênero feminino e que o lado esquerdo da maxila é o mais acometido. Cury *et al.* (2013) em concordância com Alves *et al.* (2014) acrescentaram que a maior concentração de caninos retidos está na faixa etária entre 13 e 30.

De acordo com Bishara (1992), Maahs e Berthold (2004), Sujatha *et al.* (2012) e Acosta *et al.* (2018), a permanência prolongada ou a perda precoce do canino decíduo na arcada foi apontada como fator etiológico mais comum para a ocorrência da retenção de caninos superiores. Já Bishara (1992), Sujatha *et al.* (2012), Damante *et al.* (2017) e Acosta *et al.* (2018) concordaram ao afirmar que o espaço insuficiente para a erupção na arcada devido à atresia maxilar resulta em uma retenção dos caninos. Maahs e Berthold (2004) e Becker e Chaushu (2015) complementaram afirmando que alterações na forma dos incisivos laterais são razões mais relevantes para a retenção dos caninos superiores permanentes. Maahs e Berthold (2004) e Damante *et al.* (2017) acrescentaram que o extenso e tortuoso trajeto de erupção do canino permanente é um fator etiológico importante para o aparecimento de retenção de caninos superiores.

Jacoby *et al.* (1983), Erickson e Kurol (1986), Stivaros *et al*. (2000), Almeida *et al.* (2001), Maahs e Berthold (2004), Cappellette *et al.* (2008), Manzi *et al.*

(2011), Damante *et al.* (2017), Schroeder *et al.* (2019) concordam que, para o diagnóstico precoce e adequado de um canino retido, é aconselhável o uso de radiografias: periapicais, oclusais, panorâmicas, telerradiografia em norma frontal e lateral, pois, podem auxiliar a confirmar a presença e a localização do canino em questão. No entanto, para Ericson e Kurol (1986), o exame radiográfico tem pequeno valor para avaliar a posição do germe do canino permanente em crianças, pois, mesmo se o canino apresentar uma variação de sua posição, esta pode ser corrigida espontaneamente. Almeida *et al.* (2001) juntamente com Maahs e Berthold (2004) acrescentaram que nos casos de uma avaliação vestíbulolingual do canino, deve-se usar a radiografia periapical empregando a técnica de Clark.

Para Maahs e Berthold (2004), Manzi *et al.* (2011), Conselho de Assuntos Científicos da Associação Americana de Odontologia (2012), Carvalho *et al.* (2017), Schroeder *et al.* (2019) e Chen *et al.* (2020) a tomografia computadorizada de feixe cônico é o exame que permite ao cirurgião dentista examinar com precisão: a posição do canino superior retido, as áreas ao redor do dente retido e o grau de reabsorção de incisivos centrais e laterais, indicando um maior grau de confiabilidade quando comparada aos exames radiográficos tradicionais, auxiliando no diagnóstico do profissional.

Jacobs (1996), Shapira e Kuftinec (1998), Jacobs *et al.* (1999), Almeida *et al.* (2001), Schroeder *et al*. (2019) concordam que um bom exame clínico e a palpação vestibular e palatina do processo alveolar deve ser feita e chamam a atenção para indícios como: atraso de irrupção dos caninos, caninos decíduos com retenção prolongada, abaulamento da mucosa palatina, presença acentuada de deslocamento dos incisivos laterais ou inclinação vestibular, a atresia dentoalveolar do arco, a perda de espaço e a erupção assimétrica ao comparar os lados direito e esquerdo do arco dentário, que podem ser sinais de presença de caninos permanentes retidos.

5 CONCLUSÃO

A importância estética e funcional dos caninos superiores retidos na arcada dentária está na formação e estabilidade da relação oclusal, na estética dentária, no crescimento do arco dentário e nos movimentos de lateralidade, representando um elemento de proteção do sistema estomatognático.

A prevalência dos caninos superiores retidos está entre 1% e 2% na população, sendo que, o predomínio é no gênero feminino, o lado esquerdo da maxila é o mais acometido e a maior concentração de caninos retidos está na faixa etária entre 13 e 30.

Como fator etiológico mais comum para a ocorrência da retenção de caninos superiores, a permanência prolongada ou a perda precoce do canino decíduo na arcada foi apontada. Além disso, o espaço insuficiente para a erupção na arcada devido à atresia maxilar, alterações na forma dos incisivos laterais, o extenso e tortuoso trajeto de erupção do canino permanente são razões relevantes para o aparecimento de retenção de caninos superiores permanentes.

Para o diagnóstico precoce e adequado de um canino retido, é aconselhável o emprego de: radiografias periapicais, oclusais, panorâmicas, telerradiografia em norma frontal e lateral e tomografia computadorizada de feixe cônico sendo este último, o exame que permite ao cirurgião dentista examinar com precisão: a posição do canino superior retido, as áreas ao redor do dente retido e o grau de reabsorção de incisivos centrais e laterais, indicando um maior grau de confiabilidade quando comparada aos exames radiográficos tradicionais, auxiliando no diagnóstico do profissional.

Um bom exame clínico em conjunto com a palpação vestibular e palatina do processo alveolar deve ser feito, levando em consideração fatores como: o atraso de irrupção dos caninos, os caninos decíduos com retenção prolongada, o abaulamento da mucosa palatina, a presença acentuada de deslocamento dos incisivos laterais ou inclinação vestibular, a atresia dentoalveolar do arco, a perda de espaço e a erupção assimétrica ao comparar os lados direito e esquerdo do arco dentário, que podem ser sinais de presença de caninos permanentes retidos.

REFERÊNCIAS BIBLIOGRÁFICAS

A. D. A. Council on Scientific Affairs . The use of cone-beam computed tomography in dentistry an advisory statement from the American Dental Association Council on Scientific Affairs., **JADA**, v. 143, n. 8, p. 899-902, 2012.

ACOSTA, R. T. et al. Tracionamento de caninos inclusos. **Rev. UNINGÁ**, v. 55, n. S3, p.172-182, 2018.

ALMEIDA, R. R. et al. Abordagem da Impactação e/ou Irrupção ectópica dos caninos permanentes: considerações gerais, diagnóstico e terapêutica. **R. Dental Press Ortodon. Ortop. Facial** , v. 6, n. 1, p. 93-116, 2001.

AL-TURAIHI, B. A. et al. Patterns of maxillary canine impaction in Iraqi population. **Pesquisa Bras Odontopediatria Clín Integr.**, 20:e5266, 2020.

ALVES, E. P. et al. Prevalência e posição de caninos superiores impactados e sua relação com reabsorção radicular. **R.F.O.**, Passo Fundo, v. 19, n. 2, p. 180-184, mai/ ago., 2014.

ARISPE, C. B. S.; MARCA, E. J. L.; MARTINS, J. L. Caninos impactados: revisão de literatura. **e-Acadêmica**, v. 3, n. 1, e13179, 2022.

BECKER, A.; CHAUSHU, S. Etiology of maxillary canine impaction: a review. **Am. J. of Orthodontics and Dentofacial Orthopedics**, v. 148, n. 4, p. 557-567, 2015.

BEDOYA M. M., Park JH. A review of the diagnosis and management of impacted maxillary canines. **J. Am. Dent. Assoc.**, v. 140, p. 1485-1493, 2009.

BISHARA, S. E. Impacted maxitlary canines: a review. **Am. J. Orthod. Dentofac. Orthop.**, v. 2, n. 101, p. 159-171, 1992.

BRITTO, A. M. et al. Impactação de caninos superiores e suas conseqüências: relato de caso clínico. **J. Bras. Ortodon. Ortop. Facial**, v. 8, n. 48, p. 453-439, 2003.

CAPPELLETTE, M. et al. Caninos permanentes retidos por palatino: diagnóstico e terapêutica – uma sugestão técnica de tratamento. **R. Dental Press Ortodon. Ortop. Facial**, v. 13, n. 1, p. 60-73, 2008.

CARVALHO, A. A. B. et al. Importância da tomografia computadorizada de feixe cônico na avaliação de canino incluso na maxila. **Rev. Bras. Odontol.**, v. 74, n. 2, p. 143-149, 2017.

CHEN, S. et al. Machine learning in orthodontics: introducing a 3D auto-segmentation and auto-landmark finder of CBCT images to assess maxillary constriction in unilateral impacted canine patients. **Angle Orthodontist**, v. 90, n. 1, p. 77-84, 2020.

CURY, S. V. et al. Impacted maxillary canines: frequency in a brazilian population. **WebmedCentral ORAL MEDICINE**, v. 4, n. 11, p. 1-6, nov., 2013.

DAMANTE, S.C.Tracionamento de caninos inclusos: diagnóstico e terapêutica. **Arch Health Invest.**, v. 6, n. 12, p. 580-585, 2017.

DORILÊO, C. M. et al. Opções de tratamentos para caninos impactados. **Revista FAIPE**, v. 11, n. 1, p. 58-71, jan./jun., 2021.

ERICSON, S.; KUROU J. Radiographic assessment of maxillary canine eruption in children with clinical signs of eruption disturbance. **European Journal of Orthodontcs**, n. 8, p. 133-140, 1986.

FERREIRA FILHO, M. J. S. et al.Tratamento cirúrgico de canino superior não irrompido: revisão de literatura. **Brazilian Journal of Development**, Curitiba, v. 7, n. 2, p. 13077-13085, fev., 2021.

GUARNIERI, R. et al. Impacted maxillary canines and root resorption of adjacent teeth: A retrospective observational stud. **Med. Oral Patol. Oral Cir. Bucal**, v. 21, n. 6, p.743-750, nov ., 2016.

JACOBS, S. G. et al. Localization of the unerupted maxillary canine: How to and when to. **Am. J. of Orthodontics and Dentofacial Orthopedics**, v. 115, n. 3, p. 314-322, 1999.

JACOBS, S. G. The impacted maxillary canine. Further observations on aetiology, radiographic localization, prevention/interception of impaction, and when to suspect impaction. **Australian Dental Journal**, v. 41, n. 5, p. 310-316, 1996.

JACOBY, H. The etiology of maxillary canine impactions. **Am. J. Orthod.**, v. 84, n. 2, p. 125-132, 1983.

MAAHS, M. A. P.; BERTHOLD, T. B. Etiologia, diagnóstico e tratamento de caninos superiores permanentes impactados. **R. Ci. Méd. Biol.**, v. 3, n. 1, p. 130-138, 2004.

MANZI , F. R. et al. Uso da Tomografia Computadorizada para Diagnóstico de Caninos Inclusos. **Rev. Odontol. Bras. Central**, v. 20, n. 53, p. 103-107, 2011.

MARTINS, P. P. et al. Avaliação radiográfica da localização de caninos superiores não irrompidos. **R. Dental Press Ortodon. Ortop. Facial**, v. 10, n. 4, p. 106-114, jul./ ago, 2005.

MORENO, E. et al. Caninos incluidos, tratamiento odontológico. Revisión de la literatura. **Av. em Odontoestomatol.** , v. 29, n. 5, p. 227-238, 2013.

SAJNANI, A. K. Permanent maxillary canines - review of eruption pattern and local etiological factors leading to impaction. **Journal of Investigative and Clinical Dentistry**, v. 6, p. 1-7, 2015.

SCHROEDER, M. A. et al. Orthodontic traction of impacted maxillary canines using segmented arch mechanics. **Dental Press J. Orthod.**, v.24, n. 5, p. 79-89, 2019.

SHAPIRA, Y.; KUFTINEC, M. M. Early diagnosis and interception of potencial maxillary canine impaction. **JADA**, v. 129, p. 1450-1454, 1998.

STIVAROS, N. Radiographic factors affecting the management of impacted upper permanent canines. **Journal of Orthodontics**, v. 27, p.169-173, 2000.

VILARINHO, M. A.; LIRA, A. L. S. Palatally impacted canine: diagnosis and treatment options. **Braz. J. Oral Sci.**, v. 9, n. 2, p. 70-76, abr./jun., 2010.

WATTED, N.; ABU-HUSSEIN, M. Prevalence of Impacted Canines in Arab Population in Israel. **International Journal of Public Health Research**, v. 2, n. 6, p. 71-77, 2014.