FACULDADE DE TECNOLOGIA DE SETE LAGOAS
FACSETE

DANIELI CRISTINA DA SILVA FRESCHI

REABSORÇÃO RADICULAR RELACIONADA AO TRATAMENTO ORTODÔNTICO

SERTÃOZINHO – SÃO PAULO
2019

DANIELI CRISTINA DA SILVA FRESCHI

REABSORÇÃO RADICULAR RELACIONADA AO TRATAMENTO ORTODÔNTICO

Monografia apresentada ao Programa de pós-graduação em Odontologia da Faculdade Sete Lagoas – FACSETE, como requisito parcial a obtenção do título de especialista em Ortodontia.

Área de concentração: Ortodontia.

Orientador: Prof. Reginaldo César Trevisi Zanelato

SERTÃOZINHO-SÃO PAULO
2019

FACSETE
Faculdade Sete Lagoas
Portaria MEC 278/2016 - D.O.U. 19/04/2016
Portaria MEC 946/2016 - D.O.U. 19/08/2016

Monografia intitulada "**Reabsorção radicular relacionada ao tratamento ortodôntico**" de autoria da aluna **Danieli Cristina da Silva Freschi**, aprovada pela banca examinadora constituída pelo seguintes professores:

Reginaldo C. Trevisi Zanelato

Nome – Ortogotardo – Centro de Estudos em Ortodontia – Orientador

André Reis Pinto

Nome – Ortogotardo – Centro de Estudos em Ortodontia – Coorientador

Marcela Roselino Ricci Santos

Nome – Ortogotardo – Centro de Estudos em Ortodontia – Examinador

Sertãozinho, 26 **de** novembro **de 2019.**

RESUMO

O objetivo deste trabalho foi, por meio de revisão da literatura, investigar os prováveis mecanismos que desencadeiam a reabsorção durante a movimentação ortodôntica. A reabsorção radicular externa trata-se de uma resposta inflamatória progressiva normalmente encontrada no tratamento ortodôntico, cujas causas são multifatoriais e complexas. Acredita-se que uma combinação da variabilidade biológica de uma pessoa, predisposição genética e fatores mecânicos seja o motivo de sua ocorrência, que, quando clinicamente significativa, pode comprometer o tratamento. Há diversos estudos sobre os fatores que podem iniciar e induzir a reabsorção durante o tratamento ortodôntico, incluindo idade, gênero, nutrição, genética, tipo de aparelho ortodôntico, magnitude da força, extração dentária, duração do tratamento e distância do movimento dentário. Os dentes mais suscetíveis são os incisivos centrais superiores e inferiores, seguidos pelos pré-molares superiores. Com relação aos fatores mecânicos vinculados ao tratamento ortodôntico, como magnitude e duração da força aplicada ao dente, o tipo de movimento, o tempo de tratamento, o tipo de aparelho utilizado e tratamento com extrações dentárias, deve-se considerar que são fatores que podem estar relacionados à suscetibilidade do paciente, podendo haver variações na quantidade de reabsorção, portanto, deve-se levar em consideração não apenas os fatores mecânicos, mas os fatores biológicos do indivíduo. É recomendável a realização de um estudo radiográfico antes do tratamento para analisar a morfologia das estruturas dentárias e monitorá-las; em seguida, são necessários exames radiográficos a cada seis meses para detectar a reabsorção inicial da raiz. Com relação a isso, a tomografia computadorizada de feixe cônico parece ser a imagem avançada mais confiável e relativamente acessível em odontologia. No entanto, deve ser considerada com a ressalva. Em alguns casos, o processo pode ser interrompido se o estímulo for removido ou se a superfície radicular for reparada.

Palavras-chave: reabsorção radicular, fatores associados, tratamento ortodôntico.

ABSTRACT

The aim of this paper was to review the literature to investigate the likely mechanisms that trigger resorption during orthodontic movement. External root resorption is a progressive inflammatory response usually found in orthodontic treatment, whose causes are multifactorial and complex. A combination of a person's biological variability, genetic predisposition, and mechanical factors is believed to be the reason for their occurrence, which, when clinically significant, may compromise treatment. Many factors can initiate and induce resorption during orthodontic treatment, including age, sex, nutrition, genetics, type of orthodontic appliance, force magnitude, tooth extraction, treatment duration, and distance of tooth movement. The teeth most susceptible are the upper and lower central incisors, followed by the upper premolars. Regarding the mechanical factors linked to orthodontic treatment, such as magnitude and duration of force applied to the tooth, the type of movement, the time of treatment, the type of braces used and treatment with dental extractions, it should be considered that these are factors that may be related to the susceptibility of the patient, and there may be variations in the amount of resorption, so one must take into account not only the mechanical factors, but the biological factors of the individual. Radiographic study prior to orthodontic treatment is recommended to analyze the morphology of dental structures and to monitor them; radiographic examinations are then required every six months to detect initial root resorption. In this regard, cone-beam computed tomography appears to be the most reliable and relatively affordable advanced imaging in dentistry. However, it should be considered with the caveat. In some cases, the process may be interrupted if the stimulus is removed or if the root surface is repaired.

Keywords: root resorption, factors associated, orthodontic treatment.

LISTA DE ILUSTRAÇÕES

Figura 1 – Classificação proposta por Malmgren dos níveis de reabsorção radicular durante o tratamento ortodôntico. 1) Reabsorção mínima (contorno apical irregular); 2) Reabsorção moderada (≤ 2 mm); 3) Reabsorção severa (> 2 mm < 1/3 da raiz); 4) Reabsorção extrema (> 1/3 da raiz) 22

Figura 2 – Morfologia do osso da crista alveolar 22

Figura 3 – Avaliação do formato da raiz com base na classificação proposta por Consolaro: Triangular (T), romboide (R), pipeta (P) e dilacerada (D) 23

Figura 4 – A) grupo 1 – extração do primeiro pré-molar, seguida de retração do incisivo superior sem ancoragem esquelética e B) grupo 2 – com ancoragem esquelética 27

Figura 5 – Medida das radiografias panorâmicas: comprimentos das raízes e coroas (JCE = junção cemento-esmalte). A razão raiz-coroa individual (RCR) foi determinada, considerando o comprimento da raiz e da coroa pré e pós-tratamento 28

Figura 6 – Escala visual representando as classificações de reabsorção radicular apical dos incisivos em cortes sagitais: tipo 1 – reabsorção radicular apical plana, tipo 2 – reabsorção radicular apical plana associada à reabsorção superficial na superfície lingual, tipo 3 – reabsorção radicular apical plana associada à reabsorção superficial na superfície vestibular, tipo 4 – reabsorção radicular apical associada à reabsorção superficial nas superfícies vestibular e lingual, tipo 5 – reabsorção radicular apical diagonal na direção vestibulolingual, tipo 6 – reabsorção radicular apical diagonal na direção lingual-vestibular 31

Figura 7 – Imagens bidimensionais de um paciente. A avaliação das raízes dos incisivos laterais com ortopantomografia ou cefalograma lateral em detalhe é difícil, devido à sobreposição dos caninos nas raízes dos incisivos laterais. O comprimento e a forma das raízes também não podem ser claramente avaliados. O comprimento da raiz das laterais pode ser considerado dentro dos níveis normais (A, B) 36

Figura 8 – Imagens tridimensionais do mesmo paciente da Figura 7 – perda de material da superfície radicular sem diminuição do comprimento radicular em três planos do espaço que afetam o diagnóstico e o planejamento do tratamento 36

SUMÁRIO

1 INTRODUÇÃO 8
2 PROPOSIÇÃO 9
3 REVISÃO DA LITERATURA 10
3.1 Fatores relacionados ao paciente 10
3.2 Fatores relacionados ao tratamento ortodôntico 19
3.3 Métodos de diagnóstico 30
4 DISCUSSÃO 45
5 CONCLUSÃO 48
REFERÊNCIAS 49

1 INTRODUÇÃO

A reabsorção radicular acomete aproximadamente 90,5% dos dentes permanentes tratados ortodonticamente, com lesões microscópicas que são sempre reparadas, processo conhecido como reabsorção de superfície. Se esta reabsorção evolui devido um agente etiológico, seria chamada de reabsorção inflamatória, que pode ser transitória, quando a agressão é pouco significativa e o tempo de ação pequeno, ou progressiva, quando o agente etiológico mantem-se por um período longo. O outro tipo de reabsorção, chamado de reabsorção por substituição, é a causadora da anquilose. Raramente presente durante o tratamento ortodôntico, ela acontece devido a formação de osso sobre uma área radicular exposta pela reabsorção, substituindo a porção radicular reabsorvida. Assim, a reabsorção que geralmente ocorre durante o tratamento ortodôntico é a de superfície ou a inflamatória (CAPELLOZA et, al., 1998). A Ortodontia é a única especialidade odontológica que utiliza o sistema inflamatório do corpo para resolver problemas dentários funcionais e estéticos. A reabsorção radicular externa induzida ortodonticamente é um efeito colateral comum e desse movimento dentário direcionado à inflamação (FELLER et al., 2016).

É definida como a destruição do cemento ou dentina pela atividade cementoclástica, odontoclástica ou osteoclástica; isso pode resultar no encurtamento ou no embotamento da raiz (SCHEIBEL et al., 2014). É um processo inflamatório que resulta em necrose isquêmica no ligamento periodontal, quando a força ortodôntica é aplicada (ALFURIJI et al., 2014). A reabsorção radicular ocorre quando a pressão no cemento excede sua capacidade reparadora (JUNG; CHO, 2011).

As possíveis razões para a reabsorção radicular podem ser classificadas em fatores relacionados ao tratamento ortodôntico, que incluem a magnitude da força ortodôntica, o tipo de força (contínua, interrompida ou intermitente), direção do movimento dentário, quantidade de movimento apical, sequência do fio do arco, tipo de aparelho ortodôntico, duração do tratamento ortodôntico e técnica de tratamento, e fatores relacionados ao paciente, incluindo os genéticos, idade cronológica, idade dentária, gênero, fatores étnicos, síndromes, estresse psicológico, aumento da força oclusal, vitalidade dentária, tipo de dentes, invaginações dentárias, características das estruturas dentoalveolar e facial, reabsorção radicular existente antes do tratamento, proximidade de raiz do osso cortical, nutrição, fatores sistêmicos (doenças que

causam inflamação, asma, alergia), irregularidades hormonais, utilização de medicamentos sistêmicos, distúrbios metabólicos esqueléticos, hábitos parafuncionais, morfologia dos dentes/raiz, anormalidades do desenvolvimento das raízes, propriedades da mineralização do cemento, hipofunção do periodonto, história de trauma, tratamento endodôntico, densidade do osso alveolar e tipo e gravidade da maloclusão e alcoolismo (DINDAROĞLU; DOĞAN, 2016).

A história dental, histórico de trauma e tratamentos dentários, condições sistêmicas relacionadas e detalhes médicos dos pacientes podem causar a patogênese da reabsorção radicular. Embora a etiologia multifatorial seja muito complexa, acredita-se que uma combinação da variabilidade biológica de uma pessoa, predisposição genética e fatores mecânicos seja o motivo de sua ocorrência (DINDAROĞLU; DOĞAN, 2016).

‘Tem sido relatado que os incisivos superiores são os dentes reabsorvidos com mais frequência e os com formas radiculares diferentes do romboide são mais afetados (MAUÉS; NASCIMENTO; VILELLA, 2015). Em vista disso, os estudos têm procurado investigar, principalmente, os fatores etiológicos. Portanto, em cada paciente, há a necessidade de se analisar todos os fatores predisponentes, desde os sistêmicos, incluindo susceptibilidade individual, até à predisposição hereditária (CURREL et al., 2019).

Por muitos anos, os procedimentos radiográficos de rotina como a radiografia periapical e panorâmica, foram os únicos métodos possíveis de diagnosticar clinicamente a reabsorção radicular. Recentemente, métodos mais atuais como a tomografia computadorizada (TC) e a tomografia computadorizada de feixe cônico (TCFC), forneceram modelos tridimensionais (DELIGA SCHRÖDER et al., 2018).

Como a meta de todo tratamento inclui a resolução dos problemas ortodônticos, conservando a integridade clínica do periodonto e dos dentes, a pesquisa nesse campo é fundamental (CHAVES NETTO et al., 2009).

2 PROPOSIÇÃO

O objetivo deste trabalho foi, por meio de revisão da literatura, investigar os prováveis fatores de risco para reabsorção radicular, os métodos de diagnóstico adequados, bem como mecanismos que a desencadeiam durante a movimentação ortodôntica, procurando contribuir para o assunto.

3 REVISÃO DA LITERATURA

3.1 Fatores relacionados ao paciente

Chaves Netto et al. (2009) realizaram um estudo, com o objetivo de correlacionar o grau de reabsorção nos incisivos centrais e laterais superiores aos fatores gênero e idade do paciente, duração e tipo de tratamento (com ou sem extrações dentárias), a fim de esclarecer possíveis relevâncias desses fatores para o emprego de uma terapia ortodôntica mais adequada, assim como avaliar os fatores de risco das reabsorções radiculares externas. A amostra constou da avaliação de radiografias periapicais dos dados dos prontuários de 32 pacientes. O critério de avaliação do grau de reabsorção radicular externa foi comparativo, com a medição do comprimento radicular final (CRF), medindo o comprimento coronário inicial (CCI) e o comprimento radicular inicial (CRI) de cada dente na radiografia inicial. Posteriormente, mensuraram o comprimento coronário final (CCF) de cada dente na radiografia final, determinando, por regra de três simples, a partir das medidas CCI, CRI e CCF, o comprimento radicular final (CRF). As mensurações foram obtidas com o auxílio do negatoscópio milimetrado e lupa, sendo a aferição realizada, posicionando o bordo incisal na base da região milimetrada, com as linhas horizontais tangentes ao longo eixo dos dentes. O grau de reabsorção radicular foi determinado por meio da escala: grau 1 – sem reabsorção, grau 2 – reabsorções de até 1 mm, grau 3 – reabsorções de 1,01 a 2 mm, grau 4 – reabsorções de 2,01 a 4 mm, grau 5 – reabsorções de 4,01 a 8 mm e grau 6 – reabsorções superiores a 8 mm. Após a coleta dos dados, os resultados foram submetidos a um teste estatístico, a fim de avaliar as variações dos graus de reabsorção em tratamentos com e sem exodontias, assim como o fator tempo, idade e gênero dos pacientes. Observaram que os incisivos centrais superiores apresentaram uma rizólise maior que os laterais. Somente os elementos 11 e 12 apresentaram casos com reabsorção superior a 8 mm. Os pacientes, na faixa etária de até 18 anos, sofreram um menor processo de reabsorção em todos os elementos dentais avaliados. Em relação ao elemento 11, a faixa etária de 18 a 24 anos foi a única que apresentou reabsorção grau 6. No elemento 12, esse grau foi observado na faixa de 24 a 28 anos. No elemento 11, os pacientes com mais de 32 anos não sofreram qualquer grau de reabsorção, porém, a amostra dos grupos

com idade mais avançada não foi estatisticamente válida. Em pacientes com idade até 18 anos, o grau de reabsorção foi zero ou mínimo na maioria dos pacientes avaliados, mostrando resultados estatisticamente significativos. Em relação ao gênero, o resultado sugeriu que o processo de reabsorção não esteve relacionado, visto que não houve significância entre pacientes dos gêneros feminino e masculino. Apesar de a maioria dos elementos não terem apresentado reabsorção, os respectivos graus dos elementos dentais apresentaram potencial de maior reabsorção proporcional ao tempo de tratamento. Somente o elemento 12 apresentou resultado divergente, apresentando grau 6 de reabsorção em um tratamento com duração de dois anos. Os casos de reabsorção grau 1 apresentavam tratamentos sem indicação de extração dentária, em sua maioria, sendo que no elemento 21, em 80% dos casos com extração houve reabsorção e, no elemento 12, somente em 10% dos casos não houve rizólise. O grau 5 foi observado no elemento 21 somente em casos com exodontias. Apenas 20% dos tratamentos submetidos a extrações não apresentaram rizólise no elemento 11. Todos os tratamentos ortodônticos avaliados foram realizados, seguindo uma mesma técnica de movimentação dentária, o que não nos possibilitou comparar as mecanoterapias. Os autores concluíram que fator idade pode influir no processo de reabsorção, sendo a relação idade x reabsorção radicular diretamente proporcional. Em relação aos fatores gênero, tipo e tempo de tratamento, não foram obtidos resultados estatisticamente significativos.

Jung e Cho (2011) avaliaram os possíveis fatores etiológicos relacionados ao paciente e às características do tratamento. A amostra constou de 163 indivíduos que haviam sido tratados ortodonticamente e que tiveram suas radiografias panorâmicas e telerradiografias laterais da face pré e pós-tratamento comparadas; o comprimento do elemento do dente foi medido desde o ápice radicular até a borda incisal ou à ponta de cúspide nas radiografias panorâmicas; os trespasses horizontal e vertical foram mensurados por meio das telerradiografias laterais antes e após o tratamento. A reabsorção ocorrida em cada dente foi calculada, comparando-se pacientes masculinos e femininos, aqueles que passaram por extração ou não e os que passaram ou não por intervenção cirúrgica ao longo do tratamento. A mudança nos trespasses, o tempo de duração do tratamento e a idade do paciente, quando seu tratamento teve início foram avaliados. Constataram que o tempo de duração do tratamento teve uma relação muito grande com a quantidade de reabsorção, e que essa afetou, principalmente, o incisivo central superior, seguido pelo incisivo lateral

superior, o incisivo central e incisivo lateral inferior. Os autores concluíram que, pelos resultados encontrados, que o tratamento ortodôntico deve ser realizado com cuidado em pacientes que necessitam do tratamento por um longo período e com uma extração pré-tratamento dos dentes.

Fontana et al. (2012) investigaram, entre fatores clínicos, a variante genética do receptor nuclear (VDR) da vitamina D, T*a*qI (rs731236), e a reabsorção radicular (EARR) após a aplicação da força ortodôntica. Esclareceram que a vitamina D é responsável pela regulação de certos genes no nível da transcrição, por meio da interação com seu receptor, e influencia as respostas imunes do hospedeiro e aspectos do desenvolvimento ósseo, crescimento e homeostase. A amostra constou de 377 pacientes, com média de idade de 14,9 anos. Desses, 339 pacientes apresentaram maloclusão de Classe II Divisão 1 e foram tratados ortodonticamente com técnicas Edgewise ou Straight-Wire, e 38 pacientes tinham maloclusão de Classe II Divisão 1, mas não foram tratados. O motivo da escolha dos indivíduos da Classe II Divisão 1 foi porque esse tipo de maloclusão é mais frequente e requer mais tratamento; além disso, pode levar a níveis mais altos de reabsorção radicular. A amostra foi dividida em três grupos: 160 com reabsorção radicular apical externa $\leq$ 1,43 mm, 179 com reabsorção radicular apical externa > 1,43 mm e 38 indivíduos não tratados. A reabsorção radicular apical externa dos incisivos superiores foi avaliada em radiografias periapicais realizadas antes e após seis meses de tratamento. Após a coleta e purificação do DNA, a análise do polimorfismo T*a*qI do receptor de vitamina D foi realizada pelo polimorfismo do comprimento do fragmento de restrição da reação em cadeia da polimerase. Os seguintes parâmetros foram avaliados: idade, gênero, tamanho inicial da raiz do dente de referência, extração do pré-molar, utilização do aparelho pêndulo, expansão rápida palatina e elásticos. Observaram que houve uma proporção maior de reabsorção radicular nos pacientes tratados ortodonticamente em comparação com os não tratados. Nos pacientes tratados, com idade superior a 14 anos, o tamanho inicial da raiz do incisivo superior a 30 mm e extração do pré-molar foram associados ao aumento da reabsorção externa da raiz apical. Não foram observadas diferenças estatisticamente significantes entre os grupos em relação ao gênero, aparelhos ou elásticos Os genótipos contendo o alelo C foram fracamente associados à proteção contra a reabsorção radicular apical externa, quando pacientes ortodônticos tratados foram comparados a indivíduos não tratados. Os autores concluíram que fatores clínicos e o polimorfismo T*a*qI do receptor da vitamina D foram

associados à reabsorção radicular em pacientes ortodônticos.

Consolaro e Furquim (2014) discutiram questões, de modo a fornecer diretrizes para futuros protocolos clínicos: os dentes reabsorvidos durante o tratamento ortodôntico são considerados perdidos? Qual é o limite de perda dentária radicular induzida por reabsorção necessária para a extração? Para elucidar essas questões, discorreram que o tratamento endodôntico interfere na reabsorção dentária induzida por processos inflamatórios causados por bactérias no canal radicular e/ou nos túbulos dentinários. Nesses casos, implica em eliminar ou controlar a causa da reabsorção. Com relação ao suporte periodontal, o ápice não é importante. O terço cervical da raiz é responsável por 60% desse suporte por ser de maiores proporções, com maior diâmetro e perímetro circunferencial. Em termos práticos, isso significa que um dente com apenas o terço cervical da raiz esquerda pode perfeitamente permanecer na boca, realizando suas funções mastigatórias, de fala e de estética, sem aumento da mobilidade ou alterações gengivais adicionais. O melhor procedimento para os dentes com apenas o terço cervical, a fim de evitar mais problemas, é a utilização de uma contensão para que, em caso de trauma ou negligência no dia a dia, esses dentes de raiz curta tenham maior resistência. Os dentes com raízes severamente reabsorvidas nunca devem ser submetidos ao tratamento endodôntico com o objetivo de interromper a reabsorção ou torná-los resistentes, pois isso não ocorre. A reabsorção radicular é obtida pelo ligamento periodontal e não pela polpa dentária. Considerando a gravidade da reabsorção radicular e as condições da raiz cervical remanescente (responsável por 60% do suporte periodontal), forneceram as seguintes diretrizes: dentes com apenas o terço cervical remanescente da reabsorção radicular externa induzida ortodonticamente devem permanecer na boca com função e estética preservadas. Nesses casos, o tratamento endodôntico não é recomendado porque a polpa não está envolvida no processo e a fase pós-tratamento da terapia endodôntica pode ser um fator complicador, devido aos riscos de contaminação acidental ou preenchimento de excesso de material. O diagnóstico preciso das causas e dos estágios de desenvolvimento, além do controle do trauma oclusal e higiene bucal, bem como a utilização de uma proteção para evitar trauma e placas de acrílico para correção do bruxismo fazem parte do protocolo recomendado para tratar casos de reabsorção radicular extrema. Além disso, deve-se ter cuidado com a leitura dos exames de imagem, uma vez que a tomografia não revela com precisão pequenos detalhes sobre

a cortical óssea e as trabéculas. Radiografia periapical, por outro lado, fornece detalhes precisos, especialmente em termos de detecção de perda de raiz e osso cervical. Com essas diretrizes, concluíram que se o cuidado apropriado for tomado pelo clínico e pelos pacientes, as chances de perda dentária em casos extremos de reabsorção radicular, associadas à movimentação dentária induzida, são reduzidas.

Scheibel et al. (2014), por meio de um estudo prospectivo, investigaram a correlação entre a densidade óssea alveolar inicial dos incisivos centrais superiores (ABD-UI) e a reabsorção radicular apical externa após 12 meses de movimentação ortodôntica nos casos sem extração. A amostra constou de 91 incisivos superiores em 47 pacientes, com 11 anos ou mais de idade; todos possuíam aparelho fixo completo instalado com Ortodontia com Straight-wire. Cada voluntário foi submetido à radiografia periapical da região dos incisivos superiores, quer imediatamente antes ou imediatamente após a colagem do suporte (T1), bem como 12 meses após o tratamento ortodôntico (T2). Por meio da ferramenta de histograma, uma região trapezoidal de interesse foi delineada no processo ósseo alveolar da região apical dos dentes analisados para estimar a densidade óptica expressa em valores de nível de cinza variando de 0 (preto) a 255 (branco). O comprimento do dente (TL) e o comprimento da coroa (CL) (# 11 e # 21) nos dois tempos de avaliação foram medidos com precisão de 0,1 mm. Essas medidas corresponderam à distância da borda incisal ao ápice radicular e à maior distância entre a borda incisal e a junção cemento-esmalte. O eixo longo do dente foi utilizado como referência. Não foram encontradas diferenças significativas entre os dentes n 11 e 21 em relação à reabsorção radicular e ABD-UI. Após 12 meses de tratamento, a reabsorção média foi de 3,5%. Três pacientes (6%) não apresentaram reabsorção radicular, 18 (38%) tiveram reabsorção entre 1 e 4%, 18 (38%) tiveram reabsorção entre 4 e 8% e 8 pacientes (17%) apresentaram reabsorção entre 8 e 12%. Não foi encontrada correlação estatisticamente significativa entre ABD-UI inicial e reabsorção radicular após 12 meses. Com base nos resultados encontrados, os autores concluíram que a densidade alveolar na região apical dos incisivos superiores, avaliada por meio de radiografias periapicais, não é preditiva de reabsorção radicular 12 meses após o tratamento ortodôntico nos casos sem extração.

Sharab et al. (2015) realizaram um estudo de uma análise combinada de múltiplos fatores genéticos e clínicos potencialmente associados à reabsorção radicular e sua relação com a Ortodontia. Para tal, utilizaram um banco de dados de

pesquisa contendo informações de 1.450 pacientes tratados ortodonticamente. Os fatores testados para uma associação com a reabsorção incluíram: duração do tratamento, extração de pré-molares superiores, numerosas medidas cefalométricas e polimorfismos de DNA dentro/próximo de genes candidatos em uma via previamente implicada na reabsorção, como os purinérgicos-receptor-P2X, canal de íons dependentes de ligantes 7 (P2RX7; rs208294, rs1718119 e rs2230912), caspase-1 (CASP1; rs530537, rs580253 e rs554344), genes da interleucina-1 beta (IL1B; rs1143634), interleucina-1 alfa (IL1A; rs1800587) e antagonista do receptor de interleucina-1 (IL1RA;rs419598). Todos os pacientes foram tratados com aparelhos convencionais fixos com uma sequência geral de fios de níquel-titânio redondo de 0,016”(Ni-Ti) a aço inoxidável redondo de 0,016” a Ni-Ti retangular de 0,016 x 0,022” e terminaram com 0,016” x fio retangular de 0,022” em braquetes de slot de 0,018”. As radiografias pré e pós-tratamento de 460 indivíduos foram avaliadas quanto à reabsorção radicular dos quatro incisivos superiores permanentes. Sessenta e sete caucasianos não relacionados à reabsorção radicular moderada a severa foram identificados e pareados por idade/gênero com controles tratados ortodonticamente, resultando em 38 mulheres e 29 homens por grupo. Foram utilizadas as medidas qualitativas do sistema de classificação de Malmgren, em que uma classificação de 0, 1 ou 2 foi considerada controle e de 3 ou 4, classificada como reabsorção moderada ou severa. A avaliação da EARR foi realizada por três investigadores independentes, de maneira cega. Quando pelo menos dois dos três examinadores concordaram que o indivíduo apresentava EARR de 1 ou mais incisivos superiores, o paciente foi classificado como afetado. Todos os outros foram classificados como não afetados. A duração do tratamento em meses e o tipo (extração *versus* não extração) foram registrados nos prontuários e confirmados nas radiografias. A extração dos primeiros pré-molares superiores ou segundos pré-molares superiores foi analisada em conjunto e como variáveis únicas na modelagem estatística. Os autores constataram que a longa duração do tratamento e a presença dos genótipos CC&CT para P2RX7 SNP rs208294 foram significativamente associados à reabsorção. Juntos, os cofatores testados na modelagem de regressão linear final explicaram 25,13% da variação da reabsorção. Os longos tratamento provaram ser o fator de risco mais forte, respondendo por 10% da variação. Os autores concluíram que o aumento da duração do tratamento foi um forte fator de risco para a reabsorção radicular pós-ortodôntica. O SNP funcional, rs208294, localizado no gene P2RX7, também foi associado a ela,

indicando que a expressão a jusante de IL1B também afeta a reabsorção durante o tratamento.

Dindaroğlu e Doğan (2016) realizaram uma revisão da literatura sobre os vários fatores, isoladamente ou em combinação, que podem contribuir para a reabsorção radicular. Descreveram que as formas geométricas das raízes podem afetar a distribuição da força por meio do osso alveolar e da raiz. A força está mais concentrada em áreas localizadas em ápices agudos trigonais do que em raízes com uma forma normal. Geralmente, dentes com dilacerações radiculares são propensos à reabsorção radicular, principalmente nos incisivos laterais superiores. Em relação à hipofunção dos dentes durante as relações oclusais estáticas ou dinâmicas, relataram que pode resultar em alterações atróficas nas fibras de Sharpey, diminuição na atividade de proliferação fibroblástica e constrição vascular. Além disso, o espaço periodontal se estreita e a força se concentra nas áreas de pressão. Essas alterações histológicas aceleram o processo de reabsorção/destruição. Concluíram que a reabsorção radicular pode comprometer a existência continuada e a capacidade funcional do dente afetado, dependendo de sua magnitude. No entanto, o processo geralmente é suave e para, quando a força é removida.

Feller et al. (2016) revisaram alguns dos eventos biológicos associados à reabsorção radicular externa induzida ortodonticamente. Reportaram que o local da reabsorção mediada ortodonticamente em uma superfície radicular é determinado, principalmente, pelo fato de o dente ser movido corporalmente ou inclinado e ocorre predominantemente nas partes da superfície radicular exposta a altas tensões compressivas; mas pode ocorrer, embora em menor grau, em superfícies radiculares expostas a tensões de tração no ligamento periodontal. Quanto maior o estresse compressivo, maior será a reabsorção radicular. O movimento corporal dos dentes gera tensões compressivas ao longo das superfícies radiculares com reabsorção do cemento nas zonas de compressão do ligamento periodontal, mas essa reabsorção é menos frequente e menos severa que a reabsorção da raiz apical associada aos movimentos de inclinação dos dentes, porque com movimentos de inclinação compressivos as tensões estão concentradas na porção apical fina da raiz, onde não apenas o movimento do dente é maior, mas também a tensão por unidade de superfície é maior do que na porção cervical muito mais espessa da raiz. Além disso, o osso alveolar mais fino e mais elástico ao redor do terço cervical da raiz tem capacidade para absorver muito mais do estresse mecânico induzido

ortodonticamente em comparação com o osso alveolar espesso e menos elástico que envolve o terço apical da raiz. Em geral, tanto nos movimentos corporais quanto nos inclinados, a reabsorção radicular externa aumenta com a magnitude da força ortodôntica aplicada e com forças contínuas, e esses fatores podem ser controlados pelo tipo de aparelho ortodôntico utilizado. Observa-se que há menos reabsorção radicular externa, quando forças ortodônticas interrompidas ou intermitentes são aplicadas porque o reparo do cemento pode ocorrer nos intervalos entre as aplicações de força. Nota-se que, se não forem detectadas irregularidades no contorno radicular indicativo de reabsorção radicular externa apical dentro de seis a nove meses após o início do tratamento ortodôntico, seria improvável ocorrência de reabsorção radicular significativa, mas se houver, é observada dentro de seis a nove meses desde o início do tratamento ortodôntico, então existe um alto risco de reabsorção radicular adicional. Se alguma reabsorção radicular externa apical for detectada, o tratamento ativo deve ser suspenso por dois a três meses para evitar reabsorção adicional e permitir alguma cura com cemento celular. Se uma reabsorção adicional for detectada após a retomada do tratamento ativo, o plano de tratamento ortodôntico deve ser modificado. Os autores concluíram que algum grau de reabsorção radicular induzida por carga é uma complicação frequente e inevitável do tratamento ortodôntico. Esse processo é complexo, envolvendo a interação entre as várias vias de sinalização molecular que impulsionam a reabsorção do cemento e da dentina pelos odontoclastos/cementoclastos. A ocorrência dessa reabsorção radicular será minimizada pelo planejamento cuidadoso, execução do tratamento e monitoramento radiográfico.

Lee e Lee (2016) compararam o grau de reabsorção radicular de dentes tratados endodonticamente com os contralaterais com polpa vital após tratamento ortodôntico fixo. A amostra foi composta por 35 pacientes, com idade entre 25,23 ± 4,92 anos, que possuíam, pelo menos, um dente tratado endodonticamente antes do tratamento ortodôntico. Radiografias panorâmicas digitais de cada paciente tomadas antes e após o tratamento ortodôntico foram usadas para medir a reabsorção radicular, e a relação entre a reabsorção e fatores contribuintes, como gênero, idade, tipo de dente, patose periapical, duração do tratamento ortodôntico e tipo de tratamento (se os dentes foram extraídos) foram avaliados. Todos foram tratados com braquetes convencionais (prescrição de Roth, slot 0,022”). Os tratamentos de todos foram realizados com sequências gerais de fio de níquel-titânio. Os critérios de

inclusão para os dentes contralaterais com polpa vital foram: sem sinais ou sintomas clínicos (sem histórico de dor, edema, fístula, descoloração da coroa, sensibilidade à percussão ou mobilidade dentária), sem cárie dentária não tratada (confirmada radiograficamente) e nenhuma história de outro tratamento odontológico durante o tratamento ortodôntico. Os autores verificaram que, no geral, 31 dos 35 indivíduos (88,57%) apresentaram mais reabsorção radicular nos dentes tratados endodonticamente do que nos contralaterais com polpa vital. A idade do paciente foi estatística e significativamente correlacionada com a reabsorção radicular nos dentes tratados endodonticamente: os pacientes mais velhos apresentaram maior reabsorção; a idade não se correlacionou com a reabsorção nos dentes contralaterais. A duração do tratamento mostrou uma correlação positiva estatisticamente significante com a reabsorção e os dentes tratados e um efeito nos dentes contralaterais, mas não a um nível estatisticamente significativo. O tipo de tratamento, se os dentes foram extraídos, influenciou a reabsorção nos dentes contralaterais, mas não estatisticamente significante; indivíduos com extrações apresentaram maior reabsorção. Verificaram uma diferença maior na reabsorção entre os dentes tratados endodonticamente e os contralaterais. A proporção foi menor nos pacientes com extração do que naqueles sem, mas a diferença não foi estatisticamente significante. O tipo de dente e o gênero não foram estatística e significativamente correlacionados. Os autores concluíram que os dentes tratados endodonticamente parecem estar associados a uma reabsorção radicular significativamente menor do que os dentes contralaterais com polpa vital. Além disso, sugeriram que a possível complicação da reabsorção em dentes tratados endodonticamente pode não ser uma consideração importante no planejamento do tratamento ortodôntico, e o tratamento do canal radicular pode ser considerado para interromper ou diminuir a reabsorção, quando a severa ocorrer durante o tratamento ortodôntico.

Pastro et al. (2018) analisaram os fatores associados à reabsorção radicular apical após o tratamento ortodôntico, principalmente hábitos parafuncionais. Foram avaliados 600 pacientes (308 mulheres e 292 homens) previamente tratados ortodonticamente. A amostra foi dividida em dois grupos relacionados ao grau de reabsorção radicular, por meio de radiografias periapicais dos incisivos, no final do tratamento de acordo com Malmgren. O grupo 1 foi composto por 507 pacientes com média de idade inicial de 14,21 anos e com reabsorção radicular externa final ausente ou leve, caracterizada pelos graus 0, 1 e 2 de reabsorção radicular. O grupo 2 incluiu

93 pacientes com média inicial de idade de 14,57 anos e reabsorção radicular moderada ou grave, caracterizada por grau 3 e 4. Os grupos foram comparados em idade no início e término do tratamento, tempo de tratamento, sexo, tipo de tratamento (com e sem extrações), hábitos parafuncionais (bruxismo, onicofagia, hábito de morder objetos, hábito de interposição lingual e hábito de sucção de polegar), alergias e reabsorção radicular pré-tratamento. Os resultados mostram que a idade inicial, gênero, tipo de maloclusão, hábitos parafuncionais e alergias não representam risco estatisticamente significativo de reabsorção radicular. O tempo e o tipo de tratamento (com e sem extrações) e a presença de reabsorção radicular externa no início do tratamento apresentaram diferenças significativas, sendo que os pacientes tratados com extração dentária tiveram uma probabilidade de 2,72 vezes maior de reabsorção radicular apical externa. Os autores concluíram que foram considerados como fatores de risco para reabsorção radicular os casos tratados com extrações dentárias, reabsorção radicular prévia ao início do tratamento e tempo de tratamento.

3.2. Fatores relacionados ao tratamento ortodôntico

Wu et al. (2011) realizaram um estudo clínico prospectivo randomizado para analisar, quantitativamente, as localizações, dimensões e volume de crateras de reabsorção radicular de pré-molares humanos após a aplicação de forças ortodônticas rotacionais leves (25 g) e pesadas (225 g) durante 28 dias. A amostra constou de 15 pacientes adolescentes que necessitavam de extração bilateral dos primeiros pré-molares superiores como parte do tratamento ortodôntico (30 primeiros pré-molares superiores – 15 pares bilaterais – foram coletados). As amostras dos dentes foram divididas bilateralmente em dois grupos (15 dentes no grupo 1, com 15 dentes contralaterais correspondentes no outro grupo). Cada paciente recebeu uma força rotacional pesada (225 g) no primeiro pré-molar e uma força rotacional leve (25 g) no pré-molar contralateral. As forças rotacionais ortodônticas foram aplicadas durante 28 dias com molas cantilever por vestibular e por palatino; ligas de molibdênio beta-titânio de 0,016” foram utilizadas para aplicar a força leve e aço inoxidável de 0,018” para a força pesada. Após o período experimental de 28 dias, os primeiros pré-molares superiores foram extraídos sob protocolos rigorosos para evitar danos à superfície da raiz. As amostras foram escaneadas por meio de um sistema de raios-x de tomografia microcomputada (micro-CT). Verificaram que o volume médio de crateras de

reabsorção foi de 0,42 no grupo de força leve e de 0,51 no grupo de força pesada. Quando separadas no nível da raiz, a diferença no volume de crateras de reabsorção radicular entre os dois grupos foi significativamente diferente apenas no nível médio. Crateras de reabsorção radicular foram consistentemente detectadas nos limites entre as superfícies vestibular e distal e as superfícies mesial e lingual. Os autores concluíram que forças rotacionais pesadas causaram mais reabsorção radicular do que as leves rotacionais e áreas de compressão (superfícies vestibular-distal e lingual-mesial) mostraram reabsorção radicular significativamente maior do que outras áreas em todos os níveis da raiz.

Picanço et al. (2013) avaliaram quais fatores foram comumente observados em pacientes que desenvolveram graus moderados ou severos graus 3 e 4 de Malmgren) de reabsorção nos incisivos superiores durante o tratamento ortodôntico. Consideraram que os dentes anteriores são os mais afetados pela reabsorção radicular, provavelmente, por serem unirradiculares, com raízes afiladas, conduzindo a força ortodôntica diretamente ao ápice, constantemente movidos durante o tratamento ortodôntico e mais expostos a fatores externos, como traumas, tornando-se uma boa referência para a magnitude da reabsorção radicular. A amostra, composta por 99 pacientes que iniciaram o tratamento ortodôntico fixo com a técnica *Edgewise* na dentição permanente, foi dividida em dois grupos: grupo 1 (indivíduos que apresentaram grau 0 ou 1 de reabsorção radicular dos incisivos superiores ao final do tratamento) – 50 pacientes, 26 sem e 24 com extrações (13 primeiros pré-molares, oito segundos pré-molares e três primeiros molares). A média de idade no início do tratamento foi de 16,79 anos, e ao final do tratamento, de 20,00 anos. O tempo médio de tratamento foi de 3,21 anos, e grupo 2 (indivíduos com grau 3 ou 4 de reabsorção radicular nos incisivos superiores ao final do tratamento) – 49 pacientes, 26 sem e 24 com extrações (31 primeiros pré-molares, nove segundos pré-molares, dois primeiros molares). A média de idade no início do tratamento foi de 19,92 anos e a média de idade ao final foi de 23,90 anos. O tempo médio de tratamento foi de 3,98 anos. Foram utilizadas radiografias periapicais inicial e final e cefalogramas iniciais de cada paciente. As radiografias periapicais foram analisadas da seguinte forma: o grau inicial e final, com base na classificação proposta por Malmgren: grau 0 (sem reabsorção), grau 1 (presença de irregularidades apicais), grau 2 (presença de reabsorção por 2 mm), grau 3 (presença de reabsorção entre 2 mm e um terço do comprimento original), grau 4 (presença de reabsorção radicular

maior que um terço do comprimento original da raiz) (Figura 1). A crista óssea foi classificada com base na observação de radiografias periapicais da seguinte forma: plana (largura maior que 1 mm, representando a crista de uma forma retangular) e afiada (largura menor ou igual a 1 mm, representando a crista de forma triangular) (Figura 2). A avaliação do formato da raiz foi realizada com base na classificação proposta por Consolaro: triangular (T), romboide (R), pipeta (P) e dilacerada (D) (Figura 3). Os resultados foram significativos em relação à idade, pois o grupo 1 apresentou pacientes mais jovens, quando comparado ao grupo 2. Assim, afirmaram que pacientes mais idosos apresentam maior risco de desenvolver reabsorção radicular moderada ou grave durante o tratamento ortodôntico. Os resultados mostraram que um tratamento mais prolongado foi um fator de risco para a ocorrência de reabsorção radicular grave, uma vez que o grupo 1 apresentou tempo de tratamento significativamente menor em relação ao grupo 2. Também não encontraram relações significativas entre a reabsorção grave e o gênero. Em relação ao tipo de maloclusão e técnicas ortodônticas, encontraram relação significativa. Quanto ao tipo de tratamento (com ou sem extração), constataram que os pacientes tratados com extração tiveram maior probabilidade de desenvolver reabsorção radicular grave do que aqueles cujo tratamento não incluía a extração. Relataram que, quando o tratamento é realizado com extrações, os pacientes apresentam maior reabsorção e maior grau de severidade, pois a retração mecânica dos dentes anteriores causa maior movimentação do ápice radicular e a necessidade de um tratamento mais prolongado. Os resultados não mostraram relação entre a morfologia da raiz e da crista óssea para a ocorrência de reabsorção severa. Relativo ao grau de reabsorção inicial, os resultados mostraram que pacientes com algum grau de reabsorção radicular no início do tratamento apresentam maior predisposição e maior risco de desenvolver reabsorção radicular severa durante o tratamento ortodôntico. O comprimento da raiz diminuiu significativamente durante o tratamento naqueles com reabsorção severa em comparação ao grupo com reabsorção leve, como esperado, devido ao critério de divisão do grupo. No entanto, o comprimento da raiz do grupo 2 já era menor que o do grupo 1 antes do início do tratamento. Isso pode ser considerado uma indicação de que um menor comprimento de raiz no início do tratamento é um fator de risco para o aumento da ocorrência de reabsorção radicular durante o tratamento ortodôntico. Da mesma forma, a proporção coroa/raiz no início do tratamento foi menor no grupo 2 do que no grupo 1, e continuou menor no final do

tratamento. Além disso, a proporção coroa/raiz sofreu uma redução maior no grupo 2, como esperado. Os resultados mostraram que não houve diferença estatisticamente significante entre os grupos para a protrusão e a inclinação inicial dos incisivos, indicando que não são fatores de risco para a ocorrência de reabsorção radicular grave, embora o grupo 2 tivesse maior inclinação vestibular dos incisivos no início do tratamento, mas sem significância estatística. A relação maxilomandibular não foi significativamente diferente entre os grupos, indicando que essa variável não é um fator de risco para a ocorrência de reabsorção radicular grave. Não houve diferença estatisticamente significante entre os grupos para *overjet* e *overbite*, indicando que, no início do tratamento, essas variáveis não são fator de risco. A espessura óssea apresentou resultado estatisticamente significante, confirmando a hipótese desses autores sobre o aumento do risco de reabsorção em pacientes com cortical delgado. Diante dos resultados encontrados, os autores concluíram que os casos tratados com extração têm maior chance de apresentar reabsorção radicular grave do que os pacientes tratados sem extrações. O comprimento curto da raiz e a proporção coroa/raiz ao início do tratamento aumenta a chance de desenvolver reabsorção severa. Pacientes com osso alveolar cortical fino são mais propensos a desenvolver reabsorção severa do que pacientes com boa espessura óssea.

Figura 1 – Classificação proposta por Malmgren dos níveis de reabsorção radicular durante o tratamento ortodôntico. 1) Reabsorção mínima (contorno apical irregular); 2) Reabsorção moderada (≤ 2 mm); 3) Reabsorção severa (> 2 mm < 1/3 da raiz); 4) Reabsorção extrema (> 1/3 da raiz).

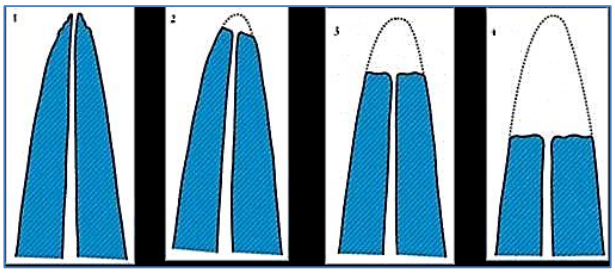

Fonte: Picanço *et al*., 2013.

Figura 2 – Morfologia do osso da crista alveolar

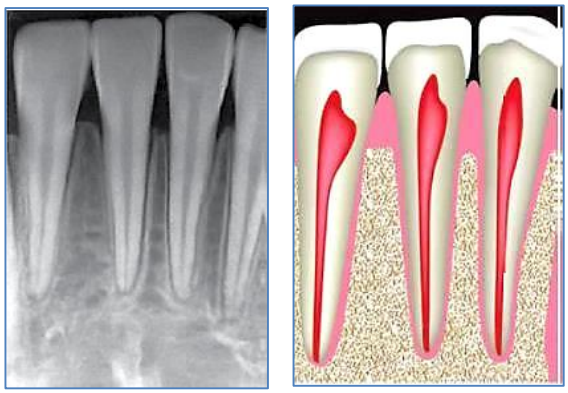

Fonte: Picanço *et al*., 2013.

Figura 3 – Avaliação do formato da raiz com base na classificação proposta por Consolaro: Triangular (T), romboide (R), pipeta (P) e dilacerada (D).

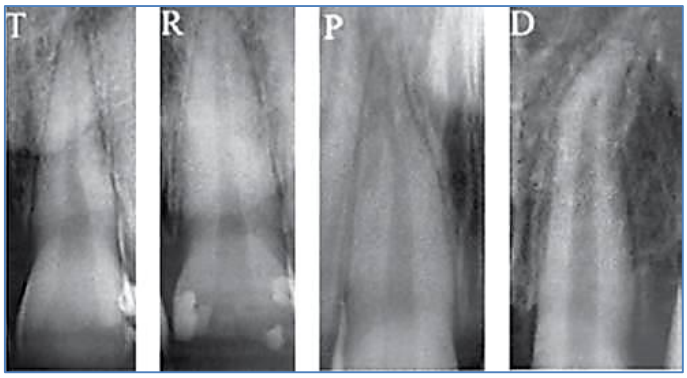

Fonte: Picanço *et al*., 2013.

Jacobs et al. (2014), em um estudo retrospectivo, determinaram a ocorrência e a gravidade de reabsorção radicular externa em incisivos superiores e inferiores durante o tratamento com braquetes autoligados e convencionais com a mesma prescrição e da mesma companhia. Além disso, analisaram a quantidade de casos de extração, número de consultas e tempo de tratamento. A amostra constou de 213 indivíduos. Os tratamentos foram realizados com os braquetes autoligados (n = 139 – SmartClip 3M Unitek, EUA) ou braquetes convencionais (grupo-controle) (n = 74 – Série vitória, 3M Unitek, EUA). Ambos os tipos de braquetes possuíam *slot* 0.022 de tamanhos e prescrições MBT. No grupo-controle, a ligação foi realizada com aço para os braquetes convencionais. Medidas da coroa e comprimento da raiz dos incisivos foram tomadas por meio de radiografias panorâmicas. Os autores observaram que não houve diferença entre os indivíduos tratados com braquetes convencionais ou autoligados referentes à quantidade (em porcentagem) de reabsorção radicular. A ocorrência de reabsorção apical externa severa também não diferiu entre os dois grupos. Os incisivos inferiores centrais foram os mais afetados. Esse fato pode ter sido causado por uma maior carga mecânica, devido as suas superfícies radiculares menores. A porcentagem de pacientes com necessidade de extração de dente para o tratamento e o número de consultas não mostrou diferenças. O tempo de tratamento foi menor com braquetes convencionais (18,1 ± 5,3 *vs* autoligados: 20,7 ± 4,9 meses). Os autores concluíram não haver diferença na quantidade de reabsorção apical externa, número de consultas e taxa de extração

entre braquetes convencionais e autoligáveis.

Maués, Nascimento e Vilella (2015) realizaram um estudo retrospectivo para determinar, por meio de radiografias periapicais, a prevalência de reabsorção radicular severa (superior a 1/3 do comprimento original da raiz) e sua relação com as variáveis de tratamento ortodôntico em 129 pacientes tratados com a técnica Edgewise padrão, com uma sequência pré-determinada de arcos durante o nivelamento e o alinhamento: para o nivelamento inicial, níquel-titânio 0,014" e 0,016". Os fios (Ni-Ti) foram selecionados, seguidos por 0,017 x 0,025", 0,019 x 0,025" de níquel-titânio (Ni-Ti) e 0,019 x 0,025" de aço inoxidável. Nos casos envolvendo extrações, fios de aço inoxidável retos de 0,019 x 0,025". Alças em "T" foram utilizadas para fechar os espaços de extração. Não foram utilizados dispositivos de ancoragem esquelética temporária. O índice proposto por Malmgren foi utilizado para avaliar o grau de alterações radiculares (escore 0 – ausência de alterações no ápice radicular, escore 1 – contorno radicular irregular, escore 2 – reabsorção radicular menor que 2 mm, escore 3 – reabsorção de 2 mm a um terço do comprimento original da raiz e escore 4 – reabsorção superior a um terço do comprimento original da raiz. Para identificar os possíveis fatores de risco, foram avaliadas as variáveis: gênero, arcada dentária (maxilar ou mandibular), tratamento com ou sem extrações, duração do tratamento, estágio do ápice radicular (aberto ou fechado), formato da raiz, além de sobreposição e sobremordida no início do tratamento. A severidade da reabsorção foi pontuada como: 0-3 (nenhum para reabsorção leve) e 4 (reabsorção severa). Constataram que os incisivos centrais superiores apresentaram maior porcentagem, seguidos dos incisivos laterais superiores e dos inferiores. Dentre os 959 dentes avaliados, 28 (2,9%) apresentaram reabsorção severa. Não foi possível relacionar o grau de reabsorção ao formato da raiz, a quantidade de sobremordida no início do tratamento ou o gênero do paciente. Os autores concluíram que a prevalência de reabsorção radicular severa resultante do tratamento ortodôntico foi considerada baixa (2,9%). Os fatores de risco foram dentes localizados na região anterossuperior, overjet maior ou igual a 5 mm ao início do tratamento, tratamentos envolvendo extrações dentárias, tempo prolongado de terapia e formação radicular completa à época do início do tratamento ortodôntico, sugerindo que a reabsorção radicular é um fenômeno multifatorial.

Yi et al. (2016) realizaram uma revisão sistemática da literatura para avaliar, de forma abrangente, com base em evidências, a reabsorção radicular no tratamento

ortodôntico fixo com braquetes autoligados e convencionais. Os critérios de inclusão foram tipos de estudos – ensaios clínicos randomizados (ECR), ensaios clínicos controlados (TCRs) e estudos de coorte, tipos de participantes – os sujeitos deveriam ser pacientes saudáveis que necessitavam de tratamento ortodôntico fixo, tipos de intervenção – recebimento de tratamento ortodôntico fixo com braquetes autoligados ou não e resultados – a redução do comprimento da raiz (em milímetros e em porcentagem); ao fim, sete estudos preencheram esses critérios, dentre os quais, cinco foram agrupados estatisticamente para a análise quantitativa. Os resultados mostraram que a reabsorção radicular dos incisivos centrais superiores no grupo de braquetes autoligados foi significativamente inferior ao do grupo de braquetes convencionais. Não houve diferença significativa nos incisivos laterais superiores, incisivos centrais inferiores e incisivos laterais inferiores que foram observados entre braquetes autoligados e convencionais. Os autores concluíram que os braquetes autoligados parecem ter um efeito protetor de longo prazo dos incisivos centrais superiores da reabsorção radicular em comparação com os convencionais. Não foram detectadas influências diferentes em outros incisivos. Os resultados sugeriam que apesar dos braquetes autoligados parecerem ter um efeito protetor de longo prazo para os incisivos centrais superiores da reabsorção radicular em comparação com os convencionais, ainda são necessários mais estudos de alta qualidade que confirmem as evidências sobre essa questão.

Barros et al. (2017) realizaram um estudo de controle histórico não randomizado para comparar o grau de reabsorção radicular dos incisivos centrais superiores submetidos à retração com e sem ancoragem esquelética. A amostra constou de 37 pacientes que necessitavam de retração anterior máxima e tratados com extração de dois pré-molares superiores, divididos em dois grupos: grupo 1, com 22 pacientes (idade média, 14,04 ± 2,83 anos; 11 meninos, 11 meninas) com maloclusão severa de Classe II, exigindo retração anterior máxima. nos quais a retração anterior foi realizada sem ancoragem esquelética (Figura 4A), e o grupo 2 incluiu 15 pacientes (três homens, 12 mulheres) tratados com retração anterior esqueleticamente ancorada (Figura 4B). O grupo 2 foi selecionado prospectivamente de acordo com os seguintes critérios: maloclusão Classe II Divisão 1 ou Classe I com biprotrusão que requereram a extração de dois primeiros pré-molares superiores e retração anterior máxima para melhora oclusal e estética, sem histórico de trauma nos incisivos superiores, sem tratamento endodôntico ou reabsorção preexistente nas

radiografias periapicais iniciais e apinhamento maxilar menor que 3 mm. Os pacientes de ambos os grupos não tinham histórico de tratamento ortodôntico prévio. Nenhum deles teve expansão rápida da maxila previamente realizada, e mecânica ortodôntica semelhante foi aplicada em ambos os grupos por meio de aparelhos fixos pré-ajustados fixos de 0,022 x 0,028" (prescrição Roth). Uma sequência típica de fio caracterizada por níquel-titânio de 0,014" e 0,016", seguida por fios de aço inoxidável de 0,016", 0,018", 0,020" e 0,019 x 0,025" foi utilizada para o nivelamento e o alinhamento. A retração anterior foi realizada com fios retangulares contínuos de aço inoxidável. Forças ortodônticas de 250 g foram aplicadas em cada lado com cadeias elásticas intramaxilares que se estenderam do gancho de retração ao primeiro gancho do tubo molar (grupo 1) ou ao mini-implante (grupo 2) para retrair os dentes anterossuperiores em massa. A força de retração anterior foi ativada mensalmente e medida com um medidor de tensão ortodôntico. No grupo 1, o aparelho extrabucal cervical foi utilizado durante a retração anterior para evitar a perda de ancoragem, com um tempo médio de 14 a 16 horas por dia. Os pacientes tratados com mini-implantes não tiveram correção Classe II com elásticos intermaxilares e 14 pacientes não aderentes ao dispositivo de reforço de ancoragem tiveram a relação canina Classe II normalizada com elásticos intermaxilares após fechamento do espaço de extração por um tempo médio de 5,85 meses. O tempo total de tratamento foi calculado para os dois grupos. Os mini-implantes foram inseridos próximos à linha mucogengival em todos os pacientes do grupo 2 sob anestesia local infiltrativa no osso alveolar vestibular maxilar entre o primeiro e o segundo pré-molares superiores de cada lado para ancorar as forças de retração anteriores. Radiografias periapicais foram realizadas no final do tratamento, utilizando a técnica de paralelismo. Para classificar a gravidade da reabsorção nas raízes dos incisivos centrais superiores durante a retração anterior, as radiografias periapicais pré-tratamento foram tomadas como parâmetro. Para minimizar o problema de padronização entre as radiografias, o sistema de pontuação proposto por Malmgren foi utilizado para quantificar o grau de reabsorção radicular em vez da avaliação métrica. As características cefalométricas estudadas consistiram em overjet e overbite iniciais, alterações no overjet e overbite e deslocamentos horizontais e verticais dos ápices dos incisivos centrais superiores. os autores verificaram que não houve diferença estatisticamente significante entre os grupos em relação à reabsorção radicular, mas o número de pacientes com graus de reabsorção radicular severa e extrema foi significativamente maior no grupo 2. Os

autores concluíram que, embora o grau de reabsorção radicular do grupo de ancoragem esquelética não tenha sido significativamente diferente do grupo sem essa ancoragem, o número de pacientes com reabsorção severa a extrema no primeiro grupo foi significativamente maior. Portanto, é necessária uma monitorização clínica cuidadosa da retração anterior ancorada no esqueleto, principalmente, quando existem fatores predisponentes conhecidos em relação à reabsorção radicular.

Figura 4 – A) grupo 1 – extração do primeiro pré-molar, seguida de retração do incisivo superior sem ancoragem esquelética e B) grupo 2 – com ancoragem esquelética.

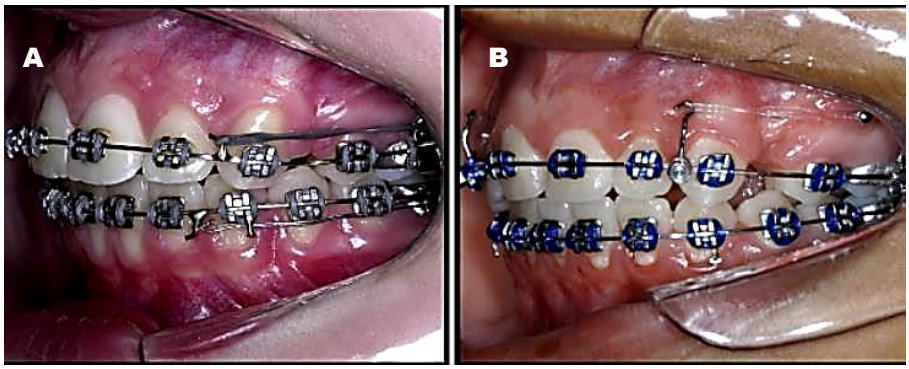

Fonte: Barros et al., 2017.

Gay et al. (2017) investigaram a incidência e gravidade da reabsorção radicular em pacientes adultos tratados com alinhadores Invisalign®. O grupo de estudo consistiu de 71 pacientes adultos Classe I (idade média de 32,8 ± 12,7) tratados com alinhadores Invisalign®. Todos os incisivos, caninos, primeiros pré-molares superiores e primeiros molares foram avaliados. Os comprimentos da raiz e da coroa de 1. 083 dentes foram medidos em radiografias panorâmicas no início (T0) e no final (T1) da terapia com o alinhador. O comprimento da coroa foi representado pela distância entre a borda incisal e a junção cemento-esmalte (no eixo longo) e o comprimento da raiz, pela distância entre a junção cemento-esmalte e o ápice (Figura 5). A razão raiz-coroa (RCR) individual de cada dente e, portanto, suas alterações relativas (rRCR) foram determinadas. Uma diminuição da rRCR foi avaliada como uma redução do comprimento da raiz durante o tratamento. Verificaram que 41,81% dos 1.083 dentes (n = 453) apresentaram uma redução no comprimento da raiz pós-tratamento (rRCR <100%). Foi encontrada uma redução de até 10% em 25,94% (n = 281), uma redução distinta de 10% para 20% em 12,18% (n = 132) da amostra. 3,69% (n = 40) dos dentes foram afetados com uma redução considerável (> 20%). Uma reabsorção radicular severa foi observada apenas em 3,69% dos dentes, com

ocorrência nos pré-molares superiores esquerdos, incisivos laterais superiores esquerdos, lateral inferior direito e incisivos centrais. Os autores concluíram que o tratamento ortodôntico com alinhadores Invisalign® pode levar à reabsorção radicular. No entanto, sua incidência foi muito semelhante à descrita para as forças leves ortodônticas, com uma porcentagem média de <10% do comprimento original da raiz.

Figura 5 – Medida das radiografias panorâmicas: comprimentos das raízes e coroas (JCE = junção cemento-esmalte). A razão raiz-coroa individual (RCR) foi determinada, considerando o comprimento da raiz e da coroa pré e pós-tratamento.

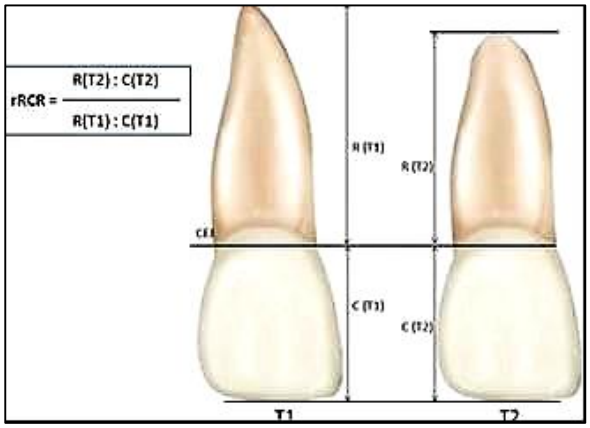

Fonte: Gay et al. (2017).

Currell et al. (2019) revisaram sistematicamente a literatura para avaliar a associação entre a movimentação dentária ortodôntica e a reabsorção radicular externa. Os critérios de seleção incluíram ensaios clínicos randomizados (ECRs), conduzidos com a utilização de aparelhos ortodônticos fixos ou alinhadores termoplásticos sequenciais em pacientes humanos. Após os critérios de inclusão, foram incluídos 25 artigos, descrevendo 24 ECRs que avaliaram 1.004 pacientes para reabsorção radicular externa. Os estudos investigaram a reabsorção radicular em incisivos e pré-molares submetidos a mecanoterapias ortodônticas. Os resultados mostraram que a indução da reabsorção radicular externa está associada à aplicação da força ortodôntica. A influência da continuidade do carregamento de força foi avaliada e mostrou que forças contínuas, independentemente da magnitude ou direção, resultaram em mais reabsorção radicular do que em forças interrompidas. O argumento é de que essa descoberta se deve a uma carga intermitente que permite a cura do cemento reabsorvido. Dos estudos que avaliaram braquetes e fios ortodônticos, demonstrou-se que a prescrição de braquetes, o método de ligação e a sequência de arcos não resultaram em associação estatisticamente significativa com

um aumento ou diminuição da reabsorção radicular. A razão pode ser assumida como semelhanças na magnitude da força e no protocolo de ativação entre os grupos, que demonstraram estar associados à reabsorção radicular, e não ao design do dispositivo. O efeito da duração do tratamento e uma pausa no tratamento mostraram uma relação positiva e inversa com a reabsorção radicular, respectivamente. Os autores concluíram que faltam ECRs bem projetados e relatados na reabsorção radicular, havendo evidências predominantemente de baixa a muito baixa qualidade em relação às mecanoterapias ortodônticas e sua influência na reabsorção radicular externa. Um aumento na incidência e na gravidade da reabsorção é observado quando forças ortodônticas são aplicadas, existindo correlações positivas entre a reabsorção e força contínua, forças pesadas, força intrusiva e duração do tratamento. A extensão da reabsorção radicular externa mostrou-se reduzida com o fornecimento de uma pausa no tratamento.

Fang, Qi e Liu (2019) investigaram a reabsorção radicular externa (RRE) em participantes que receberam alinhadores invisíveis e compararam com aqueles tratados com aparelhos fixos. Foram identificados 116 estudos. Após a eliminação de duplicatas, a triagem de resumos e a revisão de artigos em texto completo, restaram 11 estudos para análise qualitativa, enquanto três foram adequados para a meta-análise. Os autores concluíram que os alinhadores invisíveis podem não impedir a ERR durante o tratamento ortodôntico, mas sua incidência e gravidade podem ser menores em comparação com os resultados relatados por estudos com os aparelhos fixos. O sistema de força intermitente e o movimento menos instável, que requerem um plano de tratamento bem desenhado pelos ortodontistas e boa cooperação dos pacientes, podem ajudar a alcançá-lo. No entanto, as qualidades dos estudos incluídos foram relativamente baixas. Ressaltaram que os ECRs de alta qualidade e considerações de fatores de confusão são necessários para concluir um resultado mais persuasivo.

3.3 Métodos de diagnóstico

Campos et al. (2013), ponderando que as imagens visualizadas nas radiografias periapicais refletem a superposição de toda a estrutura radicular, subestimando a extensão da lesão de reabsorção, objetivaram determinar, em imagens sagitais de TCFC, os comprimentos das superfícies vestibular e lingual dos

incisivos com o diagnóstico de reabsorção radicular apical, comparando-os com o maior comprimento de raiz e criando uma escala visual qualitativa para a classificação das imagens de reabsorção radicular apical. A amostra foi composta por 82 incisivos (nove (11%) incisivos centrais inferiores, 10 (12,2%) incisivos laterais inferiores, 36 (32,9%) incisivos centrais superiores e 27 (43,9%) incisivos laterais superiores)) com reabsorção radicular apical de 25 pacientes (14 do gênero feminino, 11 do gênero masculino, faixa etária de 13 a 41 anos, média de idade de 20,4 anos) submetidos a tratamento ortodôntico com aparelhos fixos Edgewise e selecionados com base no diagnóstico de reabsorção radicular apical em, pelo menos, um incisivo superior por meio de radiografias periapicais de acompanhamento. Nos registros de pré-tratamento, esses pacientes não apresentavam incisivos superiores com reabsorção radicular apical, alterações morfológicas radiológicas ou história de trauma. A imagem sagital selecionada para a análise de cada incisivo foi a obtida do corte sagital do centro mesiodistal da raiz e perpendicular à borda incisal. Uma escala visual qualitativa para classificar a aparência sagital das lesões de reabsorção radicular apical foi criada (Figura 6), e as lesões foram classificadas por cinco ortodontistas, de acordo com uma escala visual de duas vezes, com um intervalo médio de 30,6 dias entre elas. Os autores constataram que não houve diferença estatisticamente significativa entre as superfícies vestibular e lingual, demonstrando que a reabsorção radicular associada ao tratamento ortodôntico afetou indistintamente ambas as superfícies. As diferentes maneiras pelas quais as superfícies radiculares foram afetadas pela reabsorção também foram determinadas. A maioria dos incisivos avaliados (92,7%) mostrou a superfície labial (39%), superfície lingual (28%) ou ambas as superfícies (25,7%) mais curta que o maior comprimento de raiz, indicando que na maioria dos incisivos, a reabsorção radicular plana não ocorre na região apical. As superfícies labial e lingual são afetadas em diferentes graus; isso não pode ser visto em radiografias periapicais ou panorâmicas convencionais. Relacionando os tipos de reabsorção radicular apical na escala visual com os resultados obtidos nas medidas das superfícies radiculares, observou-se a ocorrência do tipo 4 nos acordos intraobservador (21%) e interobservador (25%) foi semelhante a a porcentagem de incisivos com ambas as superfícies menores que o maior comprimento de raiz (25,5%). Da mesma forma, a ocorrência dos tipos 2 e 5 nos acordos intraobservador (21%) e interobservador (27%) foi semelhante à frequência dos incisivos com a superfície lingual mais curta do que o maior comprimento de raiz (28%). A ocorrência

dos tipos 3 e 6 nas concordâncias intraobservador (10%) e interobservador (12%) foi menor que a frequência dos incisivos com a superfície labial menor do que a maior extensão radicular (39%). Adversamente, a ocorrência do tipo 1 nas concordâncias intraobservador (15%) e interobservador (22%) foi maior que a frequência dos incisivos com o mesmo comprimento que a maior extensão radicular (7,3%). Esclareceram que esse fato pode ser explicado por uma possível dificuldade encontrada pelos observadores em identificar irregularidades nos contornos da superfície labial, diminuindo a ocorrência de casos em que a superfície labial apresentou um tipo diagonal de reabsorção (tipo 3) e aumentando os casos com reabsorção radicular apical horizontal (tipo 1). No geral, a frequência média intraobservador foi de 69,5% entre os dois tempos de avaliação, e a concordância foi superior a 60% para todos os observadores, variando de 62,2% a 75,6%. De todos os acordos entre as duas avaliações, em 221 (77%), os observadores classificaram as lesões de reabsorção radicular apical entre os níveis 2 e 6, em que pelo menos uma superfície radicular era mais curta que o maior comprimento de raiz, confirmando os resultados obtidos com a análise estatística. Os autores concluíram que houve uma diferença estatisticamente significativa entre o maior e o menor comprimento de raiz quando avaliado no corte sagital dos incisivos, demonstrando que a superposição radiográfica subestima a extensão das lesões de reabsorção radicular apical.

Figura 6 – Escala visual representando as classificações de reabsorção radicular apical dos incisivos em cortes sagitais: tipo 1 – reabsorção radicular apical plana, tipo 2 – reabsorção radicular apical plana associada à reabsorção superficial na superfície lingual, tipo 3 – reabsorção radicular apical plana associada à reabsorção superficial na superfície labial, tipo 4 – reabsorção radicular apical associada à reabsorção superficial nas superfícies labial e lingual, tipo 5 – reabsorção radicular apical diagonal na direção labiolingual, tipo 6 – reabsorção radicular apical diagonal na direção lingual-labial.

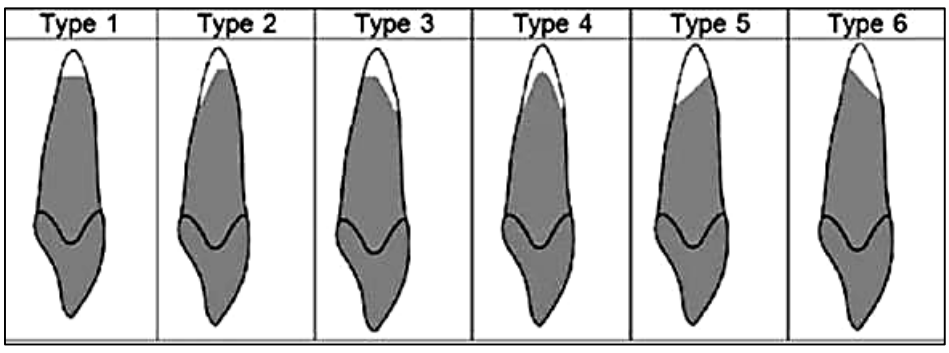

Fonte: Campos et al., 2013.

Mesgarani et al. (2014) realizaram um estudo experimental com o objetivo de avaliar a acurácia da radiografia intraoral convencional (RC), em comparação com técnicas de radiografia digital, ou seja, dispositivos de carga acoplada (DCA) e sensores fósforo fotoestimuláveis (PSP), na detecção de reabsorção radicular externa (RRE). A amostra constou de 80 pré-molares inferiores extraídos e divididos em oito grupos (n=10). Após a realização das radiografias iniciais com filme intraoral convencional, um sensor DCA e um sensor PSP, os defeitos artificiais similares à RRE foram criados com brocas diamantadas circulares com diâmetros de 0,8 mm, 1 mm, 1,2 mm e 1,4 mm perfurando a metade apical das superfícies mesial, distal e vestibular dos dentes (10 dentes foram colocados em um grupo controle sem reabsorção). As radiografias foram repetidas com dois tempos diferentes de exposição e as imagens foram observadas por três observadores, com base na capacidade de determinar a presença/ausência e a superfície do defeito. Um total de 240 superfícies radiculares foi incluído no estudo: 120 foram detectadas com reabsorção e 120 sem qualquer defeito pelos observadores. O resultado do sensor DCA teve o maior percentual de avaliação correta em comparação aos sensores de RC e de PSP, embora a diferença não tenha sido significativa. De acordo com os resultados, os autores verificaram que alta dose de radiografia aumenta a acurácia do diagnóstico; no entanto, esse problema foi significativo apenas para sensores DCA. A precisão do diagnóstico também aumentou com o aumento do tamanho da lesão. Os autores concluíram que não houve diferença significativa entre os métodos radiográficos convencional e digital em termos de detecção de reabsorção radicular externa.

Savoldi et al. (2015), em estudo retrospectivo, avaliaram a severidade da reabsorção radicular apical dos incisivos superiores e inferiores após tratamento ortodôntico de baixo atrito. A amostra constou dos registros ortodônticos de 93 pacientes (53 mulheres e 40 homens), com idade média de 14 anos, com apinhamento moderado e que foram tratados sem extrações, seguindo um protocolo integrado Straight wire (ISW). Os comprimentos dos dentes pré e pós-tratamento dos incisivos superiores e inferiores foram medidos em radiografias panorâmicas, usando aparelho fixo com vários suportes, com aparelho autoligado passivo (Damon©, Ormco Co., EUA) pré-ajustado (slot 0,022 x 0,028”). Os arcos utilizados na configuração básica foram todos da forma Damon© Q da seguinte forma: 0,014” de níquel titânio (Ni-Ti) superior e inferior ou 0,014” de cobre níquel-titânio (CuNiTi) durante o estágio I: 0,014 x 0,025” NiTi, 0,018 x 0,025” CuNiTi durante o estágio II: 0,019 x 0,025” de

aço inoxidável durante estágio III, e 0,019 x 0,025” de aço inoxidável, 0,019 x 0,025” titânio-molibdênio (TMA), 0,016 x 0,025” de aço inoxidável, 0,016” de aço inoxidável ou 0,018” de aço inoxidável durante o estágio IV. O protocolo terminou com 0,019 x 0,025” de aço inoxidável ou 0,019 x 0,025” TMA. A duração média do tratamento foi de 2,1 anos, com os pacientes apresentando apinhamento leve (entre 0 e 4 mm) no início do tratamento. Para analisar o grau de reabsorção radicular, foram examinadas radiografias cefalométricas panorâmicas e laterais antes e após o tratamento ortodôntico. Os comprimentos inicial e final dos incisivos superiores e inferiores (com referência ao eixo longo do dente, da borda incisal ao ápice radicular, até o ponto médio da JEC) foram medidos em pixel por meio de “régua”. Verificou-se que os incisivos centrais superiores não apresentaram alterações (0,3%, 0,6%), os incisivos laterais superiores apresentaram um pequeno aumento (1,4%, 1,8%) que foi atribuído à conclusão do desenvolvimento radicular em pacientes mais jovens; os incisivos centrais e laterais inferiores sofreram leve reabsorção (-3,1%, -3,4%). Foi encontrada diferença estatisticamente significante para os incisivos inferiores, mas não para os superiores. Os autores concluíram que em pacientes com apinhamento leve e consequente baixa quantidade de movimento radicular, um tratamento ortodôntico de baixo atrito pode levar a uma leve reabsorção radicular apical, envolvendo, principalmente, os incisivos inferiores. A utilização de uma correção trigonométrica na análise radiológica panorâmica pode reduzir as limitações dessa avaliação bidimensional.

Schwartz et al. (2015) realizaram um estudo retrospectivo com o objetivo de avaliar a reabsorção radicular apical induzida pelo aparelho de Herbst com tomografia computadorizada *cone-beam* (TCFC). A amostra constituiu-se por 23 pacientes, tratados sequencialmente (11 homens, 12 mulheres, com idade média de 15,76 ± 1,75 anos), que apresentavam maloclusão esquelética de Classe II, divisão 1 que utilizaram aparelho de Herbst bandado até completar oito meses de tratamento. A TCFC foi obtida antes do tratamento (T0) e após o tratamento (T1). Todas as raízes dentárias, com exceção dos terceiros molares, foram avaliadas e a reabsorção radicular apical foi determinada pelo método de navegação axial guiada. Os pontos de referência para as medidas de cada dente foram: borda incisal até o ápice radicular dos incisivos central e lateral (corte sagital), ponta da cúspide ao ápice radicular dos caninos (seção sagital), ponta da cúspide vestibular ao ápice do pré-molar de raiz única (corte sagital), ponta da cúspide vestibular ao ápice da raiz vestibular do pré-

molar de duas raízes (corte sagital), ponta da cúspide lingual ao ápice da raiz lingual do pré-molar de dois dentes (secção coronal), ponta da cúspide mesiovestibular ao ápice da raiz mesiovestibular do molar superior (corte sagital), ponta da cúspide distovestibular ao ápice da raiz distovestibular do molar superior (seção sagital), ponta da cúspide mesiolingual ao ápice da raiz lingual do molar superior (corte coronal), ponta da cúspide mesiovestibular ao ápice da raiz mesial do molar inferior (seção sagital) e ponta da cúspide distovestibular ao ápice da raiz distal do molar inferior (corte sagital). Verificaram que houve diferença estatística para a raiz mesiovestibular do primeiro molar superior direito, raiz distovestibular do primeiro molar superior esquerdo, raiz distovestibular do segundo molar superior esquerdo, raiz do segundo pré-molar inferior esquerdo, raiz distal do primeiro molar inferior esquerdo, raiz mesial do primeiro inferior direito molar, raiz mesial do segundo molar inferior direito e segundo molar inferior direito da raiz distal. Entretanto, a reabsorção radicular apical detectada foi mínima, com média menor que 0,5 mm. A reabsorção apical foi detectada pela TCFC em 57,96% das 980 raízes submetidas ao tratamento com aparelho de Herbst. Análises de reabsorção radicular apical entre os gêneros não mostraram diferença estatística. Em T1, as raízes foram maiores que em T0 para o dente 21, 22, raiz vestibular do 15 e raiz palatina de 14, 15, 25 e 27. Isso ocorreu, provavelmente, pela precisão da TCFC com resoluções de voxel de 0,4 mm para mensuração linear da reabsorção radicular apical utilizada. De acordo com os resultados, os autores concluíram que a avaliação tridimensional das raízes dentárias por TCFC mostrou uma associação entre o aparelho de Herbst e a reabsorção radicular inflamatória induzida ortodonticamente, principalmente nos dentes de ancoragem, entretanto, a perda da estrutura radicular foi mínima e clinicamente insignificante.

Dindaroğlu e Doğan (2016) reportaram que a reabsorção radicular é um processo patológico e fisiológico que resulta na perda do cemento e da dentina e sua importância clínica está diretamente relacionada a sua detecção. Por muitos anos, foi examinada com radiografias convencionais (periapicais, radiografia digital, ortopantomografia e radiografia cefalométrica lateral), microscopia de luz e microscópios eletrônicos de varredura. Recentemente, a tomografia computadorizada (TC) e a micro-TC foram prevalentes e, mais tarde, a TC de feixe cônico (TCFC) veio à tona. Embora o encurtamento do comprimento da raiz possa ser detectado com métodos convencionais, a localização, a profundidade e a largura da reabsorção em

diferentes partes da raiz não podem ser detectadas ou medidas (Figura 7). As reabsorções radiculares superficiais só podem ser detectadas com métodos bidimensionais em situações em que a profundidade das lacunas de reabsorção aumenta em um determinado nível. As formações anatômicas normais podem ser vistas como sombras radiopacas ou radiolúcidas e, como resultado de superposições, pode haver uma diminuição na qualidade diagnóstica das imagens. Para avaliar claramente a raiz dos dentes com inclinação lingual ou vestibular, o posicionamento claro e absoluto ao longo do ponto focal é muito difícil. O fator mais importante a ser considerado na avaliação da reabsorção radicular com radiografias periapicais é a repetibilidade da posição entre raios-X e o dente. Se a posição da radiografia não puder ser reproduzida, não será possível realizar uma análise quantitativa confiável e precisa. O fator de ampliação é geralmente menor que 5% nas radiografias periapicais. Portanto, são superiores às radiografias panorâmicas, pois podem fornecer informações detalhadas com menos distorção. Um fator de ampliação que pode variar entre 5% e 12% deve ser considerado durante a realização de avaliações com radiografias cefalométricas laterais. Como as raízes dos incisivos centrais estão sobrepostas, a confiabilidade diminui e é difícil visualizar com acurácia a reabsorção radicular. É possível realizar avaliações com a mesma sensibilidade com radiografias periapicais e com menor dose de radiação com radiografias digitais. A micro-CT, quando comparada com outros métodos, tem uma resolução tão alta quanto 3 μm. Por essa razão, é considerada um método de referência em avaliações odontológicas tridimensionais. Com esse método, a reabsorção radicular pode ser medida ou detectada apenas em condições *in vitro*, e para obter imagens de alta resolução *in vivo*, altos níveis de radiação são necessários, restringindo sua utilização. Em relação à TC convencional, quando comparada à TCFC, as vantagens em utilizar essa última são que ela pode capturar imagens com doses menores, ter um tempo de varredura mais curto e melhorar a nitidez da imagem (Figura 8). Além disso, quando comparada com a micro-CT, uma das vantagens mais significativas é de poder ser utilizada em avaliações *in vivo*. Essa situação não é um procedimento de rotina em cada paciente; no entanto, de acordo com esses autores, para a obtenção de melhor imagem com a dose mínima, a TCFC está em primeiro plano em termos de indicações.

Figura 7 – Imagens bidimensionais de um paciente. A avaliação das raízes dos incisivos laterais com ortopantomografia ou cefalograma lateral em detalhe é difícil, devido à sobreposição dos caninos nas raízes dos incisivos laterais. O comprimento e a forma das raízes também não podem ser claramente avaliados. O comprimento da raiz das laterais pode ser considerado dentro dos níveis normais (A, B).



Fonte: Dindaroğlu e Doğanm. 2016.

Figura 8 – Imagens tridimensionais do mesmo paciente da Figura 7 – perda de material da superfície radicular sem diminuição do comprimento radicular em três planos do espaço que afetam o diagnóstico e o planejamento do tratamento (A-C).

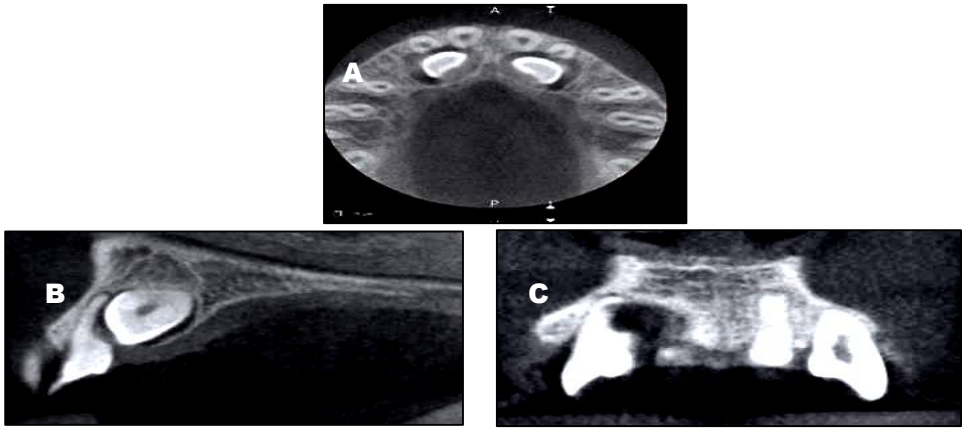

Fonte: Dindaroğlu e Doğanm. 2016.

Kreich et al. (2016) descreveram que a tomografia computadorizada de feixe cônico tem sido sugerida como alternativa às radiografias periapicais e panorâmicas. No entanto, esse exame torna o tratamento ortodôntico mais caro e sujeita o paciente a uma dose adicional de radiação. Como alternativa, propuseram o registro e a subtração *a posteriori* de imagens radiográficas e a utilização de técnicas computadorizadas para quantificar a reabsorção radicular apical externa (RRAE) utilizando radiografias periapicais. O procedimento de registro e subtração *a posteriori* corrige as discrepâncias da projeção geométrica e equaliza a densidade e o contraste das imagens radiográficas antes e após o tratamento, possibilitando a comparação das duas radiografias e melhorando a sensibilidade e a acurácia da avaliação, que é realizada com um *software* específico. Dessa forma, realizaram um estudo retrospectivo para avaliar se o registro e a subtração *a posteriori* de imagens radiográficas poderiam ser utilizados para quantificar a reabsorção radicular apical em incisivos centrais permanentes superiores após tratamento ortodôntico, bem como

determinar se a RRAE estava relacionada aos parâmetros envolvidos no tratamento. Uma amostra de 79 pacientes (idade média de 13,5 anos), sem história de trauma ou tratamento endodôntico dos incisivos centrais permanentes superiores foi selecionada. A duração média do tratamento foi de 10 a 38 meses. Radiografias periapicais foram realizadas utilizando a técnica de paralelismo modificado antes e após o tratamento ortodôntico e importadas para um *software*. Com base em uma análise das radiografias pós-tratamento, o comprimento dos incisivos foi medido. A RRAE média foi descrita em pixels e a reabsorção radicular relativa (%). A idade e o gênero do paciente, a extração dentária, a utilização de elásticos e a duração do tratamento foram avaliados para identificar possíveis correlações com a reabsorção. A fim de identificar possíveis correlações com fatores comumente associados à reabsorção, os dados referentes às características dos pacientes, como gênero e idade, foram coletados dos prontuários clínicos. As características envolvidas no tratamento ortodôntico, consideradas para análise, foram a necessidade de extração do primeiro pré-molar superior, a utilização de elásticos e a duração do tratamento. As medidas 1.NA (ângulo formado pelo eixo longo do incisivo superior e a linha nasion) e 1-NA (distância linear entre o ponto mais anterior do incisivo central superior e a linha de NA) também foram obtidas, por serem parte da análise cefalométrica que determina o padrão dentário dos incisivos superiores. Não foram observadas diferenças significativas, quando os incisivos centrais direito e esquerdo foram comparados. Nenhuma diferença na RRAE média foi observada de acordo com gênero, idade, utilização de elásticos ou duração do tratamento. O único parâmetro que influenciou a reabsorção média do paciente foi a necessidade de extração dentária como parte do tratamento ortodôntico. Os autores concluíram que o registro e a subtração *a posteriori* das radiografias periapicais é um método adequado para quantificar a RRAE após o tratamento ortodôntico e que a necessidade de extração dentária aumentou a extensão da reabsorção após o tratamento ortodôntico.

Alamadi et al. (2017) reportaram que as reabsorções radiculares são avaliadas e diagnosticadas com diferentes técnicas radiográficas, tanto bidimensionais como tridimensionais. Assim, realizaram um estudo para avaliar a precisão de técnicas radiográficas bidimensionais (radiografias periapicais – PA – e panorâmica – PAN) e tridimensionais (tomografia computadorizada de feixe cônico – TCFC) na medição de reabsorções radiculares inclinadas em comparação com as verdadeiras reabsorções, um padrão-ouro histológico, além de uma comparação de

todas as técnicas radiográficas entre si. Para tal, foram selecionados 67 pacientes (40 meninas, idade média 11,3 anos e 27 meninos, com média de idade de 11,4 anos), com 89 caninos impactados por palatino (PDCs). Os pacientes foram randomizados para extração de um canino decíduo ou não extração. O grupo de extração consistiu de 44 crianças: 20 meninos (média de idade de 11,5 anos) e 24 meninas (média de idade de 11,2 anos), com 45 PDCs. Devido à falta de radiografias PA e ao desejo do paciente de manter o canino decíduo extraído, 11 dentes foram excluídos. Todos os pacientes tinham um conjunto de imagens radiográficas antes da extração, que incluíram, no mínimo, duas PA, uma PAN e uma TCFC. A PAN e a TCFC foram tiradas no mesmo dia da extração, enquanto as PA foram realizadas não mais de três meses antes da extração. Radiografias PA foram realizadas pelos clínicos gerais nas clínicas odontológicas públicas, em ângulo de separação e técnicas paralelas. Pelo menos duas radiografias em cada dente em um ângulo diferente para detectar a posição do canino permanente foram tomadas. Todas as radiografias PA foram digitalizadas em alta resolução, as PAN, com ampliação de 1,7º e a TCFC, com rotação de 360º. Para as medições histológicas, cada dente decíduo extraído foi cortado sagitalmente, em direção vestíbulolingual e da parte central, foram cortadas três seções com espessura de 110 µm, com a reabsorção radicular inclinada evidente no corte mais central do dente utilizada como padrão-ouro. Imagens radiográficas (PA, PAN e TCFC) e histológicas de 34 pacientes, no total de 136 imagens, foram codificadas e randomizadas. A avaliação do lado da raiz mais reabsorvida e menos reabsorvida foi feita em cada imagem por dois examinadores calibrados e duas medidas lineares foram feitas em cada imagem. O lado mais reabsorvido (MR) da raiz foi definido como a distância da junção cemento-esmalte ao ponto mais reabsorvido na raiz e o menos reabsorvido (LR), como a distância da junção cemento-esmalte ao ponto menos reabsorvido na superfície radicular e considerado uma reabsorção “inclinada”. Para classificação da reabsorção radicular inclinada, foi utilizado um índice de Malmgren modificado, composto por seis escores. Quando o ápice do dente estava intacto, mas a reabsorção era evidente no lado da raiz, a reabsorção foi definida como reabsorção “média”, sendo medidas a partir do ponto de reabsorção mais cervical até o ponto de reabsorção mais apical em uma linha linear. Um primeiro conjunto de medidas foi cego; assim, as medidas de reabsorção radicular foram realizadas pelos operadores em cada imagem radiográfica sem comparar a imagem ao padrão-ouro. Em um segundo conjunto de medidas não cego, o nível de reabsorção radicular em cada

imagem radiográfica foi comparado ao padrão-ouro. Os dados dos conjuntos de medição cega e não cega foram analisados pelos operadores em um período de intervalo de dois meses. Os autores constataram que a PAN subestimou o comprimento da raiz, tanto no lado menos quanto no mais reabsorvido. Pequenas reabsorções, isto é, baixas pontuações de Malmgren modificadas eram mais difíceis de registrar e só foram avaliadas com precisão por meio da TCFC. Os escores de reabsorção radicular foram subestimados com PA e PAN. Na avaliação de medidas lineares, a PAN diferiu significativamente da TCFC e da PA. Os autores concluíram que a TCFC foi a técnica mais precisa, tanto cega quanto não cega, ao medir o comprimento da raiz e detectar reabsorções radiculares por meio de um escore de Malmgren modificado. As imagens PA foram comparáveis com a TCFC para medições de comprimento de raiz cegas e não cegas, mas não foram precisas ao avaliar as reabsorções radiculares com o escore de Malmgren modificado. Salientaram que a PAN não é uma boa ferramenta de diagnóstico para medir reabsorções radiculares cegas e não cegas e que a TCFC pode ser útil na detecção de pequenas reabsorções radiculares e na avaliação de sua gravidade.

Sousa Melo et al. (2017) realizaram um estudo *in vitro* para avaliar a influência da tomografia computadorizada de feixe cônico no diagnóstico da reabsorção radicular externa quimicamente simulada. Para tal, selecionaram 100 dentes anteriores extraídos. A desmineralização subsuperficial foi induzida em uma área limitada do terço apical da raiz de 49 dentes, que foram colocados, cada um, em um alvéolo vazio de uma mandíbula seca parcialmente edêntula. Imagens de tomografia computadorizada de feixe cônico foram obtidas de acordo com três protocolos: (1) metade da varredura (180º), tamanho de voxel de 0,40 mm, tempo de varredura de 2 segundos, (2) varredura completa (360º), tamanho de voxel de 0,40 mm, tempo de varredura de 4 segundos e (3) varredura completa (360º), 0,125 mm de tamanho de voxel, tempo de varredura de 7 segundos, que foram avaliadas por três observadores. As avaliações dos observadores foram pontuadas usando a seguinte escala de classificação de confiança de cinco pontos: 1 – definitivamente a reabsorção não estava presente, 2 – a reabsorção provavelmente não estava presente, 3 – incerto, se a reabsorção estava presente, 4 – reabsorção provavelmente presente e 5 – reabsorção definitivamente presente. Uma segunda observação foi repetida em um terço da amostra após um intervalo de 15 dias para avaliação da concordância dos observadores. Com base nas médias observadas, o protocolo 3

(tamanho de voxel de 0,125 mm) apresentou a maior sensibilidade (81,63%). Houve uma diferença estatisticamente significativa entre a sensibilidade do protocolo 3 e a sensibilidade dos outros dois protocolos; Esses protocolos (metade e varredura completa de tamanhos de voxels de 0,4 mm) não mostraram uma diferença estatisticamente significativa entre eles. A especificidade do protocolo 1 (84,97%) foi maior que a dos protocolos 2 (69,93%) e 3 (79,74%); entretanto, uma diferença estatisticamente significativa foi encontrada apenas entre os protocolos 1 e 2. Os valores de acurácia dos protocolos 1 e 2 foram semelhantes (64% e 62,33%, respectivamente) e foram significativamente menores que a precisão do protocolo 3 (80,67%). A seleção do tamanho do voxel influenciou indiretamente na exposição à radiação porque a diminuição da relação sinal-ruído, que seria gerada em voxels menores, é compensada aumentando os segundos valores da miliampere para obter mais projeções (imagens básicas) para a reconstrução para manter o ruído relativamente constante. Por essa razão, os exames de TCFC com alta resolução (tamanho de voxel de 0,2 mm ou menores) devem ser solicitados somente quando houver a necessidade de visualizar pequenos detalhes e estruturas delicadas. Em Ortodontia, a maioria das necessidades clínicas pode ser avaliada com uma resolução espacial menor, o que também ajuda a minimizar a exposição do paciente. Com base nesses resultados, os autores concluíram que, embora não tenha havido diferença entre os graus de rotação (metade e varredura completa) no mesmo tamanho de voxel (0,4 mm), houve uma diferença considerável entre esses e o menor tamanho de voxel (0,125 mm), sugerindo que uma tomografia de alta resolução mais dedicada deve ser adquirida, quando se pretende investigar o estágio inicial da reabsorção radicular externa durante o tratamento ortodôntico.

Aman et al. (2018) realizaram um experimento retrospectivo com dados de tomografia computadorizada de feixe cônico (TCFC) pré e pós-tratamento de 160 pacientes que tiveram terapia com alinhadores invisíveis (Invisalign), para investigar a incidência e a gravidade da reabsorção radicular inflamatória induzida ortodonticamente (OIIRR) em incisivos superiores, identificando possíveis fatores de risco. A amostra consistiu, em grande parte, de pacientes sem extração, com apenas seis tendo extrações como parte de seu tratamento. Todos os pacientes tiveram volumes de TCFC (T1) pré-tratamento nos seis meses após seu início. A maioria dos pacientes teve imagens de TCFC (T2) pós-tratamento feitas no dia em que o tratamento ativo cessou; entretanto, para limitar a exposição à radiação

desnecessária, o profissional ortodôntico utilizava o CBCT de progresso como imagem final se essa avaliação fosse realizada dentro de nove meses após a conclusão do tratamento. Os comprimentos das raízes dos dentes em todas as imagens pré-tratamento foram medidos. Após um período de espera mínimo de três semanas, o comprimento pós-tratamento da raiz foi avaliado sem acesso aos dados pré-tratamento. Cada projeção da raiz sagital em relação as suas placas corticais orofaciais foi classificada: Classe I – a raiz estava posicionada contra a placa cortical labial, Classe II – a raiz estava centralizada no meio do alojamento alveolar sem envolver as placas corticais labiais ou palatinas no terço apical da raiz, Classe III – a raiz estava posicionada contra a placa cortical palatina, Classe IV – pelo menos dois terços da raiz estava engajando ambas as placas corticais labial e palatina e classe V – a raiz estava posicionada fora da placa cortical labial. Os autores verificaram que as reduções absolutas médias no comprimento da raiz variaram entre 0,47 ± 0,61 mm e 0,55 ± 0,70 mm e não foram significativamente diferentes entre os incisivos centrais e laterais da maxila. A prevalência de OIIRR severa, definida como os incisivos centrais superiores com redução maior que 25% no comprimento da raiz, foi de 1,25%. Os potenciais fatores de risco incluíram gênero, maloclusão, apinhamento e aproximação dos ápices às placas corticais pós-tratamento. Raça, redução interproximal, traumatismo anterior aos dentes, elásticos, idade, duração do tratamento e aproximação dos ápices às placas corticais pré-tratamento não afetaram significativamente a quantidade de OIIRR. Concluíram que o tratamento abrangente com alinhadores transparentes resultou em reabsorção radicular mínima. Gênero, maloclusão, apinhamento e aproximação pós-tratamento às placas corticais afetaram significativamente a porcentagem de mudança no comprimento da raiz. A aproximação dos ápices radiculares à placa cortical palatina pós-tratamento mostrou a associação mais forte para o aumento de IOIRR.

Deliga Schröder et al. (2018) realizaram um estudo observacional transversal para comparar a sensibilidade e a especificidade da radiografia digital periapical e da tomografia computadorizada de feixe cônico (TCFC) na detecção de reabsorções radiculares externas (ERRs) naturais e simuladas com imagens tomográficas microcomputadorizadas (micro-CT) como padrão de referência. A amostra incluiu 126 dentes *ex-vivo* para completar nove mandíbulas com 14 dentes cada. Os critérios de inclusão foram: ausência de destruição radicular, formação radicular completa, ausência de cárie/abrasão na região cervical e nenhum tratamento

endodôntico. A presença/ausência de erros em todos os dentes foi determinada por um exame micro-CT, Após a obtenção das imagens micro-CT, os dentes foram divididos em grupos: controle – 42 dentes sem cavidades de ERR, naturais – 42 dentes com uma ou mais cáries com ERR (um total de 55 cáries) e artificiais – 42 dentes sem falhas na imagem por micro-TC, mas foram criadas falhas artificiais para simular cáries (55 cavidades). Após a divisão dos dentes em grupos (controle, natural e artificial), foram adquiridas três radiografias digitais periapicais (ortorradial, mesiorradial e distorradial) para cada um deles. Para a imagem de TCFC, os dentes foram inseridos no poliestireno em grupos de 10 e distribuídos aleatoriamente em um dos três grupos (controle, natural e artificial) e depois numerados consecutivamente de 1 a 126. Verificaram que as sensibilidades e especificidades para os métodos radiográfico e tomográfico foram de 78,18% e 97,27% e 59,52% e 97,62%, respectivamente. Dentro dos grupos individuais, ambos os métodos apresentaram menor sensibilidade e especificidade para reabsorções naturais e artificiais, e as diferenças foram estatisticamente significativas. Os autores concluíram que a imagem da TCFC foi o melhor método para a detecção de ERRs. Apenas 74,5% das falhas naturais de ERR foram observadas nos radiografias digitais periapicais e 94,5% nas imagens de TCFC; no grupo artificial, esse número aumentou para 81,8% e 100%, respectivamente. Salientaram que a configuração dos intervalos naturais de ERR é diferente dos simulados artificialmente e é muito mais difícil de observar. Portanto, sugeriram que apenas dentes com ERRs naturais sejam utilizados; isso simularia as condições reais do ambiente bucal em que a ERR ocorre.

Deng, Sun e Xu (2018) objetivaram relatar os resultados de uma rigorosa revisão sistemática da literatura científica relacionada à reabsorção radicular apical externa (RRAE) em pacientes com aparelhos ortodônticos fixos, utilizando as informações de imagem mais precisas, a tomografia computadorizada de feixe cônico (TCFC). Foram incluídos na pesquisa ensaios clínicos randomizados e não randomizados, ensaios clínicos e relatórios prospectivos e retrospectivos, além de estudos longitudinais que observaram alterações radiculares em diferentes momentos do tratamento (antes e após). Para um tratamento ortodôntico abrangente, foram incluídos pacientes em dentição permanente com aparelhos fixos, como braquetes e bandas. Também foram incluídos pacientes com diferentes técnicas de fio e com cirurgia ortognática com Ortodontia pré-operatória com tratamento extrativo (extração de pré-molar na arcada superior e/ou inferior) ou não extração. Doze estudos foram

incluídos na meta-análise. O comprimento de todos os dentes após a intervenção foi significativamente menor do que o antes do tratamento. A sequência de reabsorção radicular do mais pesado para o mais leve foi os incisivos laterais superiores, os incisivos centrais superiores, os dentes anteroinferiores e os caninos superiores. Os estudos foram divididos em dois subgrupos com base na utilização da extração dentária. O encurtamento das raízes após o tratamento foi observado em ambos os grupos, e a extração causou mais reabsorção radicular do que o observado no grupo de não extração. Os autores concluíram que as evidências sugeriram que o tratamento ortodôntico aumentou a incidência e a gravidade da reabsorção radicular apical. O comprimento dos dentes e o volume radicular foram reduzidos após a intervenção ortodôntica, mas essas alterações foram em uma faixa clinicamente aceitável. As posições dentárias diferentes exibiram diferentes graus de absorção, e a sequência de reabsorção radicular do mais pesado para o mais leve foram os incisivos laterais superiores, os incisivos centrais superiores, os dentes anteroinferiores e os caninos superiores. A extração dentária pode resultar em mais reabsorção radicular do que a não extração. A maioria dos pacientes medidos por TCFC exibiu reabsorção radicular dentro da faixa clinicamente aceitável. No entanto, são necessários mais métodos para fornecer evidências mais confiáveis para ensaios clínicos com base nos dados da TCFC. Estudos experimentais sobre tratamento, distância e ângulo do movimento dentário e técnicas de correção podem fornecer mais orientações clínicas para o tratamento ortodôntico da redução da reabsorção radicular.

4 DISCUSSÃO

Com base nas evidências científicas relatadas na literatura, a reabsorção radicular (RR) é definida como um efeito secundário indesejável do tratamento ortodôntico, que tem como consequência a perda irreversível do comprimento da raiz (MAUÉS; NASCIMENTO; VILELLA, 2015; DINDAROĞLU; DOĞAN, 2016; FELLER et al., 2016; DENG; SUN; XU, 2018; FANG; QI; LIU, 2019). De acordo com Jung e Cho (2011), ocorre quando a pressão no cemento excede sua capacidade reparadora e a dentina é exposta, permitindo que os odontoclastos multinucleados degradem a substância radicular. Maués, Nascimento e Vilella (2015) complementaram, afirmando que o encurtamento da raiz resulta de uma combinação de atividades biológicas complexas na região do ligamento periodontal, que interagem com a força exercida durante o tratamento ortodôntico.

Autores como Chaves Netto et al. (2009), Jung e Cho (2011), Fontana et al. (2012), Jacobs et al. (2014), Sharab et al. (2015), Dindaroğlu e Doğan (2016) e Feller et al. (2016) concordaram que se acredita que não seja causada apenas pelo movimento ortodôntico, mas em pacientes em tratamento pode resultar de muitas variáveis, como fatores hospedeiros (aspectos genéticos) e ambientais (forças mecânicas, trauma).

Afeta mais frequentemente os incisivos superiores, conforme Chaves Netto et al. (2009), Jung e Cho (2011), Fontana et al. (2012), Picanço et al. (2013), Scheibel et al. (2014), Maués, Nascimento e Vilella (2015), Dindaroğlu e Doğan (2016), Barros et al. (2017), Gay et al. (2017) e Pastro et al. (2018).

Em relação à morfologia das raízes, Picanço et al. (2013) relataram que são mais suscetíveis ao desenvolvimento de reabsorção radicular as formas de raízes dilaceradas, pontiagudas ou em forma de garrafa, uma vez que a força aplicada é diretamente para o ápice.

No que se refere aos fatores mecânicos, Wu et al. (2011) encontraram em seu estudo que os movimentos mais relacionados ao desenvolvimento da reabsorção radicular externa foram movimentos de intrusão, de inclinação e de torque, porque as áreas em que mais se encontra comprimido o ligamento periodontal é na região apical da raiz, o que o torna vulnerável à reabsorção radicular. Da mesma forma, Savoldi et al. (2015) afirmaram que pacientes tratados com mecânica intrusiva apresentam maior

reabsorção radicular, por isso é considerado o movimento mais agressivo e concordaram que esse tipo de movimento causa quatro vezes mais reabsorção que outros movimentos. Maués, Nascimento e Vilella (2015) também mencionaram que os movimentos de intrusão e de retração dos dentes anteriores com torção lingual da raiz, necessários para reduzir o overjet e fechar os espaços de extração, poderiam causar maior reabsorção radicular. Portanto, existe uma relação entre movimentos intrusivos, torção, inclinação e retração com reabsorção radicular externa.

Em relação à duração do tratamento, Sharab et al. (2015) reportaram que está relacionada à reabsorção radicular externa, pois quanto maior o tratamento ortodôntico, maior será a reabsorção radicular. Maués, Nascimento e Vilella (2015) também mencionaram que a duração do tratamento pode ser influenciada por vários fatores, como idade do paciente, tratamentos ortodônticos mais complexos, tratamento com extrações dentárias, intervalos de consultas e falta de cooperação do paciente, o que pode aumentar o tempo ou a duração do tratamento. No entanto, a duração do tratamento ortodôntico está ligada à reabsorção radicular externa, independentemente do fator que determina a duração desse tratamento.

Quanto aos tratamentos com extrações dentárias, Yi et al. (2018) e Picanço et al. (2013) reportaram que os pacientes têm maior probabilidade de desenvolver reabsorção radicular durante o tratamento ortodôntico e que existe alguma influência na duração do tratamento, pois é necessário maior deslocamento e maior movimentação dentária ortodôntica. Além disso, Chaves Neto et al. (2009) também mencionaram que os tratamentos com extrações estão relacionados ao tempo de tratamento e à reabsorção radicular, pois os casos com extração dentária têm maior duração de tratamento, induzindo maior reabsorção radicular. No entanto, consideraram que a idade e a duração do tratamento estão mais associadas à reabsorção radicular externa do que aos casos de extrações dentárias. Contrariamente, Barros et al. (2017) reportaram que a extração ortodôntica tem sido associada à reabsorção radicular mais severa, mas esse fator de tratamento não foi relevante no estudo realizado por esses autores, porque os grupos apresentaram protocolos de extração maxilar semelhantes.

Campos et al. (2013) e Feller et al. (2016) indicaram que a utilização de forças leves e intermitentes ajuda a minimizar a reabsorção radicular externa.

Quanto aos métodos de diagnóstico, um estudo recente atribuiu sensibilidade e especificidade muito altas na detecção da reabsorção radicular

externa à TCFC (DELIGA SCHRÖDER et al., 2018). Por sua vez, Mesgarani et al. (2014) investigaram a precisão das radiografias periapicais convencionais *versus* digitais na detecção da reabsorção radicular externa e não encontraram diferenças significativas para os dois tipos de técnicas, independente do sensor utilizado. A reconstrução digital e a radiografia digital de subtração foram introduzidas para superar os problemas de comparação das radiografias convencionais. A reconstrução digital é um método confiável de correção para diferentes ângulos de projeção, o que permite a comparação de radiografias dentais seriadas. A radiografia digital por subtração foi significativamente superior à radiografia convencional. Além disso, foi capaz de quantificar defeitos de reabsorção radicular apical e, portanto, foi utilizada em estudo longitudinal realizado por Kreich et al. (2016). Em outro estudo, Alamadi et al. (2017) compararam a reabsorção radicular diagnosticada por TCFC em caninos decíduos que foram posteriormente extraídos com reabsorção radicular avaliados por meio de radiografias convencionais (PAN, PA), utilizando a histologia como padrão-ouro. Eles descobriram que os baixos níveis de reabsorção foram avaliados com precisão apenas com TCFC e que PA e PAN subestimaram a reabsorção radicular. Sousa Melo et al. (2017) demonstraram que uma varredura de alta resolução deve ser adquirida, quando estágios iniciais de reabsorção radicular externa durante o tratamento ortodôntico são investigados. Os autores observaram que nem todos os pacientes ortodônticos devem ser submetidos à tomografia computadorizada de alta resolução. Por sua vez, Barros et al. (2017) recomendaram que a imagem tridimensional para o diagnóstico e o monitoramento da reabsorção radicular pode melhorar a qualidade das evidências científicas. No entanto, devido ao aumento da exposição à radiação, a TCFC utilizada para identificar defeitos deve ser considerada com a ressalva de que os dados já estão disponíveis para análise e que foram solicitados de acordo com as diretrizes para isso.

5 CONCLUSÃO

Revisada a literatura, pode-se inferir que:

- dentre os fatores de risco que incitam o desenvolvimento da reabsorção radicular, há fatores de origem biológica e mecânica. Os fatores biológicos são aqueles diretamente relacionados ao paciente, sendo o mais importante a suscetibilidade individual, pois podem haver variações nos graus de reabsorção radicular de um indivíduo para outro;
- com relação aos fatores mecânicos vinculados ao tratamento ortodôntico, como magnitude e duração da força aplicada ao dente, o tipo de movimento, o tempo de tratamento, o tipo de aparelho utilizado e tratamento com extrações dentárias, deve-se considerar que são fatores que podem estar relacionados à suscetibilidade do paciente, podendo haver variações na quantidade de reabsorção. Portanto, deve-se levar em consideração não apenas os fatores mecânicos, mas os fatores biológicos. Nesta perspectiva a adoção de procedimentos preventivos em relação a este fenômeno é obrigatório, sob pena de sermos negligentes.
- é recomendável a realização de um estudo radiográfico antes do tratamento ortodôntico para analisar a morfologia das estruturas dentárias e monitorá-las; em seguida, são necessários exames radiográficos a cada seis meses para detectar a reabsorção inicial da raiz. Com relação a isso, a TCFC parece ser a imagem avançada mais confiável e relativamente acessível em odontologia. No entanto, deve ser considerada com a ressalva;
- em alguns casos de reabsorção radicular, o processo pode ser interrompido se o estímulo for removido ou se a superfície radicular for reparada.
- Em dentes que apresentam vitalidade pulpar, após sofrer reabsorção radicular externa, não está indicado tratamento endodôntico a fim de interromper o processo, pois o mesmo ocorre no ligamento e não na polpa.

REFERÊNCIAS

ALAMADI, E.; ALHAZMI, H.; HANSEN, K. et al. A comparative study of cone beam computed tomography and conventional radiography in diagnosing the extent of root resorptions. **Prog Orthod**, Copenhagen, v. 18, n. 1, p. 1-8, Nov 2017.

ALFURIJI, S.; ALHAZMI, N.; ALHAMLAN, N. et al The effect of orthodontic therapy on periodontal health. **Int J Dent**, Cairo, v. 2014, p. 1-8, 2014.

AMAN, C.; AZEVEDO, B.; BEDNAR, E. et al. Apical root resorption during orthodontic treatment with clear aligners: A retrospective study using cone-beam computed tomography. **Am J Orthod Dentofacial Orthop**, St. Louis, v. 153, n. 6, p. 842-851, Jun 2018.

BARROS, S. E.; JANSON, G.; CHIQUETO, K. et al. Root resorption of maxillary incisors retracted with and without skeletal anchorage. **Am J Orthod Dentofacial Orthop**, St. Louis, v. 151, n. 2, p. 397-406, Feb 2017.

CAMPOS, M. J.; SILVA, K. S.; GRAVINA, M. A. et al. Apical root resorption: the dark side of the root. **Am J Orthod Dentofacial Orthop**, St. Louis, v. 143, n. 4, p. 492-498, Apr 2013.

CAPELLOZZA FILHO, L.; *SILVA FILHO, O.G. et al. Root Resorption in the orthodontic practice: A preventative approach.* **Dental Press J Orthod**, Maringá, v.3, n.1,p. 104 -126, 1998.

CHAVES NETTO, H. D. M.; CARVALHO, F. N.; OLIVEIRA, M. et al. Associação dos diferentes graus de reabsorção radicular com fatores predisponentes etiológicos. **Rev Assoc Paul Cir Dent**, São Paulo, v. 63, n. 1, p. 49-56, jan./fev. 2009.

CONSOLARO, A.; FURQUIM, L. Z. Extreme root resorption associated with induced tooth movement: A protocol for clinical management. **Dental Press J Orthod**, Maringá, v. 19, n. 5, p. 19-26, 2014.

CURRELL, S. D.; LIAW, A.; BLACKMORE GRANT, P. D. et al. Orthodontic mechanotherapies and their influence on external root resorption: A systematic review. **Am J Orthod Dentofacial Orthop**, St, Louis, v. 155, n. 3, p. 313-329, Mar 2019.

DELIGA SCHRÖDER, Â. G.; WESTPHALEN, F. H.; SCHRÖDER, J. C. et al. Accuracy of digital periapical radiography and cone-beam computed tomography for diagnosis of natural and simulated external root resorption. **J Endod**, New York, v. 44, n. 7, p. 1151-1158, Jul 2018.

DENG, Y.; SUN, Y.; XU, T. Evaluation of root resorption after comprehensive orthodontic treatment using cone beam computed tomography (CBCT): a meta-analysis. **BMC Oral Health**, London, v. 18, n. 1, p. 116, Jun 2018.

DINDAROĞLU, F.; DOĞAN, S. Root resorption in orthodontics. **Turk J Orthod**, İstanbul, v. 29, n. 4, p. 103-108, Dec 2016.

FANG, X.; QI, R.; LIU, C. Root resorption in orthodontic treatment with clear aligners: A systematic review and meta-analysis. **Orthod Craniofac Res**, Oxford, v. 19, p. 1-22, Jul 2019.
FELLER, L.; KHAMMISSA, R. A.; THOMADAKIS, G. et al. Apical external root resorption and repair in orthodontic tooth movement: biological events. Biomed Res Int, v. 2016, p. 1-8, 2016.

FONTANA, M. L.; DE SOUZA, C. M.; BERNARDINO, J. F. et al. Association analysis of clinical aspects and vitamin D receptor gene polymorphism with external apical root resorption in orthodontic patients. **Am J Orthod Dentofacial Orthop**, St. Louis, v. 142, n. 3, p. 339-347, Sep 2012.

GAY, G.; RAVERA, S.; CASTROFLORIO, T. et al. Root resorption during orthodontic treatment with Invisalign®: a radiometric study. **Prog Orthod**, Copenhagen, v. 18, n. 1, p. 1-6, Dec 2017.

JACOBS, C.; GEBHARDT, P. F.; JACOBS, V. et al. Root resorption, treatment time and extraction rate during orthodontic treatment with self-ligating and conventional brackets. **Head Face Med**, London, v. 10, p., Jan 2014.

JUNG, Y-H.; CHO, B-H. External root resorption after orthodontic treatment: a study of contributing factors. **Imaging Sci Dent**, Seoul, v. 41, n. 1, p. 17-21, Mar 2011.

KREICH, E. M.; CHIBINSKI, A. C.; COELHO, U. et al. A posteriori registration and subtraction of periapical radiographs for the evaluation of external apical root resorption after orthodontic treatment. **Imaging Sci Dent**, Seoul, v. 46, n. 1, p. 17-24, Mar 2016.

LEE, Y. J.; LEE, T. Y. External root resorption during orthodontic treatment in root-filled teeth and contralateral teeth with vital pulp: A clinical study of contributing factors. **Am J Orthod Dentofacial Orthop**, St. Louis, v. 149, n. 1, p. 84-91, Jan 2016.

MAUÉS, C.; P. R.; NASCIMENTO, R. R.; VILELLA, O. V. Severe root resorption resulting from orthodontic treatment: Prevalence and risk factors. **Dental Press J. Orthod**, Maringá, v. 20, n. 1, p. 52-58, Jan/Feb 2015.

MESGARANI, A.; HAGHANIFAR, S.; EHSANI, M. et al. Accuracy of conventional and digital radiography in detecting external root resorption. **Iran Endod J**, Tehran, v. 9, n. 4, p. 241-245, Fall 2014.

PASTRO, J. D. V.; NOGUEIRA, A. C. A.; SALVATORE DE FREITAS, K. M. et al. Factors associated to apical root resorption after orthodontic treatment. **Open Dent J**, Hilversum, v. 30, n. 12, p. 331-339, Apr 2018.

PICANÇO, G. V.; FREITAS, K. M. S.; CANÇADO, R. H. et al. Predisposing factors to severe external root resorption associated to orthodontic treatment. **Dental press J**

Orthod, Maringá, v. 18, n. 1, p. 110-120, Jan/Feb 2013.

SAVOLDI, F.; BONETTI, S.; DALESSANDRI, D. et al. Incisal apical root resorption evaluation after low-friction orthodontic treatment using two-dimensional radiographic imaging and trigonometric correction. **J Clin Diagn Res**, India, v. 9, n. 11, p. ZC70-ZC74, Nov 2015.

SCHEIBEL, P. C.; RAMOS, A. L.; IWAKI, L. C. V.; MICHELETTI, K. R. Analysis of correlation between initial alveolar bone density and apical root resorption after 12 months of orthodontic treatment without extraction. **Dental Press J Orthod**, Maringá, v. 19, n. 5, p. 97-102, Sep/Oct 2014.

SCHWARTZ, J. P.; RAVELI, T. B.; ALMEIDA, K. C. M. et al. Cone beam computed tomography study of apical root resorption induced by Herbst appliance. **J Appl Oral Sci**, Bauru, v. 23, n. 5, p. 479-485, Sept/Oct 2015.

SHARAB, L. Y.; MORFORD, L. A.; DEMPSEY, J et al. Genetic and treatment-related risk factors associated with external apical root resorption (EARR) concurrent with orthodontia. **Orthod Craniofac Res**, Oxford, v. 18, Suppl 1, 71-82, Apr 2015.

SOUSA MELO, S. L.; VASCONCELOS, K. F.; HOLTON, N. Impact of cone-beam computed tomography scan mode on the diagnostic yield of chemically simulated external root resorption. **Am J Orthod Dentofacial Orthop**, St. Louis, v. 151, n. 6, p. 1073-1082, Jun 2017.

WU, A. T.; TURK, T.; COLAK, C. et al. Physical properties of root cementum: Part 18. The extent of root resorption after the application of light and heavy controlled rotational orthodontic forces for 4 weeks: a microcomputed tomography study. **Am J Orthod Dentofacial Orthop**, St. Louis, v. 139, n. 5, p. e495-503, May 2011.

YI, J.; LI, M.; LI, Y. et al. Root resorption during orthodontic treatment with self-ligating or conventional brackets: a systematic review and meta-analysis. **BMC Oral Health**, London, v. 16, n. 1, p. 1-8, Nov 2016.