FACULDADE DE TECNOLOGIA DE SETE LAGOAS (GRUPO CIODONTO)

MAYELA BEATRIZ RODRIGUEZ DE CASTILLO

TRATAMENTO INTERCEPTIVO E CORRETIVO EM MÁ OCLUSÃO DA MORDIDA ABERTA ANTERIOR

BOTUCATU

2016

MAYELA BEATRIZ RODRIGUEZ DE CASTILLO

TRATAMENTO INTERCEPTIVO E CORRETIVO EM MÁ OCLUSÃO DA MORDIDA ABERTA ANTERIOR

Monografia apresentada ao curso de Especialização da Faculdade de Tecnologia de Sete Lagoas (Grupo Ciodonto), como requisito parcial para conclusão do curso de Ortodontia.

Orientador: Prof. Dr. Gastão Moura Neto.

BOTUCATU

2016

Rodriguez, Mayela Beatriz de Castillo.
Tratamento interceptivo e corretivo em má oclusão da mordida aberta anterior / Mayela Beatriz Rodriguez de Castillo. – 2016
61 f.: il.

Orientador: Gastão Moura Neto.
Monografia (especialização) – Faculdade de Tecnologia de Sete Lagoas (Grupo Ciodonto), 2016.

1. Mordida Aberta. 2. Aparelhos Interceptivo e Corretivos.
I. Título. II. Gastão Moura Neto.

FACULDO DE TECNOLOGIA DE SETE LAGOAS (GRUPO CIADONTO)

Monografia intitulada "***Tratamento Interceptivo e Corretivo em má oclusão da Mordida Aberta Anterior"*** de autoria da aluna Mayela Rodriguez, aprovada pela banca examinada constituida pelos seguintes professores.

_____

Prof. Dr. Gastão Moura Neto

Faculdo de Tecnologia de Sete Lagoas (Grupo Ciodonto)-Orientador

_____

Prof. Dr. Fausto Silva Bramante

Faculdo de Tecnologia de Sete Lagoas (Grupo Ciodonto)

Botucatu, outubro de 2016.

Dedico este trabalho...

Aos meus amados pais*, Beatriz Coelho de Rodriguez e Roberto Rodriguez Pestana,*
à minha querida irmã *Roberta Karina Rodriguez Coelho e*
em especial ao meu esposo *Israel David Castillo Rondon.*

AGRADECIMENTOS

Quero agradecer, em primeiro lugar a **Deus**, por me dar muita saúde, por iluminar meus caminhos, pela força e coragem durante toda esta longa caminhada.

Ao professor, amigo e orientador **Dr. Gastão Moura Neto**, exemplo de dedicação, que além de transmitir seus conhecimentos na Ortodontia contribui para o aprimoramento da minha formação docente; como um pai a qualquer hora. Muito obrigado por me guiar, e trazer novas oportunidades na minha vida.

A todos os mestres com muito carinho e admiração, **Dra. Renata Moura, Dra. Veridiana, Dra. Rosana Furquim , Dr. Fausto Bramante, Dr. Gustavo Moura, Dr. Bolivar Pimentel** e **Dr. Danilo Furquim**, obrigado pela sua incansável vontade de nos ensinar, por sua competência e dedicação.

Agradeço a meus pais **Beatriz Coelho e Roberto Rodriguez,** se sacrificaram por mim, dando-me o melhor da suas vidas, e me ensinaram que com honestidade e amor, podemos alcançar todos os nossos sonhos, por mais que pareçam impossíveis.

Ao meu pai, gostaria de lhe dizer que consegui a minha especialização. E onde quer que você esteja sei que está feliz por mim. Amo muito vocês.

Agradeço a minha irmã **Roberta Rodriguez** pela amizade e companheirismo de sempre, por estar sempre perto, mesmo quando está distante. Obrigada pelo incentivo e admiração em todas as fases da minha vida.

Agradeço ao meu esposo **Israel Castillo** pelo incentivo, pela paciência, pela força e principalmente por acreditar nos meus sonhos e por fazer o possível e o impossível para a realização de todos eles.

Agradeço aos meus primos queridos **Ana Karina Guilarte e Victor Gomes**, meus primeiros pacientes, que confiaram em mim em todo momento.

Aos meus amigos **Jackeline Rodríguez, Dayana Vera y Elena Lopez** pela sinceridade da suas amizades em todos esses anos de convivência. Mais do que ótimos colegas, verdadeiros amigos.

Meus sinceros agradecimentos...

RESUMO

As mordidas abertas, são má oclusões no plano vertical que podem se apresentar nos diferentes tipos de má oclusões no plano sagital, podem ocorrer em diferentes regiões da cavidade bucal e dependendo se esta afeta o meio ósseo das bases maxilares com hiperdivergência das mesmas classificam-se em mordidas abertas esqueléticas; enquanto quando o dentário é a única manifestação do problema se classificam como mordidas abertas dentárias. A etiología desta mal oclusão é variada e pode ser originada por diferentes fatores de carácter geral ou local. O diagnóstico é a fase fundamental para o sucesso do tratamento, já que da correta identificação dos factores etiológicos causantes da má oclusão dependerá a eleição da terapia ortodôntica idônea para a correção da mordida aberta. Os aparelhos empregados para a correção ortodôntica das mordidas abertas estão destinados à eliminação os hábitos bucais prejudiciais, redirigir o crescimento dos maxilares e conseguir uma compensação dentoalveolar aos distúrbios ósseos estabelecidos na mordida aberta.

Palavras-chave: Mordida aberta anterior. Má oclusão. Tratamento interceptivo. Tratamento corretivo.

RESUMEN

Las mordidas abiertas, son maloclusiones en el plano vertical que pueden presentarse en los distintos tipos de maloclusiones en el plano sagital, pueden ocurrir en diferentes regiones de la cavidad bucal y dependiendo de si está afectado el entorno óseo de las bases maxilares con hiperdivergencia de las mismas se clasifican en mordidas abiertas esqueléticas; mientras que cuando el factor dentario es la única manifestación del problema se clasifican como mordidas abiertas dentarias. La etiología de esta maloclusión es variada y puede ser originada por distintos factores de carácter general o local. El diagnóstico es la fase fundamental para el éxito del tratamiento, ya que de la correcta identificación de los factores etiológicos causantes de la maloclusión dependerá la elección de la terapia de ortodoncia idónea para la corrección de la mordida abierta. Los aparatos empleados para la corrección de las mordidas abiertas están destinados a la eliminación de hábitos bucales perjudiciales, redirigir el crecimiento de los maxilares y lograr una compensación dentoalveolar a los disturbios óseos establecidos en la mordida abierta.

Palabras claves: Mordida abierta anterior. Mal oclusión. Tratamiento interceptivo. Tratamiento correctivo.

LISTA DE FIGURAS

Figura 1- Mordida aberta anterior. (Fonte: Registro de pacientes de Ortodontia graduação na UCV 2000, dados não publicados). 13
Figura 2- Relação incisiva A) Relação incisiva normal. B) Mordida aberta sem sobremordida vertical. C) Mordida aberta com sobremordida vertical. (Fonte: MOYERS 1992) 14
Figura 3- Miscigenação racial. (Fonte: RENATO et al., 2000*).* 19
Figura 4- Equilíbrio das forças entre a língua, os lábios e as bochechas sobre os dentes e as estruturas ósseas. (Fonte: GRABER, 1959). 20
Figura 5- Postura lingual. A) Normal- B) Amídalas hipertróficas e adenóides. (Fonte: MOYERS, 1992) 23
Figura 6- Pressionamento lingual atípico. (Fonte: Registro dos pacentes de Ortodontia graduação na UCV 2000, dados não publicados). 24
Figura 7- Deglutição atípica. (Fonte: Registro dos pacientes de Ortodontia graduação na UCV 2000, dados não publicados). 25
Figura 8- Aparelho removível com grade palatina. (Fonte: FERREIRA, 2008). 30
Figura 9- Grade palatina fixa. (Fonte: Registro dos pacentes de Ortodontia graduação na UCV 2000, dados não publicados). 31
Figura 10- Esporão lingual colado Nogueira®. A)Malha do esporão lingual colado Nogueira®. B)Perspectiva lateral do esporão lingual colado Nogueira®.(Fonte: NOGUEIRA. et al., 2005). 33
Figura 11- Bionator de Balters fechado. (Fonte:www.realkfo.de/images/ Photos/index1.htm72). 34
Figura 12- Regulador de Função Frank tipo IV. (Fonte: ERBAY E, UGUR T Y ULGEN M, 1995). 35
Figura 13- Bite Block. (Fonte: QUIROS, 1994). 37
Figura 14- Mentoneira. (Fonte: FERREIRA, 2008). 38
Figura 15- Elásticos no sector anterior. (Fonte: VIAZIS, 1993). 41
Figura 16- Arcos Multiloop de Edgewise conformados. Localização dos arcos e elásticos. Ação das forças (Fonte: LIMA et al., 2013). 42

Figura 17- Mini Implantes temporaies. A) Vestibulares. B) Palatinos.(Fonte: ARISTIZABAL, VELÁSQUEZ, 2007). 45
Figura 18- Fotos iniciais. A) Frente. B) Sorrindo. C) Perfil. (Fonte: SPO, dados não publicados). 48
Figura 19- Fotos iniciais intrabucais. A) Frontal. B) Lado direito. C) Lado esquerdo. (Fonte: SPO, dados não publicados). 48
Figura 20- Fotos intrabucais da alinhamento e nivelamento. A) Frontal. B) Lado direito. C) Lado esquerdo. (Fonte: SPO, dados não publicados). 49
Figura 21- Foto intrabucai da instalação do mini implante. (Fonte: SPO, dados não publicados). 49
Figura 22- Foto intrabucai da finalização. (Fonte: SPO, dados não publicados). 49
Figura 23- Fotos intrabucais da remoção. A) Frontal. B) Lado direito. C) Lado esquerdo. (Fonte: SPO, dados não publicados). 50

SUMARIO

1- INTRODUÇÃO 10

2- PROPOSIÇÃO 12

3- REVISÃO DE LITERATURA 13

3.1- ASPECTO GERAL DA MORDIDA ABERTA ANTERIOR. 13

3.1.1- Definição. 13

3.1.2- Prevalência. 14

3.1.3- Classificação. 16

3.2- ETIOLOGIA. 17

3.2.1- Fatores hereditários ou congênitos. 18

3.2.2- Hábitos bucais. 20

3.2.2.1- Hábitos de sucção. 21

3.2.2.2- Pressionamento lingual atípico. 22

3.2.2.3- Deglutição atípica. 24

3.2.2.4- Respiração bucal. 25

3.2.3- Padrão de crescimento. 26

3.3- TRATAMENTO DAS MORDIDAS ABERTAS**.** 27

3.3.1- Correção espontânea. 29

3.3.2- Aparelhos interceptores e funcionais. 30

3.3.2.1- Grade Palatina 30

3.3.2.2- Aparelho Esporão**.** 32

3.3.2.3- Bionator de Balters fechado. 34

3.3.2.4- Regulador de Função IV 35

3.3.2.5- Bite Block. 36

3.3.2.6- AEB com tração alta 37

3.3.2.7- Mentoneira 38

3.3.3- Tratamento ortodôntico fixo. 40

3.3.3.1- Elásticos verticais**.** 40

3.3.3.2- Técnica multiloop edgewise archwire 42

3.3.3.3- Extrações. 43

3.3.3.4- Mini-Implante. 44

3.4- Estabilidade 46

4- CASO CLÍNICO 48

5- DISCUSSÃO 51

6- CONCLUSÃO 54

7- REFERÊNCIAS BIBLIOGRÁFICAS 56

1- INTRODUÇÃO

O profissional Ortodontia está habituado a ver no sentido sagital ou ântero-posterior das má oclusão (Classe I, II e III), no entanto, há também problemas verticais, como mordida aberta. As mordidas abertas anteriores são mais difíceis de serem tratadas, devido aos seus múltiplos fatores etiológicos. A mordida aberta pode ser definida como “presença de uma dimensão vertical negativa entre as bordas incisais dos dentes anteriores superiores e inferiores” (ALMEIDA R.R., 1998 apud FERREIRA, 2004) e (NGAN; FIELDS, 1997 apud FERREIRA, 2004).

Este problema tem várias causas possíveis, como respiração bucal, hábitos de sucção, o desenvolvimento alterado da mandíbula e da maxila; “a mordida aberta anterior também dificulta a apreensão e o corte dos alimentos, prejudicando determinados fonemas, alterações estas que acarretam ao indivíduo situações desagradáveis em seu ambiente, criando condições psicológicas desfavoráveis” (ALMEIDA, R.R. et al.,2003 apud CASSIS, 2009). Então, “essa deve ser corrigida precocemente, até mesmo porque quanto mais precoce mais simples será sua terapêutica e melhor seu prognóstico” (ALMEIDA R.R., 1990 apud BELTRÃO, 2002) (FERREIRA, 1997 apud BELTRÃO, 2002) e (FROST, 1990 apud BELTRÃO, 2002). O diagnóstico preciso e a determinação da etiologia permitem estabelecer os objetivos e o plano do tratamento ideal para essa má oclusão.

A sua “incidência está relacionada com a idade biológica dos pacientes, grau de desenvolvimento mental, suas heranças genéticas, patologias de ordem geral” (ALMEIDA R.R. et al., 2003 apud FERREIRA, 2004). A “freqüência da mordida aberta anterior alcança, aproximadamente, 16% da população melanoderma e 4% da população leucoderma norte americana, segundo dados apresentados” (NGAN; FIELDS, 1997 apud FERREIRA, 2004).

É preciso avalar as alternativas utilizadas em seu tratamento, entre elas interventivo, é uma ação interceptar uma má oclusão que, na condição funcional ou esquelética; também o tratamento corretivo para corrigir um problema ou má oclusão que, uma vez no lugar alterou o curso normal do complexo orofacial. Neste sentido

torna-se relevante a sua determinação com variados fatores causais e registros obtendo (as fotografias extraoral, as radiografias periapicais intra-orais, os estudos cefálicos lateral, póstero cefalométricos, os modelos, etc), que irão orientar o ortodontista na identificação morfológica das presentes alterações do paciente com mordida aberta para determinar o plan de tratamento.

2- PROPOSIÇÃO

O objetivo desta monografia é revisar os diferentes aspectos da mordida aberta, como definição, classificação, prevalência, etiologia, diferente métodos terapêuticos utilizados para a correção na terapia interceptiva y corretiva. Analisar o diagnóstico para determinar qual tratamento é correto para cada paciente, lá obtenção da correção e estabilidade do tratamento da mordida aberta.

3- REVISÃO DE LITERATURA

3.1- ASPECTO GERAIS DA MORDIDA ABERTA ANTERIOR.

3.1.1- Definição.

Desde meados do século XIX, definiu a mordida aberta como má oclusão na qual os dentes não alcançam a linha de oclusão e, portanto, não entram em contato com os antagonistas, (Fig. 1). “A mordida aberta anterior é definida como a falta de contato entre as bordas dos dentes superiores e inferiores na região anterior, medida verticalmente.” (MARTINS et al., 1994 apud CREPALDI, 2008) ; (MOYERS, 1991 apud CREPALDI, 2008); (NGAN; FIELDS, 1997 apud CREPALDI, 2008); (SUBTELNY, 1973 apud CREPALDI, 2008) e (SUBTELNY; SAKUDA, 1964 apud CREPALDI, 2008).



Figura 1- Mordida aberta anterior. (Fonte: Registro de pacientes de Ortodontia graduação na UCV 2000, dados não publicados).

Considera-se a mordida aberta anterior (MAA) um “dos grandes desafios dos ortodontistas, devido a marcante dificuldade do tratamento e da grande propensão à recidiva” (ERBAY; UGOR; ULGEN, 1995 apud SILVA; CRUZ, 2012) e (GREENLEE, et al.2011 apud SILVA; CRUZ, 2012).

A mordida aberta é uma anomalia, essa má oclusão se pode definir, “como um desvio na relação dos arcos dentários maxilares e mandibulares, apresentando

uma visível falta de contato no sentido vertical, entre os seguimentos opostos dos dentes, correlacionando-o ao crescimento vertical da face" (SUBTELNY, 1964 apud BELTRÃO, 2002) e (WORMS; MESKIN; ISACSSON, 1971 apud BELTRÃO, 2002), "no segmento anterior, podendo ainda se manifestar numa a região limitada ou mais raramente em todo arco dentário, quando a mandíbula é levada em relação cêntrica" (WORMS; MESKIM; ISAACSON, 1971 apud BARBOSA; BOROBOLLA; FALTIN, 2009).

Para alguns é a diminuição do grau de sobremordida ou realce vertical normal (Fig. 2); para outros, é o contacto borda a borda ou uma abertura clara entre os incisivos. E já que os critérios são diferentes, também a incidência da mal oclusão tem uma variabilidade de acordo com o conceito do clínico ou pesquisador. (OLIVEIRA et. al., 2010 apud FONSECA; FERNÁNDEZ; CRUANAS, 2014).

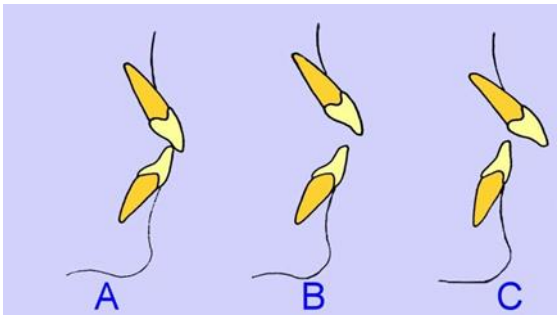

Figura 2- Relação incisiva A) Relação incisiva normal. B) Mordida aberta sem sobremordida vertical. C) Mordida aberta com sobremordida vertical. (Fonte: MOYERS 1992)

Esta má oclusão produz problemas estéticos para o paciente, deterioração na articulação de certos fonemas, criando assim condições psicológicas desfavoráveis para o desenvolvimento emocional do paciente. (CLEMENS, 1977 apud RODRÍGUEZ, WEBER; CASTANHA, 1998).

3.1.2- Prevalência.

A prevalência da mordida aberta é definida "acometendo 17% dos indivíduos do sexo masculino com idade dos 7 aos 9 anos e 11 % dos indivíduos do sexo feminino com a mesma idade", (ANDERSEN, 1963 apud FERREIRA, 2008). Já "nas idades

dos 19 aos 21 anos a incidência é de 4% do sexo masculino e 11 % do sexo feminino" (WORMS et al., 1971, apud FERREIRA, 2008).

Da "frequência da mordida aberta anterior cerca de 4% da população da leucoderma e 16% população melanoderma" (NGAN; FIELDS, 1997 apud BENJAMIN, 2013). "Estima-se que 17% das crianças na fase da dentadura mista apresentam mordida aberta anterior e esta porcentagem decresce com a idade, devido ao abandono natural do hábito por parte da criança, diminuição das adenóides e ao desenvolvimento de um padrão normal de deglutição" (WORMS; MESKIN; ISAACSON, 1971 apud BENJAMIN, 2013).

"Aos 6 anos de idade, aproximadamente 4,2 % apresentam mordida aberta anterior, enquanto que aos 14 anos, a prevalência diminui para 2,5%" (SUBTELNY; SAKUDA, 1964 apud BENJAMIN, 2013). "Por sua vez, encontraram uma prevalência de 17,7% desta má oclusão na dentadura mistas, lo que significa que a cada cinco novos pacientes ortodônticos na dentadura mista, um pode ter overbite negativo" (COZZA et al., 2005 apud CASSIS, 2009).

Um estudo, "em 1989, mostraram que, em 2416 escolares da região de Bauru, São Paulo, que se encontravam no estágio da dentadura mista, com idade entre 7 a 11 anos, o percentual alcançou 18,5% do total das más oclusões encontradas nesta fase" (SILVA; FREITAS; CAVASSAN, 1989 apud BENJAMIN, 2013) . Em uma pesquisa realizada "mostraram que a mordida aberta anterior está presente em 78,5% das crianças com hábitos de sucção prolongados" (SILVA et al. 1990 apud FERREIRA 2008).

Na Venezuela, no estudo sobre a prevalência de más oclusões com dois mil indivíduos com idades entre 12 a 16 anos, 71 indivíduos apresentavam má oclusão da mordida aberta alcançou 3,6% do total da população do estudo (LOROCCA et al. 1966).

Outro estudo da oclusão dentária na Venezuela esteve conformado por 136 pacientes de ambos sexos, com idades compreendidas entre 5 a 12 anos. Os resultados da prevalência da mordida aberta anterior encontra-se um 24%. Em pacientes femininos de 10,29%, enquanto no sexo masculino é de 3,68%. (GIL; RODRIGUEZ, 2016).

3.1.3- Classificação.

As mordidas abertas são classificadas em diferentes tipos, de acordo com as suas variáveis, as características clínicas, a localização, o desenvolvimento e a complexidade que cada autor tem dado um nome particular.

Dependendo de onde fica a anomalia dental a mordida aberta pode ser classificada na mordida aberta anterior, posterior ou completa. (CANUT, 2000).

Uma classificação com base na etiologia, divide as mordidas abertas, (RICHARDSON, 1969 apud FERREIRA, 2008, p. 64):

> transitórias, que ocorrem quando os incisivos permanentes estão irrompendo e pelo crescimento incompleto das áreas dentoalveolares; causadas por hábitos; causadas pelas patologias locais (dentes supranumerários, cistos, e dilacerações); por patologias gerais com alterações esqueléticas (fissura palatina e disostoses craniofaciais); pelo padrão de crescimento vertical não patológico; pelo comportamento da língua e dos lábios.

"Quanto à sua amplitude ou o gráu de separação entre os dentes anteriores, baseando-se na amplitude de abertura, em: 1) mínima, uma abertura de 1mm; 2) moderada, uma abertura de 1 a 5mm e 3) severa, uma abertura superior a 5mm" (DAWSON, 1974 apud BELTRÃO, 2002).

"Quanto à sua extensão, em mordida aberta simples (compreendida de canino a canino); mordida aberta composta (de pré-molar a pré-molar) e infantil (quando atinge os molares)" (WORMS et al. 1971 apud FERREIRA, 2008).

No mesmo ano, classificou a mordida aberta em esquelética e adquirida, (KIM, 1974 apud CASSIS, 2009, p. 58):

> mordida aberta esquelética resulta de um padrão esquelético desfavorável, ocorrendo devido alterações na maxila e/ou na mandíbula. Já a mordida aberta adquirida apresenta um bom padrão facial, porém, devido à interposição da língua e hábitos de sucção causam a abertura da mordida.

Um ano após, segundo propôs uma nova classificação das mordidas abertas em duas categorias distintas: dentária e esquelética (NAHOUM, 1975 apud FERREIRA, 2004, p. 34):

> • dentária: aquela que apresenta um desenvolvimento normal de toda a área basal, como por exemplo, a falta de irrupção dos dentes anteriores.
> •esquelética: quando apresenta displasias craniofaciais envolvendo a área da base apical com outras características associadas à má oclusão.

Portanto, “a mordida aberta esquelética é de difícil tratamento e em alguns casos o tratamento sem a cirurgia ortognática torna-se impossível” (SUBTENLY; SAKUDA, 1964 apud BARBOSA, BOROBOLLA, FALTIN, 2009).

Segundo (ALMEIDA R.R., 1990 apud BELTRÃO, 2002, p. 6) classificaram em:

> 1) dentária, resultante da obstrução da irrupção normal dos dentes anteriores, sem o envolvimento do processo alveolar; 2) dentoalveolares, quando existe um comprometimento do desenvolvimento ósseo a nível alveolar; e 3) esqueléticas, quando as alterações vão além dos componentes dentoalveolares, atingindo também as estruturas ósseas faciais.

Os autores (MARTINS et al., 1994 apud BENJAMIN, 2013, p. 64) ressaltaram ainda que:

> mesmo com a individualidade das características esqueléticas, deve-se atentar que uma mordida aberta de natureza dentária, se não tratada adequadamente, poderá evoluir para uma má oclusão do tipo dentoalveolar, numa fase de dentadura mista ou, numa fase de dentadura permanente, adquirir características esqueléticas, corroborando com as conclusões.

A divisão da mordida aberta anterior em duas categorias propôs: “em dentoalveolar e esquelética, onde a primeira se caracteriza pelas alterações dentárias e envolvimento alveolar; a segunda pelas alterações no complexo craniofacial.” (URIAS, 1992 apud FERREIRA, 2004).

A classificação da mordida aberta existe uma dificuldade em separá-las, porém (NAHOUM, 1977 apud CASSIS, 2009, p. 57):

> destacaram que essas más oclusões, quando de origem dentária, respondem bem à terapia miofuncional; e as de origem esquelética podem requerer métodos para controle vertical, como intrusão de molares, biteblocks. mentoneiras e outros dispositivos. Teoricamente, além do controle da dimensão vertical, o fulcro da força exercida por estes aparelhos se deslocaria para a região de molares, estimulando o potencial de desenvolvimento condilar, aumentando o comprimento do ramo mandibular e, conseqüentemente, a altura facial posterior.

3.2- ETIOLOGIA.

Para tratar uma mordida aberta deve-se antes definir critérios para seu diagnóstico, como, por exemplo,sua definição, classificação, fatores envolvidos como

os dentes inferiores ou superiores e finalmente a sua etiologia. Poucas má oclusões resultam da ação de uma única causa, e a mordida aberta, como qualquer outro tipo de má oclusão, vem de uma série de fatores etiológicos da hereditária ou ambiental, “a etiologia da mordida aberta anterior é multifatorial diversos fatores que interagindo e operando dentro de um potencial de crescimento essencial a cada indivíduo, promovem essa má oclusão” (HUANG et al., 1990; HUANG, 2002, apud CREPALDI, 2008).

Segundo (NEIVA et al., 2003 apud GONDIM, 2010, p. 476):

> O aleitamento natural é considerado a forma mais eficiente de atender as necessidades alimentares do bebê, bem como de proteção contra infeções e doenças, além de preencher suas necessidades afetivas, proporcionando, desta forma, o correto padrão respiratório e adequado desenvolvimento do sistema estomatognático.

“É importante ressaltar ainda, que os hábitos apareçam com menor frequência quando o tempo de aleitamento natural é maior.” (NATALINI; FERREIRA, 2002 apud GONDIM et al., 2010).

O método de classificação apresentado por (GÓIS, 2007 apud NUNES, 2012) e (GRABER, 1965 apud NUNES, 2012, p.14):

> propõe a divisão dos fatores etiológicos das más oclusões em duas ramificações: gerais (fatores extrínsecos) e locais (fatores intrínsecos). Dentre os fatores intrínsecos, podemos descrever as alterações em número, forma e tamanho dos dentes; anomalia no freio labial; erupção dos dentes permanentes com atraso e desvio anormal do trajeto da mesma; anquilose dentária; perda prematura e retenção prolongada de dentes; lesão de cárie e restaurações dentárias inadequadas. Como fatores extrínsecos, temos a herança genética; as deficiências nutricionais; as alterações metabólicas; os defeitos congênitos; os fatores ambientais pré e pósnatais; as enfermidades; a postura; os hábitos; os traumatismos e acidentes

Dentro estes fatores etiológicos merecem destaque pelo seu maior impacto em determinar a mordida aberta:

3.2.1- Fatores hereditários ou congênitos.

“A hereditariedade constitui um fator de extrema importância no contexto da etiologia da mordida aberta anterior” (SHENDEL et al., 1976 apud CASSIS, 2009) e (MIZRAHI, 1978 apud CASSIS, 2009) , “pois são os genes que controlam o padrão de

crescimento individual" (BENJAMIN, 2013, p. 42). "Quanto mais vertical for o vetor de crescimento, maior será a probabilidade de existir uma tendência a mordida aberta anterior do tipo esquelética" (MARTINS et al., 1994 apud CASSIS, 2013); (MOYERS, 1991 apud CASSIS, 2013) e (WATSON,1981 apud BENJAMIN, 2013).

"A mordida aberta anterior, quando o fator etiológico não é ambiental, geralmente está associada com as faces longas ou adenoideanas, que por envolverem características faciais semelhantes, são denominadas de 'síndrome da face longa'" (NANDA, 1990 apud CREPALDI, 2008), também outros autores concordam que "esta má oclusão está relacionada a um padrão de face longa" (NIELSEN, 1991 apud TORRES, 2005).

"Certas características raciais e familiares podem comprometer a morfologia dentofacial de um indivíduo" (FERREIRA, 1996, 2004) e (GRABER, 1980 apud FERREIRA, 2004) "como por exemplo tamanho e forma dos dentes e ossos" (ALMEIDA R.R., 2000 apud FERREIRA, 2004).

"Outro fator hereditário que contribui para o desencadeamento da mordida aberta é a miscigenação racial" (BENJAMIN, 2013, p. 43). (Fig. 3), "Nas populações raciais homogêneas (grupos geneticamente puros) quase não se observa má oclusão, enquanto que nos grupos que apresentam grande miscigenação racial, a prevalência desta má oclusão aumenta substancialmente" (ALMEIDA R.R. et al., 2000 apud BENJAMIN, 2013) e (GRABER, 1973 apud BENJAMIN, 2013).



Figura 3- Miscigenação racial. (Fonte: RENATO et al., 2000*).*

3.2.2- Hábitos bucais.

Muitas vezes, as crianças podem adquirir hábitos paranormal temporário ou permanente prejudicial à oclusão estruturas de suporte dental e odontológicos. É importante lembrar-se que o desenvolvimento dental e facial depende das normais funções musculares. “Quando existe um padrão morfogenético normal, a língua, os lábios e as bochechas funcionam como mantenedores da homeostasia local” (BELTRÃO, 2005, p. 9), (Fig. 4).

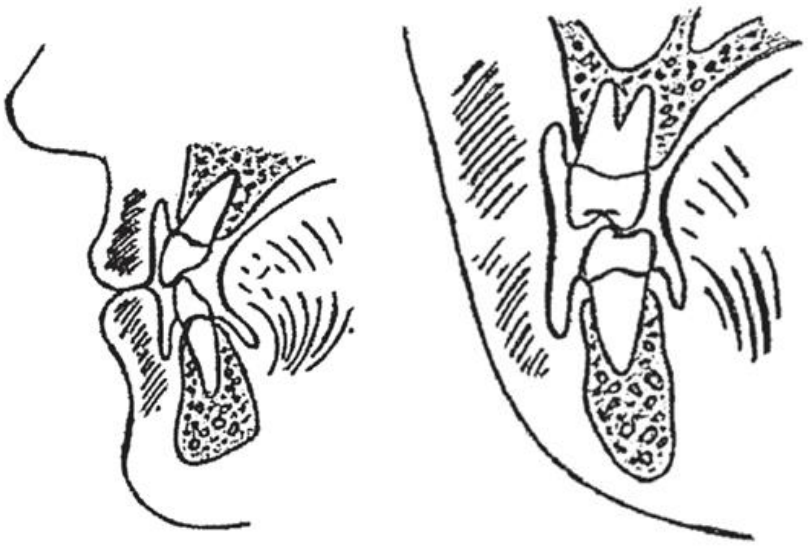

Figura 4- Equilíbrio das forças entre a língua, os lábios e as bochechas sobre os dentes e as estruturas ósseas. (Fonte: GRABER, 1959).

Porém, qualquer interferência na sua homeostasia, os dentes tendem-se a mover para onde está o desequilíbrio das forças, “no período de crescimento ativo das estruturas da face, pode alterar a morfologia e a função do sistema estomatognático, quebrando o equilíbrio dentário e prejudicando o desenvolvimento oclusal e esquelético normal” (BELTRÃO, 2005, p. 9). ”Esses danos podem ser temporários ou permanentes, a severidade dessa má oclusão varia conforme a intensidade, duração e frequência com que a criança exerce o hábito de sucção” (GRABER, 1959 apud CREPALDI, 2008, p. 47).

Agora serão descritos os hábitos orais que podem causar uma mordida aberta.

3.2.2.1- Hábitos de sucção.

"A sucção não se destina unicamente à função de alimentação, pois constitui também o meio mais importante pelo qual a criança se comunica com o meio exterior" (ALMEIDA R.R. et al., 2000 apud FERREIRA, 2008). "A sucção digital constitui-se no hábito bucal mais frequentemente encontrado entre as crianças, ao lado da sucção de chupetas" (CASSIS, 2009, p. 61). Embora você deve considerar, "ainda no ventre da mãe, o ser humano já começa a exercer a sucção dos dedos, língua e lábios, numa atitude instintiva dos mamíferos" (ALMEIDA R.R., et al. 2000 apud FERREIRA, 2008). A função de sucção completamente desenvolvida, nesta fase é inconsciente à criança, e por meio desta adquirirá os nutrientes necessários para a vida.

Segundo, (ALMEIDA R. R., et al., 1998 apud FERREIRA, 2008, p. 72):

> a partir dos três meses do nascimento, os órgãos sensitivos se tornan mais aguçados, reagindo melhor à visão, ao som e ao cheiro; a criança nesta fase começa a brincar e tudo ao seu alcance é levado à boca, sendo primeiro o dedo, que passa a ser sugado, provavelmente devido à falta de tempo de sucção que a criança necessita para se sentir satisfeita.

O "hábito de sucção dos dedos ou chupeta até a idade de 3 anos consiste em um mecanismo de suprimento emocional da criança que, preferencialmente, não deve sofrer interferência" (GRABER, 1959, apud CASSIS, 2009). "Sugeriu que se ignore o hábito de sucção até a idade de 5 a 6 anos, momento a partir do qual a criança desenvolve uma mentalidade mais racional e se torna mais colaboradora, possibilitando o tratamento." (VAN NORMAN, 1985 apud FERREIRA, 2008). Alguns pacientes continuam até as idade 12 a 15 anos.

"O dedo de eleição para o desenvolvimento do hábito consiste em geral do polegar, mas outros dedos da mão podem ser escolhidos, ou mesmo juntar-se à sucção do polegar" (ALMEIDA R.R., et al., 1998 apud CASSIS, 2009).

"No caso do dedo, em geral a escolha é o polegar, que ocasiona o bloqueio da irrupção dos incisivos, criando condições para o desenvolvimento da mordida aberta anterior" (WARREN; BISHARA, 2002 apud FERREIRA, 2008), na parte posterior "mordida cruzada posterior e um aprofundamento do palato, também chamado de palato ogival" (ALMEIDA R.R., et al., 1998 apud FERREIRA 2008); (ALMEIDA; URSI, 1990 apud FERREIRA 2008) e (GRABER, 1973 apud FERREIRA, 2008).

Segundo, (SILVA; OKADA; SANTOS,1986 apud CREPALDI, 2008, p. 49):

> Isso acontece porque o posicionamento do polegar no palato mantém a língua numa posição mais inferior, afastando-se do contato com os dentes posteriores, permitindo que haja um rompimento do equilíbrio natural existente entre a língua e a musculatura peribucal.

"Se o hábito for de 2 ou 3 dedos a abertura pode se estender até a região dos molares" (SWINEHART, 1942 apud FERREIRA, 2008).

A existência de alterações esqueléticas e dentarias concomitantes. Deve-se realizar uma análise completa da oclusão e do padrão de crescimento. Nos pacientes com tendência vertical de crescimento os efeitos do hábito costumam ser mas nocivos. (ROMERO M. et al., 2004).

"No caso de sucção de chupeta, as alterações morfológicas produzidas são as mesmas que as observadas pela sucção digital, porém a mordida aberta anterior desenvolvida nestas condições mostra um aspecto mais circular" (ALMEIDA, R.R.; URSI, 1990 apud BENJAMIN, 2013) e (NGAN; FIELDS, 1997 apud BENJAMIN, 2013)".

"A sucção de chupeta normalmente causa um maior desenvolvimento da mordida cruzada posterior, enquanto a sucção digital origina um maior aumento do overjet e um maior aprofundamento do palato" (WARREN; BISHARA, 2002 apud BENJAMIN, 2013). A "relação entre os hábitos de sucção e a mordida aberta anterior foi estudada, que observaram a presença de mordida aberta anterior em 78,5% das crianças com hábitos de sucção prolongados" (SILVA FILHO; FREITAS; CAVASSAN, 1990 apud CASSI, 2009).

3.2.2.2- Pressionamento lingual atípico.

A língua é um fator etiológico para as irregularidades dentárias, atuando como força para trocar a posição dos incisivos, "durante os sons da fala a língua toca os dentes anteriores superiores, empurrando-os para frente" (LEFOULON, 1969 apud FERREIRA, 2004).

Atualmente, “a interposição lingual é considerada como um hábito secundário, pois se deve principalmente a uma adaptação ao espaço anteriormente existente e, portanto, atua mais como um agravante da mordida aberta, do que propriamente como a sua causa” (SPEIDEL; ISAACSON; WORMS, 1972 apud BELTRÃO, 2002) e (SUBTELNY J. D.; SUBTELNY M. K., 1973 apud BELTRÃO, 2002).

Classificado como posicionamento lingual atípico primário: “mordida aberta exibe um formato mais retangular ou difuso, podendo dela participar não só os incisivos, como também os dentes posteriores” (ALMEIDA et al., 2000 apud FERREIRA, 2008); (STRAUB, 1960 apud FERREIRA 2008) e (SUBTELNY J. D.; SUBTELNY M. K., 1973 apud FERREIRA 2008).

Geralmente pode ser um aumento das amígdala, uma faringite ou amigdalite (Fig. 5). Quando a inflamação aguda da faringe é aliviada, em seguida, a língua é corrigida até voltar espontaneamente a uma posição mais normal. Embora o mecanismo de dor pode precipitadamente estan presente na faringe, a língua irá encaminhar todas os deslocomentos dos incisivos, portanto não será estável. Depois de uma amigdalectomia ou adenoidectomia, as mudanças são favoráveis na postura da lingua.

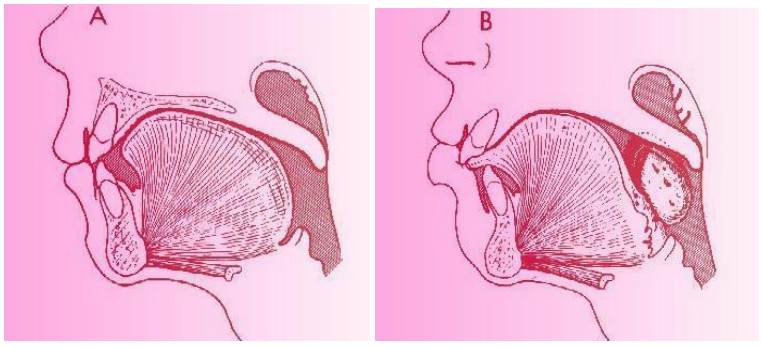

Figura 5- Postura lingual. A) Normal- B) Amídalas hipertróficas e adenóides. (Fonte: MOYERS, 1992)

Pressionamento lingual atípico secundário, “como o próprio nome sugere, ocorre uma adaptação a uma mordida aberta criada pelo hábito de sucção” (ALMEIDA et al., 2003 apud FERREIRA 2008); (GRABER, 1959 apud FERREIRA, 2008) e (WHITMAN, 1951 apud FERREIRA, 2008), “neste caso, contribuindo apenas para manter ou agravar a alteração morfológica existente” (ALMEIDA R.R. et al., 2000 apud FERREIRA, 2008); (STRAUB, 1960 apud FERREIRA, 2008) e (SUBTELNY J. D; SUBTELNY M. K., 1973 apud FERREIRA, 2008), (Fig. 6).

Segundo os estudos de (SPEIDEL et al., 1972 apud FERREIRA, 2008, p. 76):

> a língua não é o fator primário da mordida aberta, e citaram que o ortodontista deve avaliar o padrão de crescimento do indivíduo antes de iniciar o tratamento. A interposição lingual é considerada mais uma adaptação do que uma causa da mordida aberta anterior, mas pode ser um fator agravante da má oclusão.



Figura 6- Pressionamento lingual atípico. (Fonte: Registro dos pacentes de Ortodontia graduação na UCV 2000, dados não publicados).

3.2.2.3- Deglutição atípica.

"O conceito de deglutição normal ocorre quando os dentes estão em oclusão, os lábios em repouso e a língua não interferem na oclusão" (FERREIRA, 2008, p. 77). "Degluti-se em média de 203 a 1008 vezes por dia, gerando uma força nos dentes em torno de 6,9 gramas durante dois segundos, o que é significativo para movimentação dentária" (CLEALL, 1965 apud FERREIRA, 2008) e (SUBTELNY J. D.; SUBTELNY M.K., 1973 FERREIRA, 2008). "Esta pressão quando incorreta pode gerar movimentação dentária" (FERREIRA, 2008, p. 77).

A deglutição atípica tem duas causas, "um hábito, cujo tratamento normaliza a má oclusão; ou, uma conseqüência da própria mordida aberta anterior, que pela forma alterada dos tecidos morfológicos, a língua é pressionada entre os dentes anteriores durante o ato de deglutição" (JARABAK; FIZZEL 1975 apud CREPALDI, 2008), (Fig. 7).



Figura 7- Deglutição atípica. (Fonte: Registro dos pacientes de Ortodontia graduação na UCV 2000, dados não publicados).

3.2.2.4- Respiração bucal.

A função respiratória é um fator determinante e principal para a posição dos dentes, da maxila e da língua. Por isso, quando a respiração é bucal, se pode mudar a posição da cabeça, maxilares, da língua e dos dentes.

Entre as causas das obstruções das vias aéreas superiores, segundo (ALMEIDA R.R. et al., 1998 apud BENJAMIN, 2013, p. 70):

> a hipertrofia dos cornetos, devido a rinites alérgicas; malformações septais, como desvios de septo; presença de pólipo nos tecidos nasais, que possui como uma das causas as alergias; hipertrofia das tonsilas faringeanas (adenóides); e hipertrofia das tonsilas palatinas (amígdalas), que pressionam o palato mole contra a parede posterior da nasofaringe, estreitando a passagem de ar proveniente da cavidade nasal.

A língua, nesses casos, “fica numa posição mais abaixada e a mandíbula posiciona-se póstero-inferiormente, liberando os dentes posteriores para uma erupção passiva, proporcionando um aumento da altura facial ântero-inferior e da convexidade facial” (KIM, 2000 apud BELTRÃO, 2002). “Desse modo, um menor desenvolvimento transversal da maxila é esperado, pois a língua não pressiona convenientemente o palato, criando também a mordida cruzada posterior” (BELTRÃO, 2005, p. 12).

“Devido à falta de selamento labial, causado pela hipotonia do lábio superior nos respiradores bucais, estes podem apresentar hiperplasia e inflamação gengival” (MARTINA R. et al., apud FERREIRA, 2004), “Nestes pacientes a mandíbula foi deslocada para baixo e para atrás e a língua mais inferior e anterior, sem contato com

a abóboda palatina" (FERREIRA, 2004, p. 51). "Estas alterações posturais favorecem um maior desenvolvimento ântero-posterior da face, assim como a atresia do arco dentário superior e a mordida aberta anterior" (ALMEIDA R.R. et al., 2000 apud FERREIRA, 2004).

"Ressalta-se que, mesmo após a remoção do obstáculo respiratório, seja por meios cirúrgicos ou medicamentosos, a criança pode continuar a respirar pela boca, numa atitude habitual" (ALMEIDA R.R. et al., 2000 apud CASSIS, 2009), porém, a "postura da cabeça melhora durante a respiração. (WENZEL; HENRIKSEN; MELSEN, 1983 apud CASSIS, 2009)". Neste caso, a "terapia fonoaudiológica se torna imprescindível para o restabelecimento da respiração nasal" (ALMEIDA R.R. et al., 2000 apud CASSIS, 2009).

3.2.3- Padrão de crescimento.

"Um padrão de crescimento esquelético do paciente é considerado um fator de grande influência na má oclusão" (ALMEIDA R.R. et al., 2000 apud FERREIRA, 2008).

Segundo (ALMEIDA R.R. et al., 1998, 2000 apud FERREIRA 2008); (MARTINS et al., 1994 apud FERREIRA, 2008); (MOYERS, 1991 apud FERREIRA, 2008) e (NGAN; FIELDS, 1997 apud FERREIRA 2008, p. 80) um padrão de crescimento facial, pode-se dividir em três tipos faciais:

- braquifaciais: indivíduos que possuem predomínio de crescimento horizontal, raramente desenvolverão mordida aberta anterior.
- mesofaciais: indivíduos que possuem crescimento equilibrado. A mordida aberta pode se desenvolver, mas com boas chances de auto-correção, se não houver a presença de hábitos secundários, como a interposição lingual;
- dolicofaciais: indivíduos que apresentam crescimento vertical, favorecendo à mordida aberta anterior. Os pacientes estão predispostos a esse tipo de má oclusão e a sua gravidade pode ser ainda aumentada pela ocorrência concomitante de hábitos de sucção, deglutição atípica e respiração bucal.

Para verificar as diferenças dos padrões de crescimento facial entre indivíduos com mordida aberta anterior e indivíduos com mordida profunda, segundo Nanda (1988), estudou longitudinalmente 32 indivíduos, sendo que nenhum deles recebeu tratamento ortodôntico, desde os 3 até os 18 anos, o autor tomou como base as alturas faciais, e concluiu que o padrão de crescimento já está estabelecido em idade precoce, antes mesmo da irrupção dos dentes permanentes. (BENJAMIN, 2013). “A altura facial ântero-inferior foi maior nos indivíduos com mordida aberta anterior, enquanto a altura facial posterior e a altura do ramo não mostraram diferenças significantes, mediante a comparação entre os grupos” (NANDA, 1988 apud BENJAMIN, 2013).

Um aspecto interessante foi estudado, analizaram indivíduos com mordida aberta e sua força da mastigação, “eles geralmente possuem uma força mastigatória mais fraca (50 a 60 libras), quando comparada a de indivíduos com mordida profunda (150 a 200 libras)” (SASSOUNI, 1969 apud BENJAMIN, 2013).

Ao estudarem indivíduos com mordida aberta anterior, “concluíram que o padrão esquelético-facial desses indivíduos era mais convexo, as medidas verticais aumentadas, com protrusão dos incisivos superiores e inclinação vestibular acentuada dos incisivos superiores e inferiores” (ISHIZAKA et al., 2001 apud BENJAMIN, 2013). “Além disso, eles encontraram maior convexidade do perfil ósseo, menor quantidade de pogônio e maior protrusão labial” (BENJAMIN, 2013, p. 45).

3.3- TRATAMENTO DAS MORDIDAS ABERTAS.

Uma gama de pesquisas e publicações, deixam claro que, antes de tratar a mordida aberta, o profissional deve elucidar suas causas, como por exemplo: qual é a idade do indivíduo portador desta má oclusão?, quais dentes estão envolvidos?, Qual é o padrão respiratório?, Qual é a situação emocional, psíquica e a relação familiar?. Também realizara avaliação das condições musculares tanto em repouso, como na deglutição e na fala.“O tratamento da mordida aberta anterior está

diretamente relacionado com a etiologia desta má oclusão e com a época em que será realizada a intervenção" (HENRIQUES et al., 2000, apud BENJAMIN, 2013), "relataram que é importante intervir precocemente na má oclusão, pois com o passar do tempo, aumentam as chances de agravamento das alterações dentoalveolares já instaladas, dificultando sua correção" (ALMEIDA; URSI, 1990 apud FERREIRA, 2008). Portanto, torna-se necessária a eliminação dos hábitos deletérios e dos problemas funcionais associados ao quadro da má oclusão o mais precoce possível.

Se o caso da má oclusão tem como "fatores etiológicos hábitos bucais deletérios, como sucção digital ou de chupeta e/ou interposição de língua, o tratamento deverá ser direcionado para a eliminação desses fatores predisponentes" (ALMEIDA R.R., 1999, 2013, apud BENJAMIN, 2013) .

Segundo (GRABER; RAKOSI; PETROVIC, 1985 apud BENJAMIN, 2013) e (WORMS; MESKIN; ISAACSON, 1971 apud BENJAMIN, 2008, p.49):

> A partir dos 5 anos de idade, se houver a interrupção do hábito e o paciente possuir um bom padrão de crescimento facial, a correção da mordida aberta pode ocorrer naturalmente, ao se permitir que o processo dentoalveolar se desenvolva com normalidade na região anterior.

Se mencionaram algumas justificativas para o início do tratamento da mordida aberta anterior precocemente, segundo (FILHO; OKADA; SANTOS, 1986 apud CREPALDI, 2008, p. 53):

> existe uma grande probabilidade de auto-correção morfológica se a criança interromper o hábito; grande flexibilidade óssea, o que permite um prognóstico de tratamento mais favorável; permite o correto irrompimento dos dentes anteriores; e, proporciona um contato social normal com seus colegas, refletindo um bom desenvolvimento emocional.

Os autores afirmam "que se o hábito de sucção for interrompido antes da irrupção dos incisivos, maior será a chance de resolução espontânea da mordida aberta anterior dentária, as chances de sucesso do tratamento se elevam e há menor propensão a recidiva." (PROFFIT; FIELDS; SARVER, 2007, apud BENJAMIN, 2013).

Se a má oclusão "da mordida aberta não se corrigir espontaneamente durante a fase de dentadura decídua e necessária a intervenção do ortodontista" (FILHO; CHAVES; ALMEIDA R. R., 1995 apud CREPALDI, 2008). Também, é "importante que todos os fatores predisponentes da má oclusão sejam eliminados, como distúrbios de função ou respiratórios" (MOYERS, 1991, apud CREPALDI, 2008).

“A interceptação da mordida aberta anterior na fase de dentadura mista, quando apresenta ainda um caráter dentoalveolar, possui um prognóstico favorável” (HUANG et al., 1990, apud BENJAMIN, 2013), “quanto mais tarde for instituído o tratamento, maior a participação de fatores esqueléticos e com isso a mordida aberta anterior se torna mais difícil de ser tratada, sendo muitas vezes necessário o auxílio da cirurgia ortognática para sua correção” (SUBTELNY; SAKUDA, 1964, apud CREPALDI, 2008).

Existe uma variedade de aparelhos para a interceptação desta má oclusão. No entanto, “para se estabelecer um plano de tratamento adequado, os fatores que estão envolvidos na origem da má oclusão devem ser considerados, visando à eliminação da causa” (MASSLER, 1983 apud BENJAMIN, 2013).

Os principais aparelhos e métodos utilizados para o tratamento dessa má oclusão, estão descritos a seguir, em forma de tópicos.

3.3.1- Correção espontânea.

A eliminação espontânea do hábito é sempre mais desejável, pois em muitos casos, a sucção do dedo ou de chupeta é desencadeada por problemas psicológicos, sendo uma maneira da criança descarregar as suas tensões emocionais ou de receber maior atenção dos pais. “Quando o hábito deletério é abandonado espontaneamente na dentadura decídua, até aproximadamente os 5 anos de idade, existe uma forte tendência para a auto-correção da má oclusão” (KIM et al., 2000 apud CREPALDI, 2008) e o “paciente possuir um bom padrão de crescimento facial, a correção da mordida aberta pode ocorrer naturalmente, ao se permitir que o processo dentoalveolar se desenvolva com normalidade na região anterior” (CASSI, 2009, p.72).

“A correção espontânea da mordida aberta anterior dentária pode ocorrer em até 80% dos casos, quando o hábito deletério é eliminado até a fase de dentadura mista” (WORMS; MESKIN; ISAACSON, 1971 apud CASSI, 2009).

3.3.2- Aparelhos interceptores e funcionais.

A literatura descreve a grade palatina o esporão como dispositivos para eliminar possíveis hábitos causais da má oclusão da mordida aberta, melhorar a função labial e lingual**. "**No tratamento precoce dessa má oclusão os aparelhos utilizados têm a finalidade de eliminar hábitos deletérios" (FRÄNKEL R.; FRÄNKEL C., 1983 apud CREPALDI, 2008) e (HUANG et al., 1990 apud CREPALDI, 2008).

3.3.2.1- Grade Palatina

A grade palatina "foi descrita como o melhor aparelho para a correção da mordida aberta anterior" (HUANG et al., 1990 apud CREPALDI, 2008). A grade palatina é "um aparelho utilizado no arco superior, podendo ser removível ou fixa" (ALMEIDA et al., apud FERREIRA, 2008) dependo do gráu de colaboração do paciente. (Fig. 8).

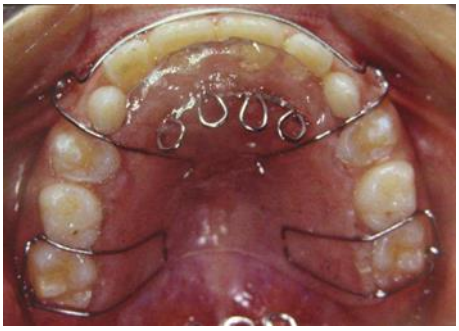

Figura 8- Aparelho removível com grade palatina. (Fonte: FERREIRA, 2008).

A grade palatina é um aparelho segundo (HUANG et al., 1990 apud CREPALDI, 2008); (MARTINS et al., 1994 apud CREPALDI, 2008); (SILVA FILHO; OKADA; SANTOS, 1986 apud CREPALDI, 2008) e (SUBTELNY; SAKUDA, 1964 apud CREPALDI, 2008, p. 55) :

> passivo, ou seja, não exerce nenhum tipo de força sobre as estruturas dentárias, agindo somente como um obstáculo mecânico que não só impede

> a sucção digital ou da chupeta, como também mantém a língua numa posição mais retruída, impedindo sua interposição nos dentes anteriores.

E baseia-se na eliminação do hábito bucal deletério para favorecer a correção do desvio morfológico.

A grade “atua impedindo a sucção de dedo ou chupeta, contribuindo para que a ação da musculatura peribucal prevaleça” (FILHO et al., 2001 apud FERREIRA, 2008), liberando o crescimento, o desenvolvimento esquelético e dento-alveolar normal. Quando é utilizada de forma fixa, normalmente são soldadas num arco palatino e nas bandas cimentadas nos molares decíduos ou permanentes (Fig. 9). Quando a opção é removível, são incorporadas a uma placa de Hawley.



Figura 9- Grade palatina fixa. (Fonte: Registro dos pacentes de Ortodontia graduação na UCV 2000, dados não publicados).

“Pode-se ainda agregar à grade palatina esporões, com o intuito de barrar a interposição da língua” (ALMEIDA et al., 2002 apud FERREIRA, 2008); (HARYETT et al., 1970 apud FERREIRA, 2008); (JUSTUS, 2001 apud FERREIRA 2008) e (NIELSEN, 1991 apud FERREIRA, 2008).

A grade palatina é efetiva para a eliminação do hábito de sucção digital, segundo (HARYETT et al., 1970 apud FERREIRA, 2008, p. 92):

> Seus estudos demonstram que 50% dos pacientes tratados com esse dispositivo apresentaram uma redução da mordida aberta logo após a eliminação do hábito. Após esta fase, o autor aconselha a utilização da grade por um período de contenção que varia de 3 a 6 meses.

Um estudo de hábito de sucção de polegar, a conclusão em alguns tópicos, para (KLEIN, 1971 apud FERREIRA, 2008, p. 93):

> 1- É necessário ter tolerância com a criança, para deixá-la segura, devendo entendê-la e dar amor; 2- A sucção de polegar é um fenômeno normal até os 2 anos, não devendo ser interrompido até então; 3- É impossível estabelecer

> um prazo para o tempo correto do tratamento, pois isto é pertinente a cada indivíduo, mas se o hábito continuar após os 3,5 anos deve-se buscar tratamento ortodôntico; 4- Antes de iniciar a correção é necessária uma avaliação geral do hábito de sucção de polegar, se ele é significativo ou não, sendo realizado pelos pais, pelo dentista, pelo pediatra, pelo psicólogo da família, ou até um psiquiatra; 5- Quando o hábito é significante (compulsivo) o problema deve ser analisado pelo psicólogo, caso contrário o dentista pode atuar; 6- Para o hábito que o paciente precisa ajudar, e não se deve fazer por si só sem sua cooperação; 7- Um aparelho fixo ou removível, interceptor de hábito, se usado por longo espaço de tempo pode inibir o crescimento e desenvolvimento normal dos arcos; 8- Críticas do hábito de sucção de polegar por seus amigos podem ser efetivas. O autor cita ainda que o hábito pode ser desenvolvido por insegurança da criança.

3.3.2.2- Aparelho Esporão**.**

O primeiro autor a relatar o “uso dos esporões foi Rogers, diversos autores relataram o uso deste aparelho como uma opção para o tratamento da mordida aberta anterior” (ROGERS, 1927 apud BENJAMIN, 2013, p. 51).

Os esporões podem-se apresentar das seguintes maneiras: “1) soldados a um arco palatino, fixos às bandas dos molares superiores “(COZZA et al., 2006 apud BENJAMIN, 2013, p. 51); (GIUNTINI et al., 2008 apud BENJAMIN, 2013, p. 51); (HARYETT; HANSEN; DAVIDSON, 1970 apud BENJAMIN, 2013, p. 51); (HARYETT et al., 1967 apud BENJAMIN, 2013, p. 51); (JUSTUS, 1976 apud BENJAMIN 2013, p. 51) e (MEYER-MARCOTTY; HARTMANN; STELLZIG-EISENHAUER, 2007 apud BENJAMIN, 2013, p. 51), “2) soldados a um arco lingual inferior, cimentados por meio de bandas nos molares inferiores” (ALMEIDA A.B. et al., 2002 apud BENJAMIN, 2013, p. 51) e (FRANCO; ARAÚJO; HABIB, 2001 apud BENJAMIN, 2013, p. 51), “3) soldados às bandas dos incisivos centrais permanentes superiores “(PARKER, 1971 apud BENJAMIN, 2013, p. 51) ou ainda,” 4) soldados a um arco lingual inferior, fixos nas bandas dos incisivos laterais inferiores” (HICKHAM, 1991 apud BENJAMIN, 2013, p. 51).

Recentemente (ARAUJO et al., 2011 apud BENJAMIN, 2013, p.52):

> comprovaram que o tratamento com esporões é bem tolerado pelos pacientes e pais, já que 98% dos 72 pacientes tratados com esporões soldados a um arco lingual inferior demonstraram boa aceitação ao tratamento. Além disso, os autores relataram um período aproximado de 10 dias para adaptação ao

> uso dos esporões, sendo que as dificuldades passageiras de fala e mastigação foram os problemas relatados.

Segundo (GRABER, 1963 apud CASSIS 2009, p.75) citou várias funções do aparelho esporão:

> a primeira é impedir o hábito de sucção digital. O autor relata que a criança até poderá levar o polegar à boca, porém, não haverá mais satisfação durante a sucção. Segundo, devido a sua construção, o aparelho elimina a pressão do polegar sobre os incisivos superiores, prevenindo a criação de alterações na musculatura bucal e lingual, ou mesmo o agravamento destas alterações. Terceiro, o aparelho força a língua para uma posição mais retruída, alterando a sua forma e tônus durante a postura de repouso, e como resultado, a língua tende a exercer mais pressão nos segmentos posteriores da maxila, revertendo o hipodesenvolvimento maxilar. O autor relatou que, durante 17 anos, mais de 600 casos com hábito de sucção digital foram tratados no período de dentadura decídua e mista precoce e o sucesso com o tratamento foi plenamente obtido.

Baseado nos princípios dos esporões tradicionais desenvolveram um novo dispositivo, o esporão lingual colado Nogueira, semelhante a um braquetes ortodôntico, para colagem nos incisivos centrais superiores e/ou inferiores, que apresenta uma base e, unidas a esta base, duas hastes afiladas com as extremidades levemente arredondadas e medindo aproximadamente 3 mm. (NOGUEIRA et al., 2005).

Na companhia Abzil (3M Unitek) foi desenhando um acessório, com aproximadamente 3mm, também apresenta uma base com uma malha convexa na sua parte posterior, para colagem nas superfícies linguais dos incisivos superiores ou inferiores, escoltado a esta base, apresenta duas hastes afiladas, com extremidades levemente arredondadas. (NOGUEIRA et al., 2005), (Fig. 10).



Figura 10- Esporão lingual colado Nogueira®. A)Malha do esporão lingual colado Nogueira®. B)Perspectiva lateral do esporão lingual colado Nogueira®.(Fonte: NOGUEIRA. et al., 2005).

"Moyers (1991) não aconselha o uso de grades, pois estas são muito grandes e atrapalham as funções normais da fala e deglutição, indicando o uso dos esporões

para a correção do hábito de sucção do polegar,interposição lingual e deglutição atípica". (MOYERS, 1991, apud BENJAMIN, 2013, p. 52).

3.3.2.3- Bionator de Balters fechado.

É considerado um aparelho muito efetivo para tratar as sequelas de hábitos de sucção. Neste caso o espaçamento, a protrusão dos incisivos superiores, a tendência à Classe II e a dimensão intercanina estreita são susceptíveis de correção (Fig. 11) (GRABER, 1987).

Esse aparelho segundo (GRABER; RAKOSI; PETROVIC, 1985; MARTINS et al., 1994 apud CREPALDI, 2009, p. 56):

> proporciona função e postura normal para a língua, orientada pela alça palatina. Possui uma porção de acrílico na região oclusão posterior para prevenir a extrusão dentária e estende-se até a porção anterior, desde a região palatina dos dentes superiores até a lingual dos inferiores, inibindo a pressão ou interposição lingual e propiciando o vedamento da mordida aberta anterior. Além disso, confecciona-se um arco vestibular para estimular o selamento e estiramento labial, favorecendo o movimento extrusiva dos dentes.



Figura 11- Bionator de Balters fechado. (Fonte:www.realkfo.de/images/ Photos/index1.htm72).

Para avaliar o efeito do uso do bionator em pacientes com mordida aberta, realizaram um estudo cefalométrico a 39 pacientes com uma média de 10 anos de idade e que apresentavam mordida aberta. A média de duração de tratamento com o aparelho foi de 20,4 meses. Finalizar o tratamento compararam os resultados

cefalométricos e observaram uma erupção reduzida dos molares maxilares. Igualmente observaram um menor incremento na altura facial que o esperado, bem como redução da convexidade facial e do overjet (WEINBACH; SMITH, 1992).

3.3.2.4- Regulador de Função Frankel IV

O regulador de função IV, é um aparelho indicado especialmente para a correção das más oclusões de Classe I com mordida aberta anterior. “Os pesquisadores explicam que este aparelho é composto por escudos laterais, escudos labiais inferiores, um arco labial superior, um arco palatino e quatro apoios oclusais” (FRÄNKEL R.; FRÄNKEL C., 1983 apud CREPALDI, 2008). (Fig. 12).

Em uma amostra de 40 crianças da Turquia, em fase de crescimento, com mordida aberta anterior esquelética, comparando-as a um grupo-controle, com mordida aberta, sem tratamento. Os efeitos da utilização do regulador de função de Fränkel, foram estudados, segundo (ERBAY et al.,1995, apud BELTRÃO, 2002, p.24):

> padrão de crescimento e desenvolvimento da mandíbula foi alterado, de forma que o grupo-controle apresentou um crescimento mandibular para baixo e para trás, enquanto o grupo tratado apresentou crescimento para cima e para frente, permitindo que a mordida aberta fosse corrigida com sucesso, por meio do movimento de rotação da mandíbula para cima e para frente, concluindo que esse resultado fora devido ao treinamento do selamento labial realizado pelo aparelho.

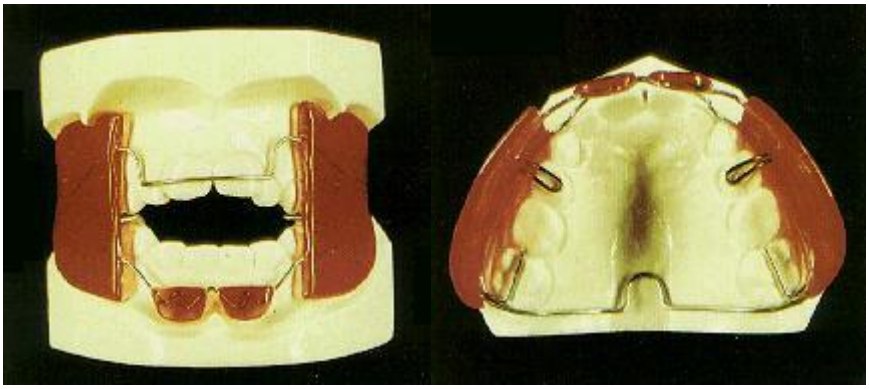

Figura 12- Regulador de Função Frank tipo IV. (Fonte: ERBAY E, UGUR T Y ULGEN M, 1995).

O desenho deste aparelho dirige-se à recuperação da função, em especial o selamento bucal, que afeta à musculatura peribucal, e também aos músculos elevadores da mandíbula. Com o objetivo de ativar e aumentar o tônus muscular,

preconizaram exercícios labiais, com aparelho regulador de função, “promovendo o selamento bucal anterior e elevando a mandíbula para a sua posição adequada” (FRÄNKEL R.; FRÄNKEL C., 1983 apud CREPALDI, 2008).

Se a colaboração do paciente é obtida no que se refere aos exercícios de selamento labial, este aparelho poderá produzir mudanças significativas no osso. O aparelho deve ser usado durante o período de crescimento ativo e dará maiores resultados se é usado em dentição mista, porque reverte a guia de crescimento desfavorável. (QUIROS, 1994).

3.3.2.5- Bite Block.

Para o fechamento da mordida aberta, “relataram que cada 1 mm de intrusão dos dentes posteriores implica em, aproximadamente, 3 mm de fechamento da mordida aberta na região anterior“ (ALTUNA; WOODSIDE apud CREPALDI, 2008). Os autores desenvolveram, blocos da mordida passivos de acrílico, analisou-se reincorporar dois magnetos, denominando-os de corretor vertical ativo IV. “Embora a maioria dos estudos realizados com esse tipo de aparelho tenha sido desenvolvido em amostras com animais”(ALTUNA; WOODSIDE, 1985; MCNAMARA J.R, 1977 apud CREPALDI, 2008).

O aparelho consistindo, segundo (DELLINGER, 1986 apud BELTRÃO, 2002, p.25):

> blocos de acrílico oclusais superiores e inferiores contendor quatro pares de magnetos repulsivos entre si, colocados oclusalmente na região posterior, com uma força de 1400gr, quando as placas apresentam-se em contato. Os resultados demonstraram uma rápida intrusão dos dentes posteriores e rotação anterior da mandíbula, obtendo o fechamento satisfatório das mordidas abertas, e, pela análise 3 anos após o término do tratamento, concluiu que não houve uma recidiva significante de extrusão dos dentes posteriores, e que esse método de tratamento é uma boa opção para pacientes adultos, considerando os riscos de uma cirurgia ortognática e sua possibilidade de recidiva.

Comparando os blocos de mordida magnéticos e não magnéticos, existem estudos realizados em animais, por (MOSS et al., 1993, apud CREPALDI, 2008) e (WOODS; NANDA, 1991 apud CREPALDI, 2008, p.58):

> mostraram que as correções das mordidas abertas foram mais pronunciadas quando os magnetos foram usados, mas que a tendência da recidiva também foi maior. Outro fator desfavorável relatado é o aparecimento da mordida cruzada observado algumas vezes durante o tratamento, por causa da falta de controle devido ao desvio dos magnetos da porção central, pois quando em contato eles tendem a empurrar um contra o outro, havendo um desvio.

Os blocos da mordida empregam as forças magnéticas, apresentaram o ativador magnético IV, para correção da mordida aberta, (Fig. 13), o qual consiste, (DARENDELILER; YÜKSEL; MERAL 1995 apud BELTRÃO, 2002, p. 26):

> placas superior e inferior com magnetos repulsivo introduzidos na região posterior e magnetos atrativos na região anterior, podendo ser utilizados tanto na dentadura mista quanto na permanente. A força de intrusão na região posterior é de 300g, causando uma abertura de mordida na região dos molares de 5,5 a 6mm, e os dois magnetos utilizados na região anterior exerce uma força atrativa de 300g, tendo como resultado o fechamento da mordida aberta pela extrusão dos dentes anteriores e intrusão dos dentes posteriores, proporcionando uma rotação mandibular no sentido anti-horário, sem demonstrar nenhum efeito de mordida cruzada, Porém, o número de pacientes tratados com esse tipo de aparelho ainda é insuficiente para relatar conclusões definitivas.

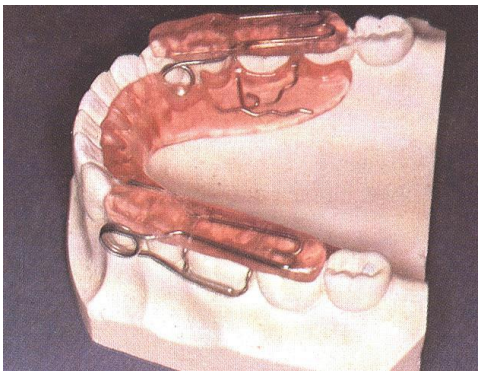

Figura 13- Bite Block. (Fonte: QUIROS, 1994).

3.3.2.6- AEB com tração alta

O aparelho extrabucal (AEB) com tração alta é descrito na literatura como “meio de se controlar a extrusão dos dentes póstero-superiores” (MARTINS et al., 1994 apud FERREIRA, 2008).

“Para um efeito ortopédico, esse aparelho pode ser utilizado por um período de 12 a 14 horas por dia, com uma força de aproximadamente 350 a 400 g de cada lado” (PROFFIT, 1986 apud FERREIRA, 2008). Utiliza-se para conseguir a intrusão dos molares superiores e assim o fechamento da mordida aberta. Um dos fatores

desfavoráveis relacionados, que se torna “quase impossível a obtenção da força totalmente no sentido vertical e para resultar em maior eficiência do tratamento da mordida aberta anterior, esse aparelho deve ser utilizado simultaneamente a outras técnicas” (NGAN; FIELDS, 1997 apud FERREIRA, 2008).

3.3.2.7- Mentoneira

A mentoneira vertical tem sido utilizada como um “dispositivo complementar aos aparelhos intraorais no tratamento precoce da mordida aberta anterior esquelética” (ISCAN et al., 2002 apud BENJAMIN, 2013), “promove uma diminuição do plano mandibular e um aumento na altura facial posterior, diminuindo assim, a magnitude da mordida aberta anterior” (KIM, 1987, apud CREPALDI, 2008) e (PEARSON, 1991 apud CREPALDI, 2008).

“A mentoneira com força vertical tem sido utilizada para obtenção da rotação anti-horária da mandíbula com o vetor da força resultante passando pela porção anterior do corpo da mandíbula e há 3 cm do canto externo dos olhos” (DELLINGER, 1986 apud BENJAMIN, 2013); (NAHOUM, 1977 apud BENJAMIN, 2013) e (PEARSON, 1973 apud BENJAMIN, 2013).



Figura 14- Mentoneira. (Fonte: FERREIRA, 2008).

Um “protocolo do tratamento com mentoneira, sendo de 450g de força de cada lado, e seu tempo de utilização de 12 horas por dia, pode continuar a ser usada para dormir, durante todo o crescimento” (PEARSON, 1978 apud FERREIRA, 2008).

Investigaram os efeitos da mentoneira vertical na morfologia mandibular e nas estruturas dentoalveolares dos pacientes com má oclusão da mordida aberta e os ângulos altos, segundo (ISCAN et al. 2002, apud CREPALDI, 2008, p. 60):

> Dezoito pacientes formaram o grupo experimental e 17, o grupo controle. As mentoneiras verticais aplicaram 400 gramas de cada lado e foram usadas por 16 horas por dia por um período de 9 meses. A erupção dos incisivos inferiores, a diminuição da inclinação do ramo, a diminuição do plano mandibular, e o aumento da sobremordida foram significantes no grupo tratado. Concluíram que a mentoneira vertical foi efetiva no tratamento da mordida aberta esquelética.

Numa dissertação de mestrado, avaliou-se cefalometricamente as alterações dentoesqueléticas decorrentes do tratamento da mordida aberta anterior, e foi usado um aparelho removível com grade palatina associado à mentoneira, durante um período de 12 meses. Os resultados permitiram concluir que o aparelho removível associado à mentoneira quando comparado a um grupo controle, não produziu alterações significantes em componente mandibular, maxilomandibular e não produziu efeito significativo sobre a relação vertical, altura faciais da face. E componente dento-alveolar, os incisivos superiores e inferiores sofreram lingualização e extraíram. Os primeiros molares superiores e inferiores não apresentaram diferenças significantes. O fechamento médio do overbite foi de 5,01 mm para o grupo tratado, enquanto que para o grupo controle foi de 1,38 mm. Concluiu que este protocolo de tratamento proporcionou alterações exclusivamente dentárias para a correção da mordida aberta anterior. (FERREIRA, 2004).

Da mentoneira vertical durante a fase da expansão rápida da maxila com aparelho expansor colado seguida de uma segunda fase do uso continuado da mentoneira,associada ao aparelho fixo nos indivíduos em crescimento, com padrão facial hiperdivergente, concluíram (SCHULZ et al., 2005 apud BENJAMIN, 2013, p.58):

> que a mentoneira é mais eficiente durante a fase da expansão rápida já que limitou o aumento do ângulo do plano mandibular, da altura facial ântero-inferior e altura facial anterior total nesta fase, entretanto, trouxe poucos benefícios durante a segunda fase de tratamento.

Outros estudos clinicos da mentoneira, associada à grade palatina “não proporcionou efeito de controle vertical nos pacientes com mordida aberta anterior, uma vez que a AFAI, a extrusão dos molares e outras variáveis similares não diferiram entre os grupos experimental e controle” (PEDRIN et al., 2006 apud BENJAMIN, 2013) e (TORRES et. al., 2012 apud BENJAMIN, 2013).

Também um estudo da mentoneira com esporão da estabilidade, após 3 anos do término do tratamento, não houve recidiva significativa, com estabilidade clínica em 96% dos casos (BENJAMIN, 2013).

3.3.3- Tratamento ortodôntico fixo.

"Na dentadura permanente é necessário fazer uma avaliação criteriosa do problema instalado para a confecção do plano de tratamento e a escolha do tipo de aparelho empregado na correção da discrepância" (CREPALDI, 2008, p.62).

"Para correção da mordida aberta, na dentadura permanente, parece ser mais indicado nos casos de comprometimento dentoalveolar, e o ortodôntico cirúrgico nos casos com envolvimento esquelético" (BELTRAO, 2005, p. 16).

Os tipos apresentam-se em uma grande variabilidade, segundo (BELTRAO, 2005, p. 16):

> desgastes oclusais dos dentes posteriores, elastômeros, aparelhos removíveis, aparelhos fixos, realizando-se extrações ou não, associação com exercícios musculares bucais, utilização dos implantes como ancoragem e a realização das cirurgias ortognáticas.

O tratamento ortodôntico deve apenas ser "instituído após a correção das atividades musculares bucais, possibilitando ao ortodontista observar a colaboração do paciente antes de iniciar o tratamento" (LIBERMAN; GAZIT 1978 apud BELTRÃO,2002).

3.3.3.1- Elásticos verticais.

Há vários métodos para correção da mordida aberta, já foram citados por ser eficientes, por isso a "utilização de elásticos verticais para a correção da mordida aberta acentuada, ou seja, de caráter esquelético, recomendando para os casos em

que só existe contato oclusal dos molares, o desgaste de suas superfícies oclusais ou mesmo extrações" (VATTEONE, 1951 apud BELTRÃO, 2002).

O estudo em que os pacientes foram tratados com aparelho ortodôntico fixo e elásticos verticais intermaxilares, com idade entre 12 e 20 anos, "concluindo que esse tipo de tratamento provoca uma extrusão dos dentes anteriores" (COMPOSTELA, 1952 apud BELTRAO, 2005).

Por muitos anos, os elásticos têm sido de uma ajuda durante o tratamento ortodôntico, combinado com a boa cooperação do paciente, provê ao clínico a habilidade de corrigir as discrepâncias anteroposteriores e verticais. Os elásticos estendem-se entre os maxilares de maneira anteroposterior em Classe I, II e III, bem como de maneira vertical nas chamadas formação triangular e de caixa. (VIAZIS, 1993).

Os elásticos com formação triangular ajudam na melhoria da intercuspidaçã da Classe I, e incrementam a relação de sobremordida no setor anterior através do fechamento das mordidas abertas numa faixa de 0,5 a 1,5mm. Os elásticos com formação da caixa podem ser usados numa variedade de situações para promover a extrusão dentária e melhorar a intercuspidaçã. Os tamanhos recomendados para os elásticos verticais são 1/8 (leve); 3/16 (pesado). (VIAZIS, 1993). (Fig. 15).

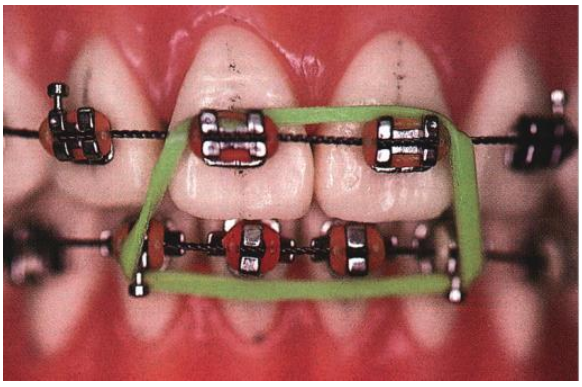

Figura 15- Elásticos no sector anterior. (Fonte: VIAZIS, 1993).

"Enfatizaram ainda que o uso de elásticos verticais intermaxilares podem extruir os dentes anteriores além dos limites de erupção e, conseqüentemente, haverá uma recidiva da mordida aberta, assim que os elásticos forem suspensos." (SUBTELNY; SAKUDA,1964 apud BELTRÃO,2002), em muitos casos das mordidas abertas esqueléticas, "a melhor conduta é não tentar tratamento ortodôntico, e realizar o cirúrgico após o crescimento" (SUBTELNY; SAKUDA,1964 apud BELTRÃO,2002).

3.3.3.2- Técnica multiloop edgewise archwire

A mecânica conhecida por “multiloop edgewise archwire” (MEAW), demonstrou “corrigir qualquer tipo de má oclusão, de forma que o arco dentário já esteja alinhado, sem rotações ou diastemas, por meio de alças verticais e horizontais que proporcionam uma intercuspidação mais detalhada e estável” (KIM, 1987 apud CREPALDI, 2008, p.62). “Consiste de uma terapia ortodôntica na qual o ortodontista, por meio de alças em ‘L’ convencionadas em fios retangulares, manipula de forma mais localizada os movimentos ortodônticos .” (LIMA et al., 2013, p. 53).

Para correção da mordida aberta, segundo (KIM, 1987 apud CREPALDI, 2008, p.62):

> arco superior é acentuado, e o inferior é revertido, instituindo a utilização de elásticos intermaxilares apenas na região anterior, passando-os pelas alças dos caninos, recomendando-se elásticos 3/16 polegadas, com força pesada, proporcionando aproximadamente 50 g de força na região anterior do arco, com a mandíbula em repouso, podendo chegar até 150 g quando a mordida aberta for moderada, sendo utilizados por todo o tempo, exceto durante a alimentação e higiene bucal. Concluiu-se que esta técnica é de grande valor científico e clínico, apresentando bons resultados em longo prazo.

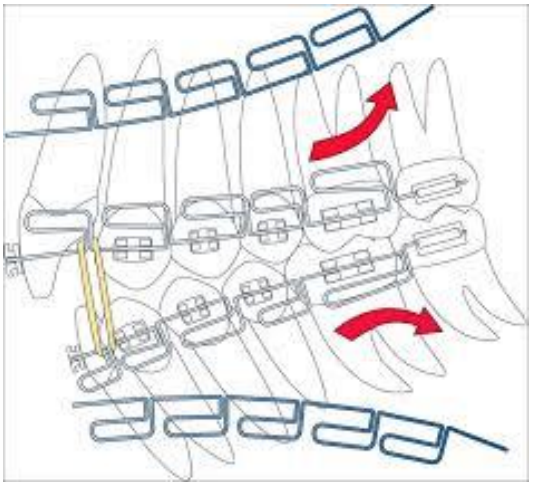

Figura 16- Arcos Multiloop de Edgewise conformados. Localização dos arcos e elásticos. Ação das forças (Fonte: LIMA et al., 2013).

Em 1996, modificorom a técnica original de Kim, (ENACAR; UGUR; TOROGLU, 1996 apud BELTRÃO, 2005, p.20):

> utilizando fios de níquel-titânio 0.016” X 0.022”, com curva acentuada no arco superior e reversa no arco inferior, associados aos elásticos intermaxilares aplicados na região de caninos. Desse modo, o plano oclusal era nivelado sem alterações verticais na posição dos incisivos, provocando maior movimento de intrusão dos dentes posteriores. O autor preconiza que a técnica produz resultados similares à técnica do MEAW e anida promove melhores condições de higienização ao paciente e menor tempo clínico ao ortodontista.

A “técnica MEAW remodela a maxila de tal forma que os incisivos superiores pouco são extruidos para a correção da mordida aberta anterior.”(CARANO; MACHATA; SICILIANI, 2005 apud LIMA et. al., 2013, p. 58). Dentre os “benefícios alcançados com a mecânica utilizada, pode-se citar a inexistência do sorriso gengival devido à pouca extrusão dos incisivos.” (LIMA et. al., 2013, p. 58).

3.3.3.3- Extrações.

Num trabalho onde verificaram, tratamento ortodôntico da mordida aberta, (SUBTELNY; SUBTELNY, 1973 apud BELTRAO, 2005, p. 16):

> Indicaram que o tratamento deve ser estabelecido visando à redução da altura dentoalveolar posterior, sugerindo que, em alguns casos, torna-se conveniente a remoção dos segundos pré-molares, objetivando-se a mesialização do segmento posterior.

A decisão enquanto às extrações ou não de dentes como auxiliar no tratamento ortodôntico muitas vezes causa dúvidas aos ortodontistas. Em muitos casos ortodônticos, para se corrigir a mordida aberta, elas são necessárias para resolver discrepâncias no sentido ântero-posterior, vertical e transversal dos arcos.

Muitos autores recomendam extrações de pré-molares (ERBAY; UGUR; ULGEN, 1995 apud BELTRAO, 2005); (KUHN, 1968 apud BELTRAO, 2005) e (PEARSON, 1978 apud BELTRAO, 2005):

> pacientes com altura facial anterior aumentada, plano mandibular acentuadamente aberto e mesmo quando as discrepâncias esqueléticas e dentárias sejam suaves, com o objetivo de movimentar os molares para mesial, permitindo assim o fechamento da mordida anterior pela rotação em sentido anti-horário da mandíbula.

“A probabilidade de estabilidade da correção da mordida aberta nos casos tratados sem extração é de 61,9%, e a probabilidade de estabilidade nos casos efetuados com extração é de 74,2%” (BELTRÃO, 2002 apud CREPALDI, 2008);

(FREITAS et al., 2004, apud CREPALDI, 2008); (JANSON et al., 2006, apud CREPALDI, 2008); (JANSON et al., 2003, apud CREPALDI, 2008) e (VALARELLI, 2002, apud CREPALDI, 2008).

3.3.3.4- Mini-Implante.

Pode ainda ser indicado nessa fase de dentaduras permanente o uso de dispositivos de ancoragem esquelética podem diminuir o espaço, se destacar: os implantes ósseointegrados, os mini-implantes e as miniplacas. "Os implantes ósseo-integrados, quando utilizados para substituir elementos dentários, podem ser uma boa forma de se conseguir a ancoragem necessária para a movimentação ortodôntica" (SAKIMA, et al., 2009, p.103).

A utilização dos mini-implantes de titânio, é temporária, como auxiliar no tratamento ortodôntico, para o fechamento das mordidas abertas, "os microimplantes apresentam ainda a vantagem de serem pequenos, o que permite que sejam colocados e retirados no osso alveolar com facilidade, de baixo custo e a força ortodôntica pode ser aplicada quase que imediatamente à sua instalação" (COSTA; RAFFAINL; MELSEN,1998 apud BELTRÃO, 2005), sendo um eficiente procedimento biomecânico para corrigir até severas mordidas abertas. "Com o uso de mini-implantes existe a impossibilidade de transladar dentes na área do mini-implante e maior risco de perfurar as raízes" (SAKIMA et al., 2009, p.104). "Ancoragem com miniplacas têm sido publicado inúmeros artigos mostrando movimentações dentárias em pacientes considerados limítrofes ou até cirúrgicos, tratados sem cirurgia ortognática" (DAIMARUYA T. et al., 2001 apud SAKIMA et al., 2009); (SUGAWARA J., 1999 apud SAKIMA,et al., 2009) e (SUGAWARA J. et al, 2002 apud SAKIMA,et al., 2009, p. 104).

Uma das vantagens dos mini-implantes é não requerer da cooperação do paciente, além de não existir uma força recíproca entre os dentes que se desejam mover e os dentes que se utilizam como ancoragem, que é um dos sistemas de força

ideal para a intrusão dos molares sem efeitos secundários (CHANG; COLS, 2004, apud ARGUMEDO; CASTRO; GRAGEDA, 2014).

Ao utilizar os implantes como ancoragem durante o tratamento da mordida aberta, conta (SHERWOOD, 2002, apud BELTRÃO, 2005, p. 23):

> estudou uma amostra de 4 pacientes adultos, concluindo que houve intrusão verdadeira dos molares superiores, em média de 1,99mm. Os microimplantes não se movimentaram durante o tratamento, até serem removidos de forma intencional. E a correção da mordida aberta se deu pela correção do trespasse vertical de 3,62mm em média .

Os mini-implantes como método da ancoragem óssea nos abre um panorama na biomecánica ortodôntica, já que, se podem utilizar para a intrusão molar, e também para fazer movimentos que precisam uma força elevada sem comprometer aos dentes adjacentes dos movimentos secundários. (ARGUMEDO, CASTRO, GRAGEDA, 2014).

Para o tratamento das mordidas abertas anteriores esqueléticas, a intrusão de molar com procedimentos da ancoragem esqueléticos por médio do mini-implante, produzem a auto rotação da mandíbula o que se assemelha aos resultados do tratamento de impacto maxilar quirúrgico (PARK; KWON; SUNG, 2006 apud GONZALEZ et al., 2012).

Nos casos da mordida aberta anterior esquelética, em que os molares de ambos lados devem ser intruidos, é ideal utilizar um mini-implante por vestibular e o outro por lingual (ARAUJO et al., 2006 apud GONZALEZ et al., 2012). A localização desses mini-implantes seria o mais apical possível para proporcionar maior activação, mas a mucosa queratinizada deveria ser respeitada, pois a inserção nessa região pode favorecer a inflamação local e comprometer a estabilidade do mini-implante (GONZALEZ. et al., 2012). (Fig. 17).

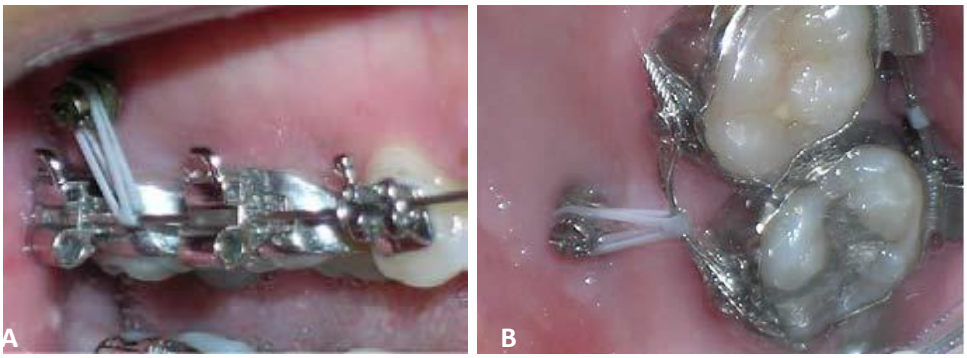

Figura 17- Mini Implantes temporaies. A) Vestibulares. B) Palatinos.(Fonte: ARISTIZABAL, VELÁSQUEZ, 2007).

Empregar um sistema biomecánico de 4 implantes que permitam o aplicativo de uma força absolutamente controlada por vestibular e palatina para conseguir o controle vertical do molar sem inclinação para vestibular ou palatino do molar ao intrusão; evita prolongar a etapa de finalização porque permite a localização tridimensional adequada, o qual se traduz num menor custo operativo.(ARISTIZABAL; VELÁSQUEZ, 2007)

Um caso clínico da mordida aberta tratado com microimplantes, (PARK, 2004, apud BELTRÃO, 2005, p.24):

> em que se conseguiu intrusão dos molares superiores e retração dos dentes ântero-superiores e controle de ancoragem dos molares inferiores, evitando a mesialização durante a retração dos dentes ântero-inferiores. Concluiu que houve alteração favorável do perfil juntamente com a correção da mordida aberta, devido à diminuição do plano mandibular proporcionada pela intrusão dos molares.

“A mordida aberta acompanhada pelos desvios esqueléticos e das alterações do perfil representa uma das mais difíceis anomalias de se corrigir e, frequentemente, requerem não só a presença do ortodontista mas também a intervenção do cirurgião” (MICHELIS; HERTEL, 1967 apud BELTRÃO, 2002, p. 28). Os mini implantes são uma opção económica para alguns pacientes onde as possibilidades de camuflaje quirúrgico sejam uma das opções terapêuticas. (ARISTIZABAL; VELÁSQUEZ, 2007)

3.4- Estabilidade

A contenção após tratamento ortodôntico foi definida como "a manutenção dos dentes em suas posições após a finalização do tratamento ortodôntico, por um período de tempo necessário" (MOYERS, 1973 apud CREPALDI, 2008). “A mordida aberta anterior é historicamente considerada uma má oclusão de difícil tratamento e sua correção é propensa à recidiva.” (SUBTELNY; SAKUDA, 1964 apud BENJAMIN, 2013, p. 59).

Segundo (HUANG, 2002, apud FERREIRA, 2008, p. 101):

> quando realizou uma revisão sistemática da literatura não encontrou nenhum trabalho com metodologia adequada sobre a estabilidade do tratamento da

> mordida aberta anterior em idade precoce, quando comparado com um Grupo controle semelhante a um Grupo tratado, e ainda encontrou falhas no número e na qualidade das amostras e irregularidades na escolha dos métodos para avaliação do sucesso e estabilidade dos mesmos.

Nas dentaduras decídua e mista concluíram (BIEN et al., 1955 apud CREPALDI, 2008, p. 74):

> tratamento da mordida aberta deve ser feito precocemente, pois nesse estágio, essa má oclusão é facilmente corrigida somente com a interrupção do hábito e proporciona ao paciente o desenvolvimento normal das estruturas faciais. Relata que a eliminação dos hábitos deletérios é essencial para a estabilidade da correção.

Um estudo avaliou cefalométrica e clinicamente a estabilidade em longo prazo do tratamento da mordida aberta anterior por meio do ajuste oclusal, bem como a sensibilidade destinária causada por esse procedimento em longo , segundo (CREPALDI, 2008, p.147):

> 1.Houve recidiva estatisticamente significante da mordida aberta anterior no grupo total e nos pacientes com menos de 21 anos de idade. Entretanto não houve recidiva estatisticamente significante nos pacientes com mais de 21 anos de idade. 2. Os principais fatores que contribuíram para essa recidiva foram o aumento da altura facial ântero-inferior e da altura posterior molar. 3. Houve uma estabilidade "clinicamente significante" em 66,7% dos casos. 4. Não houve correlação estatisticamente significante entre a severidade inicial da mordida aberta e a recidiva da mordida aberta em longo prazo.

Já (JANSON et. al., 2003 apud MATSUMOTO, 2011) e (VANDEN, 2005 apud MATSUMOTO, 2011, p. 137) afirmam:

> que tratamentos com exodontias permitem maior estabilidade, pois a retração, associada à perda de ancoragem, promove fechamento da mordida, diminuindo a necessidade do uso de elásticos verticais e correção através de extrusão de dentes anteriores.

Já na dentadura permanente, segundo (DENISON; KOKICH; SHAPIRO, 1989, apud CREPALDI, 2008); (ELLIS; MCNAMARA JR; LAWRENCE, 1985 apud CREPALDI, 2008) e (REITZIK et al., 1990 apud CREPALDI, 2008):

> dependendo do grau de discrepância esquelética envolvida, somente as compensações dentárias não são suficientes para resolver o problema, então se torna necessário o auxílio da cirurgia ortognática para o sucesso do tratamento, evitando-se ao máximo, a recidiva.

4- CASO CLÍNICO

Caso clínico: paciente do gênero feminino, perfil reto, dolicofacial, clase II, mordida aberta anterior, (Fig.18), (Fig. 19), esse caso foi tratado com mini implante, foi realizado alinhamento e nivelamento (Fig.20), instalação do mini implante (Fig.21), remoção e finalização do caso (Fig.22).



Figura 18- Fotos iniciais. A) Frente. B) Sorrindo. C) Perfil. (Fonte: SPO, dados não publicados).



Figura 19- Fotos iniciais intrabucais. A) Frontal. B) Lado direito. C) Lado esquerdo. (Fonte: SPO, dados não publicados).

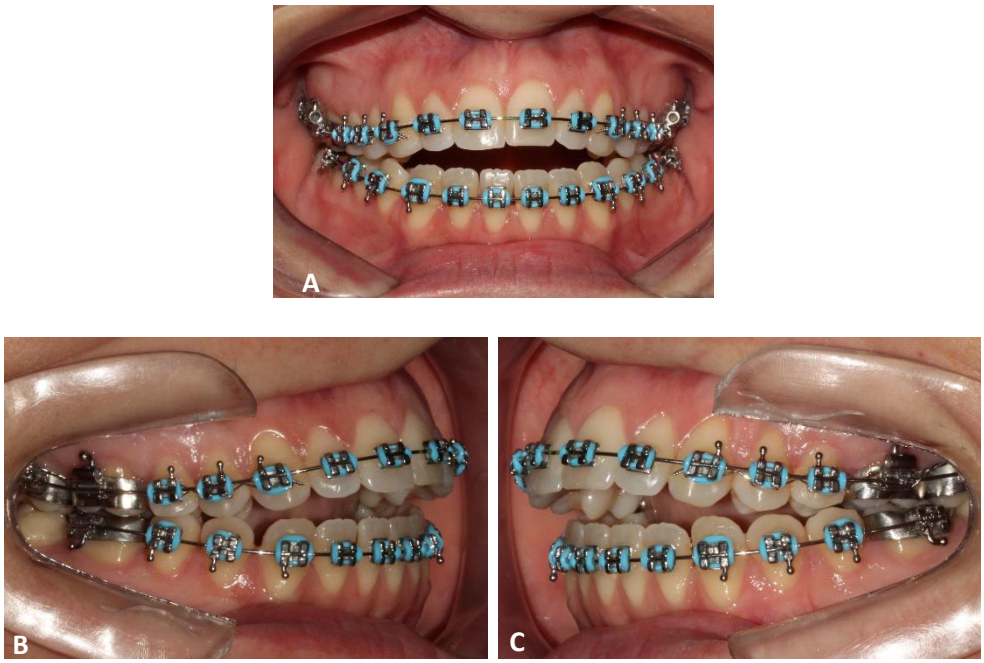

Figura 20- Fotos intrabucais da alinhamento e nivelamento. A) Frontal. B) Lado direito. C) Lado esquerdo. (Fonte: SPO, dados não publicados).

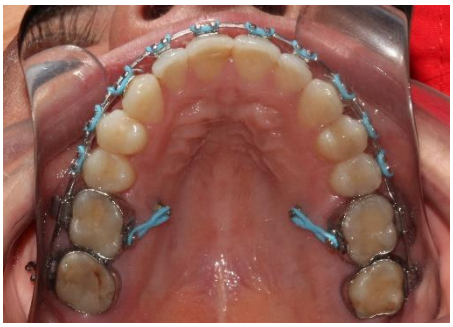

Figura 21- Foto intrabucai da instalação do mini implante. (Fonte: SPO, dados não publicados).



Figura 22- Foto intrabucai da finalização. (Fonte: SPO, dados não publicados).



Figura 23- Fotos intrabucais da remoção. A) Frontal. B) Lado direito. C) Lado esquerdo. (Fonte: SPO, dados não publicados).

5- DISCUSSÃO

Nos propusemos a fazer uma análise crítica a respeito dos diferentes aspectos do diagnóstico e tratamento das mordidas abertas e pode-se referir o seguinte:

Enquanto à classificação das mordidas abertas, no curso designaram de várias maneiras mas todas as denominações resumem a presença de dois tipos básicos, a mordida aberta de carácter dental e a mordida aberta esquelética. (NAHOUM, 1975 apud FERREIRA, 2004) e (URIAS, 1992 apud FERREIRA, 2004).

Um dos fatores causais da má oclusão, é a respiração bucal.(ALMEIDA R.R. et al., 1998; apud FERREIRA, 2008); (BETZENBERGER et al., 1999; apud FERREIRA, 2008) e (MOYERS, 1991, apud FERREIRA, 2008).

Existam diferenças de opiniões com respeito ao papel da língua como fator etiológico primário de certas mordidas abertas, crescimento desproporcional ou função atípica do músculo da língua (ALMEIDA R.R. et al., 1998 apud FERREIRA, 2008). Enquanto para outros autores, a língua desenvolve-se , ocupando uma posição inadequada, actuando de maneira secundária (SPEIDEL; ISAACSON; WORMS, 1972 apud BELTRÃO, 2002) e (SUBTELNY, J.; SUBTELNY, M. apud BELTRÃO, 2002).

Relacionando a língua ao tratamento ortodôntico, alguns autores encontram-se em posição favorável da opinião de que a língua é um fator etiológico causal da mordida aberta, e têm criado diversas aparatologías destinadas a afastar a mesma da dentição, assim se apresenta a grade palatina (HUANG et al., 1990 apud CREPALDI, 2008); (MARTINS et al., 1994 apud CREPALDI, 2008); (SILVA FILHO; OKADA; SANTOS, 1986 apud CREPALDI, 2008); (SUBTELNY; SAKUDA, 1964 apud CREPALDI, 2008) e o aparelho esporão (ROGERS, 1927). Segundo Moyers (1991) “não aconselha o uso de grades, pois estas são muito grandes e atrapalham as funções normais da fala e deglutição, indicando o uso dos esporões para a correção do hábito de sucção do polegar, interposição lingual e deglutição atípica.” (MOYERS, 1991, apud BENJAMIN, 2013, p. 52).

Em referência ao selamento labial, alguns autores consideram-no como um fator fixo para o tratamento, dirigem seus esforços através do regulador de função. (ERBAY et al.,1995, apud BELTRÃO, 2002).

A intrusão dos dentes posteriores é um movimento difícil de conseguir, alguns autores sugerem o uso de blocos da mordida como medida de intrusão posterior e a correção da mordida aberta por auto rotação mandibular, são chamados blocos da mordida passivos de acrílico, analisou-se reincorporar dois magnetos, denominando-os de corretor vertical ativo IV. (ALTUNA; WOODSIDE, 1985; apud CREPALDI, 2008) e (MCNAMARA JUNIOR, 1977 apud CREPALDI, 2008). Comparando os blocos de mordida magnéticos e não magnéticos, “mostraram que as correções das mordidas abertas foram mais pronunciadas quando os magnetos foram usados, mas que a tendência da recidiva também foi maior” (MOSS et al. 1993 apud CREPALDI, 2008) ;

O aparelho extrabucal (AEB) com tração alta, utiliza-se para conseguir a intrusão dos molares superiores e assim o fechamento da mordida aberta, através da força no sentido vertical, quase impossível a obtenção da força totalmente, esse aparelho deve ser utilizado simultaneamente a outras técnicas (NGAN; FIELDS, 1997 apud FERREIRA, 2008).

Certos autores consideram a extrusão dos dentes anteriores idôneo para o fechamento da mordida aberta (VATTEONE, 1951 apud BELTRÃO, 2002) e (COMPOSTELA, 1952 apud BELTRAO, 2005), enquanto outros consideram “que podem extruir os dentes anteriores além dos limites de erupção e, conseqüentemente, haverá uma recidiva da mordida aberta” (SUBTELNY; SAKUDA,1964 apud BELTRÃO, 2002), outros autores pensam que é uma técnica desfavorável porque produziria um sorriso gengival.

A mecânica conhecida por “multiloop edgewise archwire” (MEAW) , KIM, 1987, (CHANG, MOON, 1999, apud CREPALDI, 2008, p. 63) concluíram:

> que as mudanças ocorreram somente na região dentoalveolar e foram exclusivamente dentárias, promovendo a restrição da extrusão dos dentes posteriores e agindo favoravelmente à correção a mordida aberta pela rotação anti-horária da mandíbula.

A necessidade de proporcionar uma ancoragem absoluta na ortodontia resultou o desenvolvimento dos mini-implantes, uma alternativa do tratamento perfeito para a correção da mordida aberta anterior, mediante a intrusão dos molares. Os mini-

Implantes são pequenos, podem -ser colocar em qualquer área da boca e suportam as cargas ortodônticas,podem colocar-se e remover-se com muita facilidade e o tratamento é mais econômico (ARGUMEDO; CASTRO; GRAGEDA, 2014).

A cirurgia ortognática foi, até pouco tempo, a única alternativa para tratar á mordida aberta severa; agora a aplicação aditamentos revolucionaram a maneira de conservar os tratamentos que se fazem, sem arriscar a vida do pacente .

Na ortodontia contemporânea, a correção da mordida aberta anterior não se resume a apenas um protocolo de tratamento, ou a um determinado aparelho. Inúmeros aparelhos são preconizados para o tratamento, no entanto ainda há controvérsias quanto aos efeitos dentoesqueléticos em relação ao mecanismo de ação das diferentes abordagens terapêuticas. Os critérios de escolha do aparelho a ser instituído baseiam-se quase sempre em evidência clínica, científica e na morfologia craniofacial, e a definição do plano de tratamento se estabelece por meio das análises cefalométrica e facial.

6- CONCLUÇÃO

1. A má oclusão da mordida aberta é aquela caracterizada pela ausência de contato dentário no plano vertical entre os dentes do setor anterior e/ou dentes do setor posterior.

2. Podem-se classificar em esqueléticas, está presente uma hiperdivergência óssea entre as bases maxilares, ou dentária quando só afetam a região dentoalveolar.

3. A etiología das mordidas abertas é de carácter multifactorial, estão envolvidos fatores de ordem geral e fatores locais. Resulta controversial o papel que jogam a língua e a respiração na etiología.

4. Os hábitos aparecem com maior frequência quando o tempo de aleitamento natural é menor.

5. A severidade dessa má oclusão varia conforme a Tríade de Graber, intensidade, duração e freqüência com que a criança exerce o hábito de sucção.

6. Hábito de sucção dos dedos ou chupeta até a idade de 3 anos, sugere-se que se ignore o hábito.

7. O diagnóstico da mordida aberta é fundamental para determinar a terapêutica adequada. Neste aspecto é importante descartar a existência de problemas esqueléticos.

8. O momento ideal do tratamento é quando a criança desenvolve uma mentalidade mais racional e se torna mais colaboradora, até a idade de 5 a 6 anos.

9. Os tratamentos com aparelhos interceptores e funcionais perseguem a interseção e/ou erradicação dos hábitos bucais nocivos, para redirecionar o crescimento dos maxilares.

10. O tratamento com aparelho ortodôntico também perseguem a interseção e/ou erradicação dos hábitos bucais nocivos, e a compensação dento alveolar aos problemas esqueléticos.

11. A combinação de ortodoncia e cirurgia maxilofacial é uma alternativa nos casos com estética deficiente, alterações ósseas importantes e pobres proporções faciais.

12. A recidiva pós-tratamento ortodóncico das mordidas abertas segundo as diferentes modalidades do tratamento, ocorrem com maior incidência nos casos de mordidas abertas esqueléticas, logo nestes casos a opção ótima é a cirurgia ortognática combinado com tratamento ortodôntico.

7- REFERÊNCIAS BIBLIOGRÁFICAS

ARGUMEDO, A.; CASTRO, P.; GRAGEDA, E. Corrección de mordida abierta mediante intrusión de molares con mini-implantes**. Revista Mexicana de Ortodoncia**, v. 2, n. 4, p. 257-267, out./dez. 2014.

ARISTIZABAL, J. F.; VELÁSQUEZ, S.A. Tratamiento de mordida abierta con dispositivos temporales de anclaje (dta). **Revista Estomatología**, Cali, Colômbia, v. 15, n. 1, p.19-23, may. 2007.

BARBOSA, A.; BOROBOLLA, R.; FALTIN, K. Avaliaçao cefalometrica das alteraçoes verticais em individuos com mordida aberta anterior com padrão basal de classe II de acordo com os tipos faciais. **Pesq Bras Odontoped Clinica Integral**, João Pessoa, v. 9, n. 2, p. 167-172, mai./ago.2009.

BELTRÃO, R. **Estabilidade a longo prazo do tratamento da mordida aberta, com extrações, na dentadura permanente**. 2002. 178 f. Dissertação (Mestrado em Ortodontia) – Faculdade de Odontologia de Bauru, Universidade de Sau Paulo. Bauru. 2002.

BENJAMIN, M. **Estabilidade do tratamento precoce da mordida abierta anterior com esporão colado e mentoneira**. 2013. 219 f. Dissertação (Doutorado em Orodontia) – Faculdade de Odontologia de Bauru. Universidade de São Paulo, Bauru. 2013.

CANUT J. **Ortodoncia clínica y terapéutica**. Barcelona, España, 2000. 698 p.

CASSIS, M. **Tratamento da mordida aberta anterior com esporão colado e mentoneira: estudo comparativo dos efeitos dentoalveolares e esqueléticos**. 2009. 51 f. Dissertação (Mestrado em Ortodontia) – Faculdade de de Odontologia de Bauru, Universidade de São Paulo, Bauru. 2009.

CREPALDI, M. **Estabilidade do Tratamento da Mordida Aberta com Ajuste Oclusal**. 2008. 188 f. Dissertação (Doutorado em Ortodontia) – Faculdade de Odontologia de Bauru. Universidade de São Paulo, Bauru. 2008.

FERREIRA, F. **Estabilidade do tratamento precoce da mordida aberta anterior, utilizando aparelho removível com grade palatina, associado à mentoneira**. 2008. 62 f. Dissertação (Mestrado em Ortodontia) – Faculdade de Odontologia de Bauru, Universidade de São Paulo, Bauru. 2008.

FERREIRA, F. **Estudo cefalometrico dás alterações dentoesqueleticas produzidas pelo aparelho removible com grade palatina, associado a mentoneira, no tratamento da mordida aberta anterior.** 2004. 207 f. Dissertação (Mestrado em Ortodontia) – Faculdade de Odontologia de Bauru, Universidade de Sau Paulo. Bauru. 2004.

FONSECA, FERNÁNDEZ, CRUANAS. Mordida Abierta anterior. Revisión Bibliográfica. **Revista Habanera de Ciencias Médicas**, Lá Habana, v.13, n. 4, ago. 2014.

GARCIA, M. A**.** Estabilidade del tratamiento de la mal oclusión de mordida abierta anterior. **Revista Española de Ortodoncia**, Barcelona, v.43, n.2, p. 13-21, jan./feb. 2013.

GIL, A.; RODRIGUEZ, G. Mordida abierta y su relación con la respiración bucal en niños de la clínica de ortopedia de la Universidad Jose Antonio Paez; durante el periodo julio 2011- marzo 2012. **Revista Digital de lá pasion del saber, Venezuela**, v.1 n. 2, p. 18:21, agos. 2016.

GONDIM, C., BARBOSA, M. A., DANTAS, R. RIBEIRO, E., MASSONI, A. C., PADILHARGO, W. W. Mordida aberta anterior e sua associação com os hábitos de sucção não-nutritiva em pré-escolares. **Revista Gaúcha de Odontologia**., Porto Alegre, v. 58, n. 4, p. 475-480, out./dez. 2010.

GONZÁLEZ, M., ANDRE, S., CONTRIM, F., FERREIRA, R. Tratamiento no quirúrgico de las mordidas abiertas esqueléticas: utilización adecuada del anclaje con mini-implantes. **Acta Odontológica Venezolana,** v. 50, n. 1, p.19-26, jun. 2012.

GRABER T, NEUMAN B. **Aparatología ortodontica removible**. Buenos Aires, Argentina, 1987. 604 p.

KIM, Y. Anterior openbite and its treatment with multiloop edgewise archwire. **The Angle Orthodontist Journal**. v. 57, n. 4, p. 290-321, out. 1987.

LAROCAA, I. et al**. Estudio de la prevalência de maloclusiones en dos mil estudiantes de Caracas entre los 12 y 16 años**. 1966. 120 f. Dissertação (Doutorado em Ortodontia) - Faculdade de Odontologia de Caracas. Universidad Central de Venezuela, Caracas. 1966.

LIMA, F. V.;FREITAS, B.V.; BRAMANTE, F. S.; GURGEL J.A.Tratamento da mordida aberta esquelética em adultos com a técnica multiloop edgewise archwire. **Revista Dental Press de Ortodontia e Ortopedia Facial**, Maringá, v. 12, n. 4, p.52-59, fev./mar. 2013.

MATSUMOTO, M. Má oclusão Classe I de Angle, com mordida aberta anterior, tratada com extração de dentes permanentes. **Revista Dental Press de Ortodontia e Ortopedia Facial**, Maringá v. 16, n. 1, p. 126-138, jan./feb. 2011.

NOGUEIRA F. et al. Esporão colado lingual Nogueira®: tratamento coadjuvante da deglutição atípica por pressionamento lingual. **Revista Dental Press Ortodontia e Ortopedia Facial**, Maringa, v. 10, n. 2, p.129-156, mar/abr. 2005.

NUNES, S. **Mordida aberta anterior: etiologia, diagnóstico, prevenção e tratamento – uma revisão de literatura**. 2012. 4 f. Dissertação (Cirurgião-Dentista) – Faculdade de Odontologia de Porto Alegre, Universidade Federal do Rio Grande do Sul, Porto Alegre. 2012.

QUIRÓS, O. **Manual de ortopedia funcional de los maxilares y ortodoncia interceptiva.** Actualidades medico odontológicas Latinoamérica. Caracas, Venezuela 1994. 180 p.

RODRÍGUEZ, R., WEBER J., CASTANHA, J. Mordida abierta anterior -etiología y tratamiento. **Revista Odontologica. Dominicana**, Republica Dominicana, v. 4, n.2, p.114-124, may/ago. 1998.

ROMERO, M.; ROMERO, P.; PARDO M., A.; SAEZ, M. Tratamento de lá succion digital en denticion temporal y mixta. **Ilustre Consejo General de Colegios de Odontólogos y Estomatólogos de España,** Madrid, v. 9, n. 1, p. 77-82, jan./feb. 2004.

SAKIMA, M.; MENDONÇA,A; OCANHA, J. M Sistema de apoio osseo para mecânica ortodôntica (SAO®) – miniplacas para ancoragem ortodôntica.Parte I:

tratamento da mordida aberta. **Revista Dental Press de Ortodontia e Ortopedia Facial**, Maringá v. 14, n. 1, p. 103-116, jan./feb. 2009.

SILVA, K., CRUZ, K. Estabilidade da compensação ortodôntica da mordida aberta anterior em paciente adulto. **Revista Ortodontia Sociedade Paulista Ortodontia**, Sau Paulo, v. 45, n. 1, p. 66-76, jan./feb., 2012.

TORRES, F. **Tratamento da mordida aberta anterior com grade palatina e mentoneira; estudo dos efeitos dentoalveolares e tegumentares**. 2005. 169 f. Dissertação (Mestrado em Ortodontia) – Faculdade de Odontologia de Bauru, Universidade de São Paulo, Bauru. 2005.

VIAZIS, A. **Atlas of orthodontics: principle and clinica applications**.Philadelphia, USA; 1993. 345 p.

WEINBACH, J. SMITH R. Cephalometric changes during treatment with the open bite bionator. **America Journal of Orthodontics y Dentofacial Orthopedics**, Estados Unidos, v 101, n. 4 , p. 367-374, abr. 1992.