SOCIEDADE PAULISTA DE ORTODONTIA
CURSO DE ESPECIALIZAÇÃO EM ORTODONTIA

Samara Alana da Silva

O USO DE MINI-IMPLANTES NO TRATAMENTO ORTODÔNTICO – UMA REVISÃO DE LITERATURA

SÃO PAULO/SP

Setembro/2022

SOCIEDADE PAULISTA DE ORTODONTIA
CURSO DE ESPECIALIZAÇÃO EM ORTODONTIA

Samara Alana da Silva

O USO DE MINI-IMPLANTES NO TRATAMENTO ORTODÔNTICO – UMA REVISÃO DE LITERATURA

Monografia apresentada ao Curso de Especialização em Ortodontia, da Sociedade Paulista de Ortodontia, como parte dos requisitos para obtenção do título de especialista em Ortodontia.

ORIENTADOR: Prof. Rubens Simões de Lima

SÃO PAULO/SP

Setembro/2022

AGRADECIMENTOS

Agradeço primeiramente à Deus por ter permitido chegar até aqui, por ter saúde, bom ânimo para viver, cantar, aprender, pois, nem todos os dias foram fáceis.
À minha mãe que me trouxe ao mundo, que sempre me incentivou a persistir nessa caminhada.
Aos professores por compartilhar todo conhecimento e experiência, com toda atenção e cuidado a cada ação feita, seja na clínica, nas aulas ou até mesmo por mensagens dando suporte. Por isso, esse tema foi escolhido em virtude ao meu trabalho feito em clínica, sendo utilizado em quase todos os casos o uso de mini-implantes associado ao tratamento ortodôntico.
Aos meus pacientes tanto do curso quanto do consultório... Termino essa especialização pensando sempre em entregar um atendimento de excelência.
E em especial a minha amiga Lais, que foi meu braço direito durante todo o curso, sem ela ao meu lado me ajudando me dando apoio, sendo minha companhia na clínica, no almoço e na vida isso não seria possível.
Muito obrigada a todos vocês gratidão ...

“Que todos os nossos esforços estejam sempre focados no desafio e na impossibilidade. Todas as grandes conquistas humanas vieram daquilo que parecia impossível.”

(Charles Chaplin)

RESUMO

Durante as duas últimas décadas, em todos os níveis da sociedade, tem-se verificado um desenvolvimento significativo da tecnologia de materiais. Na Ortodontia, esse fenômeno não foi diferente. O controle da ancoragem é um dos aspectos de maior importância e um dos principais fatores a serem considerados no planejamento do tratamento ortodôntico. Entende-se como ancoragem os procedimentos intra ou extrabucal em que dentes e/ou dispositivos são utilizados como apoio para movimentar outros dentes. É inegável que a ancoragem com mini-implantes extra-alveolares revolucionou a especialidade de Ortodontia. No mesmo sentido, o correto entendimento da biomecânica com mini-implantes permitiu ampliar a gama de movimentos dentários como nunca visto na prática clínica. Deve-se, porém, atentar às diversas possibilidades dos sistemas de aplicação das forças decorrentes do uso da ancoragem esquelética, com vistas a produzir tratamentos cada vez mais eficientes, principalmente em relação aos efeitos no plano oclusal. O presente trabalho teve como objetivo fazer uma revisão de literatura apresentando algumas sugestões de posicionamento de mini-implantes ortodônticos e sua relação direta na realização de diversos movimentos dentários. Concluiu-se que com o uso do mini-implante consegue-se intruir dentes, mesializar, vestibularizar, retrair, corrigir linha média, corrigir Classe II e Classe III, ect.

Palavras-chave: Ortodontia. Ancoragem. Maloclusão. Mini implante.

ABSTRACT

Over the past two decades, at all levels of society, there has been a significant development in material technology. In orthodontics, this phenomenon was no different. Anchorage control is one of the most important aspects and one of the main factors to be considered when planning orthodontic treatment. Anchoring is understood as the intra or extra-oral procedures in which teeth and / or devices are used as support to move other teeth. It is undeniable that anchoring with extra-alveolar mini-implants revolutionized the specialty of orthodontics. In the same sense, the correct understanding of biomechanics with mini-implants allowed to expand the range of tooth movements as never before seen in clinical practice. However, attention should be paid to the various possibilities of the force application systems resulting from the use of skeletal anchorage, with a view to producing increasingly efficient treatments, especially in relation to the effects on the occlusal plane. The present study aimed to review the literature, presenting some suggestions for the positioning of orthodontic mini-implants and their direct relationship to the performance of various tooth movements. And it was concluded that with the use of the mini-implant it is possible to intrude teeth, mesialize, proclinate, retract, correct the midline, correct Class II and Class III.

Keywords: Orthodontics. Anchorage. Malocclusion. Mini implante.

LISTA DE FIGURAS

FIGURA 1 - Retração de canino 13
FIGURA 2 - Retração em massa 14
FIGURA 3 - Retração em massa 14
FIGURA 4 - Intrusão de molar 15
FIGURA 5 - Distalização de molar 16
FIGURA 6 - Verticalização de molar 16
FIGURA 7 - Verticalização de molar 17
FIGURA 8 - Antes e depois da verticalização do molar com MPO 17
FIGURA 9 - Mesialização de molar com ancoragem em mini-implante 18
FIGURA 10 - Arco retangular com alça em T para mesialização de molar ... 19

SUMÁRIO

1	INTRODUÇÃO	9
2	OBJETIVO	10
3	REVISÃO DE LITERATURA	11
3.1	MINI-IMPLANTES	11
3.2	ALTERNATIVAS DE TRATAMENTO COM MINI-IMPLANTE ORTODÔNTICO	12
3.2.1	Retração inicial de canino	12
3.2.2	Retração em massa	13
3.2.3	Intrusão de molar	15
3.2.4	Distalização de molar	15
3.2.5	Verticalização de molares	16
3.2.6	Mesialização de molar	18
4	DISCUSSÃO	20
5	CONCLUSÃO	22
	REFERÊNCIAS BIBLIOGRÁFICAS	23

INTRODUÇÃO

A necessidade de alternativas para tratamento ortodôntico maximizou o controle de ancoragem e diminuíram a necessidade de colaboração do paciente levou ao desenvolvimento da Ortodontia usando mini-implantes como auxiliares (ALAJMI; SHABAN; AL-AZEMI, 2020; PACHECO-PEREIRA *et al.,* 2018). Os dispositivos de ancoragem temporária (DATs), como os mini-implantes usados para ancoragem esquelética, tornaram-se um método bem aceito e confiável (ROSSINI *et al.,* 2015).

Desde que a ancoragem esquelética passou a fazer parte do plano de tratamento do ortodontista, mais especificamente os mini-implantes ortodônticos, resultados encorajadores foram sendo alcançado. (ALANSARI *et al.,* 2019; RAVERA *et al.,* 2016). Os mini-implantes, ou miniparafusos, figuraram como em um sistema de ancoragem absoluta de grande utilidade na clínica ortodôntica (VASCONCELOS *et al.,* 2014). Embora seja comum instalá-los em regiões do processo alveolar situadas entre as raízes de dentes contíguos, novos locais (denominados extra-alveolares, foram sugeridos (ALMEIDA, 2019; MORESCA, 2018).

A estabilidade primária dos mini-implantes se deu por meio da ligação mecânica entre o osso e o mini-implante e depende de muitos fatores, tais como: qualidade óssea; local e ângulo de inserção do mini-implante a escolha do tramanho design, diâmetro, forma e tamanho da rosca; angulação da rosca, distância que sera introduzido e material do mini-implante; se deve aos exames e planejamento (*thread shape factor,* TSF) (ALMEIDA, 2018; LIMA *et al.*, 2018). O TSF foi calculado como a relação geométrica entre a profundidade média da rosca e o passo da rosca (D/P), e foi expresso em porcentagem (MCGRATH *et al.,* 2018).

O deslocamento de um determinado grupo de dentes, sem alteração do correto posicionamento dos elementos de resistência do sistema, sempre foi desejado pelos ortodontistas (HOURFAR *et al.,* 2017). Os mini-implantes ortodônticos vieram estabelecer de maneira definitiva, a união entre a Ortodontia e a Implantodontia, constituindo um eficiente método de ancoragem, livre da necessidade de cooperação do paciente resultando em diminuição do tempo de tratamento, além de tornar os movimentos mais previsíveis e controlados (JASON, 2008).

A utilização da ancoragem esquelética trouxe novas perspectivas para os tratamentos ortodônticos, viabilizando maior eficiência da mecânica ortodôntica e consequentemente resultado mais previsível (MOSLEMZADEH *et al.,* 2017; SANA *et al.*, 2020).

O presente trabalho teve como objetivo fazer uma revisão de literatura resentando o uso dos mini-implantes, assim como algumas sugestões de posicionamento ortodônticos e sua relação direta na realização de diversos movimentos dentários.

REVISÃO DA LITERATURA

De acordo com Souza et al. (2019), o mecanismo principal da eficiência dos mini-implantes estava na adaptação mecânica à estrutura óssea mineralizada. Após algumas semanas ou meses, a osteointegração representada pela colonização celular e formação óssea na superfície dos mini-implantes tiveram importância secundária, pois estavam no tempo de removê-los, já que cumpriram o seu papel de ancoragem. Na implantodontia, a osseointegração representaram a essência da biologia e sucesso no restabelecimento da estética e função de dentes perdidos; a adaptação mecânica servira para suportar as cargas imediatas nas primeiras semanas e meses. Na Ortodontia, a adaptação mecânica foi a essência que justificou o uso dos mini-implantes para ancoragem absoluta e a osseointegração foi secundária e tardia. O tempo de tratamento ortodôntico com o uso de mini-implantes se reduziu em 30% na média geral.

3.1 MINI-IMPLANTES

Segundo Moda *et al.* (2019), a indicação do número e o provável local de instalação dos mini-impantes foram sugeridos pelo ortodontista, que levou em consideração o tipo de movimentação dentária desejada. O conhecimento de biomecânica se fez necessário para planejar eficientemente o posicionamento da direção da linha de ação de força em relação ao centro de resistência do dente ou dentes a serem movimentados. A linha de ação de força foi constituída pela união da origem da força (mini-implante) e do ponto de aplicação da força (local no dente ou no arco onde foi fixado o elemento de força). A indicação precisa da localização do mini-implante foi fundamental para a execução de uma movimentação dentária mais eficiente, e com menos efeitos colaterais.

Kyburz et al. (2019) relataram que antes da instalação do mini-implante, se fez necessário verificar a densidade óssea, espaço disponível e proximidade de estruturas nobres, para definir qual o tipo de mini-implante que melhor se adapta à

estas condições. Para isto, foi necessário conhecer melhor o mini-implante, que pôde ser dividido em três partes: cabeça, perfil transmucoso e corpo.

Fernandes *et al.* (2019) descreveram que os mini-implantes foram fabricados em titânio grau V, podendo variar entre 4 e 12 mm de comprimento, por 1,2 a 2 mm de diâmetro. Apresentaram um formato cônico, com maior espessura do perfil transmucoso e uma ponta ativa mais fina. Este desenho inovador propôs-se a descartar a necessidade de perfurações prévias, simplificando consideravelmente o procedimento de instalação do mesmo. Este dispositivo apresentou maior estabilidade primária, oferecendo maior resistência à aplicação de carga imediata.

3.2 ALTERNATIVAS DE TRATAMENTO COM MINI-IMPLANTE ORTODÔNTICO.

3.2.1 Retração inicial de canino

Lima *et al.* (2018) sugeriram que como o canino possuiu uma grande área radicular, podendo influenciar negativamente outros dentes se sua posição for desfavorável, pôde-se lançar mão da retração inicial de canino. Essa retração do canino foi um movimento realizado no início da mecânica com extrações para aliviar o apinhamento na região anterior, possibilitando o alinhamento sem aumento do comprimento do arco. Avaliou-se a direção, intensidade e o ponto de aplicação de uma força, definindo o tipo de deslocamento de um dente. Aplicar uma força biologicamente compatível, capaz de atingir o centro de resistência do canino, para obter o movimento de translação, neutralizando as inclinações indesejadas. Para isso, realizaram uma alça vertical adaptada ao braquete do canino, estabelecendo uma conexão bastante favorável entre o aparelho ortodôntico e o dispositivo de ancoragem. O resultado foi uma retração de corpo, com o máximo de controle por parte do profissional (FIGURA 1).

– Retração de canino.



FIGURA 1 Fonte: Lima *et al.* (2018)

3.2.2 Retração em massa

Lima *et al.* (2018) relataram que na mecânica da retração em massa, houve a redução da protrusão, melhorando a estética facial e a função. Diferentes resultados puderam ser obtidos de acordo com o ponto de aplicação de força. Quando a força passou pelo centro de resistência dos seis dentes anteriores, conseguiu um movimento de translação. Além do mais, o mini-implante eliminou a necessidade da utilização de dentes posteriores como ancoragem, descartando a mesialização dos mesmos e possibilitando a geração de um sistema de forças equilibrado.
(FIGURAS 2 e 3). Fonte: Lima *et al.* (2018).

– Retração em massa.

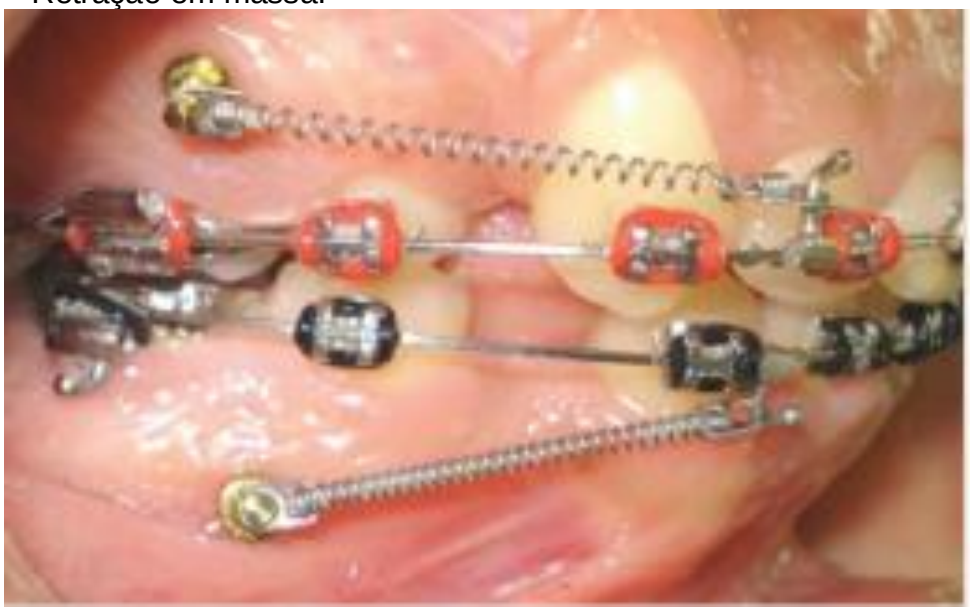

FIGURA 2 Fonte: Lima *et al.* (2018)

– Retração em massa.



FIGURA 3 Fonte: Lima *et al.* (2018)

3.2.3 Intrusão de molar

Lima *et al.* (2018) descreveram que na maioria dos casos, a intrusão de dente posterior foi um movimento difícil de ser obtido. Foi indicada na correção pré-protética para nivelar o plano oclusal, ou para tratamento da mordida aberta esquelética (FIGURA 4).

– Intrusão de molar.



FIGURA 4 Fonte: Lima *et al.* (2018)

3.2.4 Distalização de molar

Lima *et al*. (2018) apresentaram uma distalização feita com ancoragem absoluta obtida com o emprego do mini-implante, abriu o horizonte para uma série de possibilidades clínicas. Quando se posicionou a unidade de ancoragem entre as raízes dos primeiros molares e segundos pré-molares superiores, foi possível distalizar com auxílio de *sliding jig* ou mola aberta (FIGURA 5).

– Distalização de molar.



FIGURA 5 Fonte: Lima *et al.* (2018)

3.2.5 Verticalização de molares

Lima *et al.* (2018) relataram que a inclinação mesial de molar foi um problema resultante de diversos fatores. Os autores acreditaram que a associação do arco segmentado e o mini-implante, diminuiu consideravelmente o tempo de tratamento, eliminando até mesmo a necessidade de montagem total do aparelho (FIGURA 6 e 7).

– Verticalização de molar.



FIGURA 6 Fonte: Lima *et al. (*2018)

– Verticalização de molar.



FIGURA 7 Fonte: Lima *et al. (*2018)

Esteves (2019), relatou que quando houve perdas dentárias, ocorreu também uma inclinação dos dentes adjacentes, que pôde comprometer o tratamento reabilitador e a oclusão do paciente. A impactação de segundos molares, foi uma situação frequente, e que precisou de uma biomecânica semelhante à inclinação de dentes adjacentes causada por perda dentária. A colocação de um mini-implante na zona retromolar, foi uma das soluções para estes dois problemas. Dado que o ponto de ancoragem ficou localizado distalmente ao dente em questão, isto permitiu ter um vetor de força posterior e inferior (FIGURA 8).

– Antes e depois da verticalização do molar com MPO.

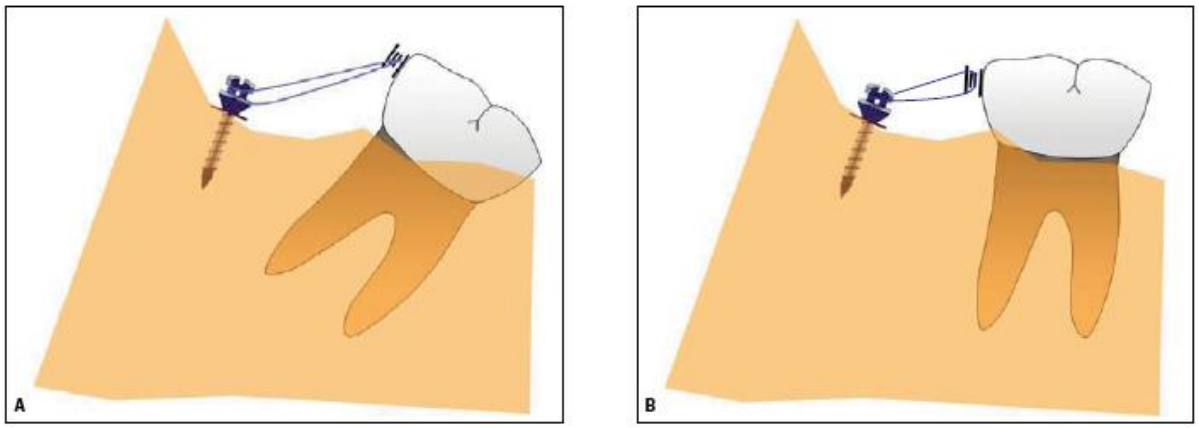

FIGURA 8 Fonte: Esteves (2019)

3.2.6 Mesialização de molar

Lima *et al.* (2018) descreveram que a mesialização de molar quando realizado de forma convencional, resultou geralmente em lingualização dos incisivos, e inclinação mesial do molar. A ancoragem proveniente do uso do mini-implante, permitiu um adequado direcionamento do vetor de força, resultando em movimento de corpo, ou seja, livre de inclinação (FIGURA 9). Pôde-se observar também, que a partir do emprego deste tipo de ancoragem ocorreu a eliminação da inclusão de outros dentes na mecânica, excluindo qualquer possibilidade de movimentação indesejada da bateria anterior de dentes. Uma outra alternativa foi o emprego de um arco retangular com alça em T, estabilizado por um segmento de arco unido ao mini-implante, evitando a lingualização dos incisivos (FIGURA 10).

– Mesialização de molar com ancoragem em mini-implante.



FIGURA 9 Fonte: Lima *et al.* (2018)

– Arco retangular com alça em T para mesialização de molar.



FIGURA 10 Fonte: Lima *et al.* (2018)

DISCUSSÃO

O mecanismo principal da eficiência dos mini-implantes está na adaptação mecânica à estrutura óssea mineralizada (SOUZA et al., 2019). A indicação do número e o provável local de instalação dos mini-impantes são sugeridos pelo ortodontista (MODA *et al*., 2019). Antes da instalação do mini-implante, se faz necessário verificar a densidade óssea, espaço disponível e proximidade de estruturas nobres, para definir qual o tipo de mini-implante que melhor se adapta à estas condições (KYBURZ et al., 2019). Os mini-implantes apresentam estabilidade primária, oferecendo maior resistência à aplicação de carga imediata (FERNANDES *et al.,* 2019).

As alternativas de tratamento com mini-implantes ortodôntico são: retração inicial de canino, retração em massa, intrusão de molar, distalização de molar, verticalização de molar, e, mesialização de molar (ESTEVES, 2019; LIMA *et al*., 2018). O uso de mini-implantes torneu-se uma alternativa com excelentes resultados em um menor período de tempo em pacientes com ausências dentárias (MACHADO et al., 2011). Além disso, o mini-implante ajuda a viabilizar o tratamento ortodôntico (TAGAWA *et al.,* 2015). E também permite grande retrações dos dentes anteriores (MARASSI & MARASSI, 2018; MARTINS, 2018).

A ancoragem preconizada por esse autor é a utilização dos mini-implantes extra-alveolares para correção da linha média instalado na *buccal shelf* proveu distalização e mesialização (ALMEIDA, 2019). O mini-implante interradicular conseguiu tracionar o dente 23 (SOUZA et al., 2018). A mecânica ortodôntica com *Sliding Jig* e mini-implantes mostra-se adequada quando se deseja retração anterior máxima nos dentes anteriores, visando a correção da biprotrusão acentuada (PITHON, 2019). Os mini-implantes ortodônticos convencionais associados a elásticos intermaxilares podem ser uma opção de tratamento para pacientes Classe III com retrusão maxilar (PITHON, 2019). Além de apresentarem uma excelente estabilidade durante todo o tratamento ortodôntico (SANTOS & SILVEIRA, 2019).

Já o sucesso da técnica, segundo esse autor esta ligada a, estabilidade na instalação dos mini-implantes , e sua correlação no tipo de espessura e geometria do parafuso em conjunto de um bom planejamento, de preferência que o paciente tenha osso se profundidade média (MCGRATH *et al.,* 2018).

A utilização dos DATs associados à terapia do novos aparelhos que são os alinhadores é possível e existem diversas maneiras de se realizar essa associação (ALMEIDA, 2021; RODRIGUES, 2020). E também os mini-implantes são usados para intruir molares para fechar mordida aberta (SHIRASAKI *et al*., 2020). A associação da ancoragem esquelética com o propulsor mandibular promoveu uma alteração na face do paciente (VILLELA, 2020). Porém a periodontite e peri-implantite são as principais causa da perda do mini-implante (ARAÚJO *et al*., 2021).

A colocação do mini-implante para ancoragem esquelética é essencial para que seja possível o tratamento com excelência de má olcusão e ausência de vários dentes (FIGUEIREDO, 2021). Além de proporcionarem menos efeitos colaterais, mais conforto, técnica simples de ser executada, mas que demanda planejamento prévio, custo baixo e aumenta a efetividade dos tratamentos ortodônticos (FURSEL *et al.,* 2021). E também, os dentes são mesializados de corpo, de forma eficiente, sem efeitos colaterais indesejados, com a preservação das estruturas periodontais (VILLELA & BRAGA, 2021).

CONCLUSÕES

1- Após o exposto, pode-se concluir que, a introdução dos mini-implantes ortodônticos para ancoragem esquelética tem se tornado uma prática clínica habitual e com grande sucesso e repercussão na ancoragem ortodôntica; trazendo novos conceitos de planejamento e tratamento.

2- Com o uso do mini-implante consegue-se intruir dentes, mesializar, vestibularizar, retrair, corrigir linha média, corrigir Classe II e Classe III.

3- As vantagens do mini-implante são: simplicidade de instalação e remoção, aliada ao baixo custo e grande uso clínico, tamanho reduzido, capacidade de receber carga imediata, utilização com as diversas mecânicas ortodônticas, predispõem o mini-implante a uma grande aceitação por parte dos pacientes.

4- As desvantagens são pacientes com periodontite e peri-implantite, pois é a principal causa da perda do mini-implante

REFERÊNCIAS BIBLIOGRÁFICAS

1- ALAJMI, S.; SHABAN, A.; AL-AZEMI, R. Comparison of short-term oral impacts experienced by patients treated with Invisalign or conventional fixed orthodontic appliances. **Am J Orthod Dentofacial Orthop**, St. Louis, v. 29, n. 3, p. 382-388, Apr. 2020.

2- ALANSARI, R. A. *et al.* Adult perceptions of different orthodontic appliances. **Angle Orthod**, Appleton, v. 13, n. 3, p. 19-28, Apr. 2019.

3- ALMEIDA M. Ancoragem esquelética: a revolução da Ortodontia! **Rev Clín Ortod Dent Press**, Maringá, v. 17, n. 3, p. 4-5, fev. 2018.

4- ALMEIDA M. Alinhadores transparentes e ortodontia. **Rev Clín Ortod Dent Press**, Maringá, v. 18, n. 1, p. 4-6, jul. 2019.

5- ALMEIDA, M. R. Extra-alveolar mini-implants associated to aligners for Class II malocclusion treatment. **Clin Orthod**, Boulder, v. 19, n. 6, p. 42-54, Jan. 2021.

6- ARAÚJO, M. R. A. et al. Análise da importância dos marcos anatômicos para a colocação de mini-implantes ortodônticos. **Res Soc Develop**, v. 10, n. 7, p. 38-45, 2021.

7- ESTEVES, J. C. G. M. **Mini-implantes como ancoragem esquelética em ortodontia: localizações anatómicas e aplicações clínicas**. 2019. 50f. Monografia (Mestrado em Cirurgia Ortognática e Ortodontia) – Universidade do Porto, Porto, 2019.

8- FERNANDES, L. Q. P. *et al.* Predisposing factors for external apical root resorption associated with orthodontic treatment. **Korean J Orthod**, Korea, v. 49, n. 5, p. 310-318, Sept. 2019.

9- FIGUEIREDO, D. S. F. Vertical mini-implants on the alveolar ridge: creating orthodontic anchorage in cases of multiple tooth loss. **Clin Orthod**, Boulder, v. 20, n. 1, p. 40-50, Feb./Mar. 2021.

10-FURSEL, K. A. Mini-implantes associados à ancoragem ortodôntica para intrusão de molares: Uma revisão de literatura. **Res Soc Develop**, v. 10, n. 5, p. 58-63, 2021.

11-HOURFAR, J. *et al.* Influence of interradicular and palatal placement of orthodontic mini-implants on the success (survival) rate. **Head Face Med**, London, v. 13, n. 1, p. 13-18, Jun. 2017.

12-JANSON, M. Ortodontia em adultos e tratamento interdisciplinar. **Rev Dental Press Ortod Ortop Facial**, Maringá, v. 3, n. 5, p. 88-100, fe./mar. 2008.

13-KYBURZ, K. S. et al. What effect does functional appliance treatment have on the temporomandibular joint? A systematic review with metaanalysis. **Prog Orthod**, Copenhagen, v. 12, n. 20, p. 5-32, Aug. 2019.

14-LIMA, D. V. *et al.* Tratamento compensatório da má oclusão de Classe III com retração da arcada inferior utilizando mini-implantes. **Rev Clín Ortod Dental Press**, Maringá, v. 16, n. 6, p. 77-86, set./out. 2018.

15-LIMA, L. A. C. et al. Mini-implante como ancoragem absoluta: ampliando os conceitos de mecânica ortodôntica. **Innov Implant J**, v. 5, n. 1, p. 85-91, 2018.

16-MACHADO, B. et al. Movimentação ortodôntica com mini-implantes: relato de caso clínico. **Stomatos**, v. 17, n. 32, p. 83-90, 2011.

17-MARASSI, C.; MARASSI, C. Mini-implantes ortodônticos como auxiliares da fase de retração anterior. **Rev Dental Press Ortodon Ortop Facial**, v. 13, n. 5, p. 57-75, 2018.

18-MARTINS, R. P. A mola de torque vestibulolingual unitária. **Rev Clín Ortod Dental Press**, Maringá, v. 17, n. 4, p. 42-47, ago./set. 2018.

19-MCGRATH, G. C. M. *et al*. Mandibular anterior intrusion using miniscrews for skeletal anchorage: A 3-dimensional finite element analysis. **Am J Orthod Dentofacial Orthop**, St. Louis, v. 154, n. 4, p. 469-476, Jun. 2018.

20-MODA, L. B. *et al.* Lower fixed retainers: bonded on all teeth or only on canines? A systematic review. **Angle Orthod**, Appleton, v. 4, n. 8, p. 125-132, Sept. 2019.

21-MORESCA, R. Orthodontic treatment time: can it be shortened? **Dental Press J Orthod**, Maringá, v. 23, n. 6, p. 90-115, Oct. 2018.

22-, S. H. *et al.* Evaluation of interdental spaces of the mandibular posterior area for orthodontic mini-implants with conebeam computed tomography. **J Clin Diag Res**, London, v. 11, n. 4, p. 9-12, Apr. 2017.

23-PACHECO-PEREIRA, C.; BRANDELLI, J.; FLORES-MIR, C. Patient satisfaction and quality of life changes after Invisalign treatment. **Am J Orthod Dentofacial Orthop**, St. Louis, v. 153, n. 6, p. 834-841, Jan. 2018.

24-PITHON, M. M. Retratamento de má oclusão de Classe II com biprotrusão e mordida aberta anterior, com auxílio de mini-implantes ortodônticos associados a Sliding Jig: relato de caso. **Rev Clín Ortod Dental Press**, Maringá, v. 18, n. 3, p. 159-170, jun./jul. 2019.

25-PITHON, M. M. É possível protrair a maxila com mini-implantes ortodônticos associados a elásticos intermaxilares. **Dental Press J Othod**, Maringá, v. 24, n. 6, p. 17-19, nov./dez. 2019.

26-RAVERA, S. *et al*. Maxillary molar distalization with aligners in adult patients: a multicenter retrospective study. **Prog Orthod**, Copenhagen, v. 17, n. 1 p. 12-17, May. 2016.

27-RODRIGUES, G. G. Applicability of orthodontic mini-implants with Invisalign aligners. **Clin Orthod**, Boulder, v. 19, n. 4, p. 52-61, Aug./Sept. 2020.

28-ROSSINI, G. *et al.* Efficacy of clear aligners in controlling orthodontic tooth movement: a systematic review. **Angle Orthod**, Appleton, v. 85, n. 5, p. 881-889, Apr. 2015.

29-SANA, S. *et al.* Evaluation of stability of three different mini-implants, based on thread shape factor and numerical analysis of stress around mini-implants with different insertion angle, with relation to en-masse retraction force. **Dental Press J Orthod**, Maringá, v. 25, n. 6, p. 59-68, Nov./Dec. 2020.

30-SANTOS, M. E.; SILVEIRA, C. A. Mini-implantes interradiculares e mini-implantes extra-alveolares na movimentação ortodôntica. **Rev Ciên Saúde**, v. 4, n. 2, p. 31-38, 2019.

31-SHIRASAKI, K. *et al*. Comprehensive approach to simultaneous molar intrusion and canine retraction in the treatment of Class II anterior open bite using miniscrew anchorage. **Dental Press J Orthod**, Maringá, v. 25, n. 3, p. 30-42, May./Jun. 2020.

32-SOUZA, R. A. et al. Maxillary protraction with rapid maxillary expansion and facemask versus skeletal anchorage with mini-implants in class III patients: a non-randomized clinical trial. **Prog Orthod**, Copenhagen, v. 2, n. 20, p. 1-35, Sept. 2019.

33-SOUZA, T. et al. Tracionamento de canino maxilar ectópico com mini-implante e técnica aberta: Relato de caso clínico. **R Odontol Planal Cent**, v. 3, n. 5, p. 38-42, 2018.

34-TAGAWA, D. T. et al. Verticalização do segundo molar inferior com mini-implante em paciente adulto – relato de caso clinico. **Rev Assoc Paul Cir Dent**, v. 69, n. 1, p. 50-54, 2015.

35-, M. *et al.* Mesialização de molares com ancoragem em mini-implantes e braço de força. **Ortho Science**, Curitiba, v. 4, n. 5, p. 1-8, dez. 2014.

36-VILLELA, H. M.; BRAGA, A. B. Use of miniscrews in the buccal shelf for mandibular molar mesialization - Part 2. **Clin Orthod**, Boulder, v. 20, n. 1, p. 66-81, Feb./Mar. 2021.

37-VILLELA, H. M. Class II, division 1 treatment in patient with hyperdivergent growth and mandibular retrognathism: Association of mandibular advancement appliance and miniscrews - Part 2. **Clin Orthod**, Boulder, v. 19, n. 5, p. 62-78, Oct./Nov. 2020.