FACULDADE SETE LAGOAS - FACSETE
Graduação em Odontologia

Sâmella Nunes Andrade da Cruz
Thanielle Pereira e Silva

VERTICALIZAÇÃO DE MOLARES INFERIORES. UMA REVISÃO DE CONCEITOS E OPÇÕES TERAPÉUTICAS

Vitória da Conquista – BA
2025

Sâmella Nunes Andrade da Cruz
Tanyelle Pereira e Silva

VERTICALIZAÇÃO DE MOLARES INFERIORES. UMA REVISÃO DE CONCEITOS E OPÇÕES TERAPÉUTICAS

Monografia apresentada ao curso superior em Odontologia da Faculdade Sete Lagoas - FACSETE, como requisito para obtenção do titulo de especialista em ortodontia.

Orientador: Prof. Dr. Sisenando Itabaiana Sobrinho

Área de concentração: Odontologia

FACSETE
Faculdade Sete Lagoas

SÂMELLA NUNES ANDRADE DA CRUZ
TANYELLE PEREIRA SILVA

VERTICALIZAÇÃO DE MOLARES INFERIORES. UMA REVISÃO DE CONCEITOS E OPOÇÕES TERAPÉUTICAS

Monografia apresentada ao curso de pós-graduação em ortodontia da Faculdade Sete Lagoas - FACSETE, como forma de obtenção do titulo de especialista em ortodontia.

Aprovada em 06/10/2025

BANCA EXIMINADORA

Prof. Dr. Sisenando Itabaiana Sobrinho
Coordenador

Prof. Dr. Sisenando Itabaiana Sobrinho
Orientador

Prof. Geraldo José Corrêa
Professor convidado

VITÓRIA DA CONQUISTA
2025

RESUMO

A inclinação dos dentes, especialmente dos molares inferiores, representa um desafio clínico relevante na prática ortodôntica, podendo acarretar implicações funcionais, estéticas e periodontais. Essa inclinação anômala pode comprometer o equilíbrio oclusal, dificultar a reabilitação protética, promover perda óssea localizada e interferir na estabilidade a longo prazo dos tratamentos ortodônticos e restauradores. A correção dessas inclinações constitui uma das etapas mais complexas do planejamento terapêutico, sobretudo quando se utilizam métodos convencionais de movimentação dentária, os quais frequentemente geram efeitos colaterais indesejáveis nos dentes de ancoragem e até mesmo no dente a ser verticalizado. Diversas estratégias biomecânicas foram propostas com o objetivo de otimizar o controle da movimentação dentária e reduzir as consequências adversas do tratamento. O presente estudo tem como objetivo realizar uma revisão da literatura acerca da verticalização de molares inferiores, abordando suas implicações clínicas, biomecânica envolvida e as principais alternativas terapêuticas disponíveis.

Palavras-chave: Implantes dentários; Ancoragem ortodôntica; Movimentação dentária; Mini-implantes ortodônticos.

ABSTRACT

Tooth inclination, especially of lower molars, represents a significant clinical challenge in orthodontic practice, potentially leading to functional, aesthetic, and periodontal implications. This anomalous inclination can compromise occlusal balance, hinder prosthetic rehabilitation, promote localized bone loss, and interfere with the long-term stability of orthodontic and restorative treatments. Correcting these inclinations is one of the most complex steps in treatment planning, especially when using conventional tooth movement methods, which often produce undesirable side effects on anchorage teeth and even on the tooth to be uprighted. Several biomechanical strategies have been proposed to optimize control of tooth movement and reduce adverse treatment consequences. This study aims to review the literature on lower molar uprighting, addressing its clinical implications, the biomechanics involved, and the main therapeutic alternatives available.

Keywords: Dental implants; Orthodontic anchorage; Tooth movement; Orthodontic mini-implants.

SUMÁRIO

1.0

INTRODUÇÃO ..... Erro! Indicador não definido.

2.0

OBJETIVO ..... Erro! Indicador não definido.

3.0

METODOLOGIA **10**

3.1 Tipo de estudo **10**

3.2 Procedimentos e instrumentos de coleta **10**

4.0 REVISÃO CONCEITUAL E PROPOSTAS TERAPEUTICAS ..... **Erro! Indicador não definido.**

5.0 BASES MECÂNICAS DO REPOSICIONAMENTO AXIAL DE MOLARES..... 13

6.0 DISPOSITIVOS E TÉCNICAS ORTODÔNTICAS UTILIZADAS 13

6.1 Cantilevers 14

6.2 Mini-implantes (TADs)..... 14

6.3 Molas ativas (Coil springs) 15

6.4 Alinhadores Transparentes 16

7.0 COMPLICAÇÕES E CUIDADOS 17-18

8.0 CONSIDERAÇÕES FINAIS 19-20

9.0 CONCLUSÃO. 22

10.0 REFERÊNCIAS BIBLIOGRÁFICAS 23-25

1.0 INTRODUÇÃO

A inclinação mesial de molares inferiores, é uma condição ortodôntica comumente observada na prática clínica, particularmente em pacientes que sofreram perdas precoces de dentes vizinhos na mesma arcada dentária. A ausência de estímulo oclusal e a descontinuidade no arco dentário favorecem a migração patológica desses elementos, resultando em sua inclinação mesial. Tal deslocamento compromete não apenas o alinhamento dentário e a oclusão funcional, mas também dificulta sobremaneira a execução de reabilitações protéticas posteriores [1,2]. Essa inclinação pode acarretar diversas complicações clínicas, como o comprometimento periodontal, caracterizado por inflamação gengival, defeitos ósseos angulares e formação de bolsas periodontais na superfície mesial do dente inclinado [3]. Além disso, inclinações acentuadas podem induzir a alterações oclusais, como hipererupção do dente antagonista, contatos prematuros e interferências funcionais, fatores que comprometem a estabilidade da oclusão e inviabilizam reabilitações protéticas eficientes [4]. A verticalização ortodôntica dos molares inclinados visa restabelecer a posição axial correta desses elementos, favorecendo a reabilitação protética, a melhora da condição periodontal e a estabilidade funcional da oclusão. Ainda, a manutenção dessa inclinação pode levar à impactação dos segundos molares, predispondo ao desenvolvimento de lesões cariosas, doenças periodontais e, em casos extremos, reabsorções radiculares externas dos primeiros molares adjacentes [5]. Entre os recursos mecânicos empregados na verticalização de molares mandibulares, destacam-se diversas opções, como molas cantilever, helicoidais, australianas, espirais de níquel-titânio (NiTi), mola de Sander pré-fabricada e dispositivos de tração acoplados a aparelhos removíveis e alinhadores transparentes [6,7,8]. A eficácia dessas técnicas depende de um controle rigoroso de ancoragem, o que geralmente exige a utilização de aparelho fixo de arco contínuo. A biomecânica envolvida na verticalização de molares fundamenta-se na aplicação de momentos de força que promovem a rotação da raiz mesialmente inclinada em torno de seu centro de resistência. Diante da complexidade desse tipo de movimentação, o uso de ancoragem esquelética com mini-implantes tem se mostrado uma alternativa eficaz, proporcionando maior previsibilidade no controle dos movimentos e reduzindo os efeitos colaterais sobre os dentes adjacentes [9].

2.0 OBJETIVO

Este estudo tem como objetivo revisar a literatura científica a fim de analisar as principais consequências clínicas da inclinação mesial de molares inferiores, bem como explorar as alternativas terapêuticas atualmente disponíveis para sua verticalização.

3.0 METODOLOGIA

3.1 Tipo de estudo

Este trabalho consistiu em uma revisão de literatura, no qual, foi realizada através de artigos científicos, obtidos a partir de bases de dados eletrônicas, devidamente selecionados após uma leitura detalhada. Por meio da revisão de literatura é possível fazer um levantamento das informações mais atuais sobre o tema a partir de uma diversidade de documentos, podendo discutir em um único trabalho as questões mais recentes sobre o objeto de estudo.

3.2 Procedimentos e instrumentos de coleta

Foram realizadas buscas nas bases de dados online SciELO e Pubmed utilizando os seguintes descritores “molares inferiores” AND “verticalização”. As pesquisas encontradas foram analisadas e submetidas aos critérios de inclusão: publicação em português e inglês, dos últimos 10 anos, com pertinência ao objetivo da pesquisa, com algumas exceções de artigos com mais de 10 anos considerados pioneiros no assunto discutido.

Essas publicações foram lidas e analisadas com cautela, sendo selecionadas e incluídas ao trabalho as informações que atendem aos objetivos do mesmo, as quais foram organizadas, analisados e discutidos.

4.0 REVISÃO CONCEITUAL E PROPOSTAS TERAPEUTICAS

A inclinação mesial dos molares inferiores é uma condição ortodôntica frequentemente observada em pacientes que perderam precocemente os primeiros molares permanentes. A ausência de um ponto de contato posterior e de estímulo oclusal leva à migração patológica e à inclinação do segundo molar em direção mesial, resultando em um posicionamento desfavorável que pode desencadear uma série de implicações clínicas e funcionais [10]. Do ponto de vista **oclusal**, a inclinação molar altera significativamente a relação entre os arcos dentários antagonistas. Uma das principais consequências é a **hipererupção do dente superior antagonista**, devido à ausência de contato oclusal adequado. Esse extravasamento vertical pode gerar contatos prematuros, interferências funcionais e sobrecarga em outras áreas da oclusão, prejudicando a mastigação e a estabilidade funcional do sistema estomatognático. Além disso, a inclinação do molar pode comprometer o **plano oclusal e o paralelismo das paredes dentárias**, dificultando ou inviabilizando a instalação de próteses ou implantes em áreas edêntulas adjacentes. A inclinação radicular também torna mais complexa a realização de procedimentos restauradores e reabilitadores, exigindo abordagens corretivas prévias. Em relação à **saúde periodontal**, a inclinação dos molares inferiores está frequentemente associada ao desenvovimento de **defeitos ósseos angulares** e **formação de bolsas periodontais**, principalmente na superfície mesial do dente afetado [11]. A inclinação dificulta a higienização interproximal, favorecendo o acúmulo de biofilme e o desenvolvimento de inflamação gengival crônica. A presença prolongada dessa condição pode evoluir para perda óssea localizada e comprometimento do suporte periodontal do dente[12]. A **interferência funcional** também é uma consequência relevante. A alteração no posicionamento do molar afeta os movimentos mandibulares e pode provocar desarmonias funcionais, como desvios na trajetória de fechamento, dor muscular e até disfunção temporomandibular em casos mais severos [13]. ATM)Por fim, a inclinação molar pode estar associada a **impactação de dentes adjacentes** — especialmente de terceiros molares ou até mesmo de segundos molares em desenvolvimento — além de aumentar o risco de **reabsorções radiculares externas** nos dentes vizinhos, em virtude das forças anômalas de contato e da proximidade radicular excessiva[11].

Portanto, a inclinação de molares inferiores é uma condição multifatorial que afeta negativamente a oclusão, a saúde periodontal, a função mastigatória e a viabilidade de tratamentos restauradores. O diagnóstico precoce e o planejamento ortodôntico adequado são fundamentais para prevenir ou minimizar suas consequências a longo prazo.

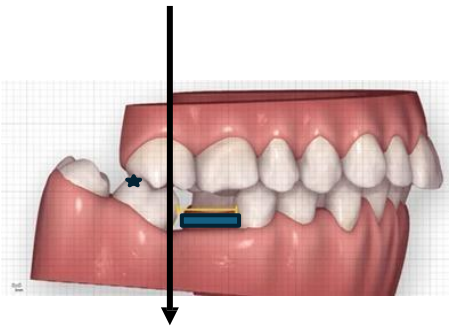

Figura 1 – Desenho esquemático enfatizando a inclinação do molar inferior, impactando sobre a região periodontal, oclusal e redução de espaços na arcada (Fonte: arquivo próprio).

5.0 BASES MECÂNICAS DO REPOSICIONAMENTO AXIAL DE MOLARES

O reposicionamento axial de molares inclinados mesialmente envolve a aplicação controlada de forças ortodônticas que geram momentos adequados para promover a movimentação radicular e o realinhamento do longo eixo dentário. A mecânica ideal deve produzir movimentos lentos, contínuos e biologicamente compatíveis, evitando efeitos colaterais indesejados, como extrusão ou rotação indesejada da coroa. A escolha do ponto de aplicação da força, sua magnitude e direção são fatores críticos para se obter um movimento de verticalização eficiente.

6.0 DISPOSITIVOS E TÉCNICAS ORTODÔNTICAS UTILIZADAS

6.1 Cantilevers

Os cantilevers são elementos ortodônticos de alavanca confeccionados a partir de fios metálicos, geralmente de titânio-molibdênio (TMA) ou aço inoxidável (SS), que permitem a aplicação de forças ortodônticas contínuas e controladas. Sua configuração biomecânica favorece a geração de momentos específicos, sendo amplamente utilizada em movimentos de verticalização molar, com elevada previsibilidade e controle tridimensional da movimentação dentária (Figura 2). O momento da força aplicada pode ser calculada através da fórmula (M=F.D), onde F corresponde ao nível de forças aplicadas, e (D) a distância do molar à ser verticalizado ao ponto de apoio. Estes dispositivos podem ser apoiados em arcos contínuos empregados na mecânica ortodôntica, conforme a imagem da Figura 2(A), como também ancorados em DATs, fixados anteriormente (Figura 2B) [14, 15, 16, 17].

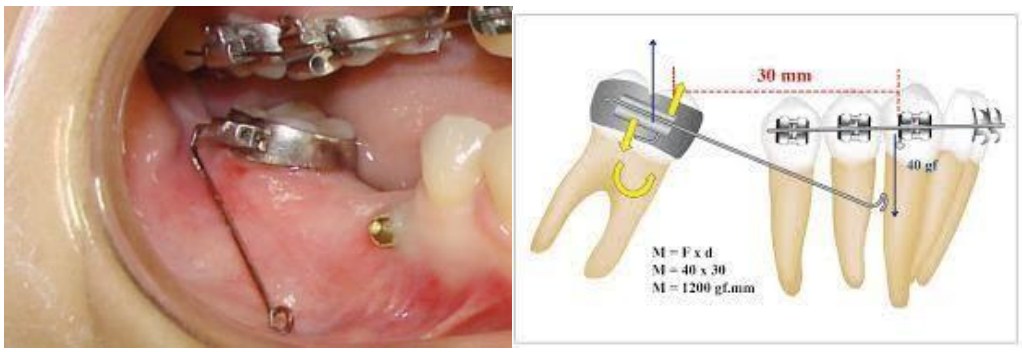

Figura 2 – uso do dispositivo cantlever na verticalização de molar inferior

6.2 Mini-implantes (TADs)

Os mini-implantes funcionam como pontos de ancoragem esquelética fixados diretamente no osso alveolar ou basal, permitindo a aplicação de forças ortodônticas sem envolvimento de dentes adjacentes. No caso da verticalização de molares inclinados, os TADs podem ser posicionados **mesial ou distalmente ao dente a ser movimentado**, a depender da direção desejada do movimento e das limitações anatômicas locais. Estudos de biomecânica demonstram que o posicionamento **distal** do mini-implante favorece a geração de um momento de força ideal para o reposicionamento radicular, com menor risco de extrusão e maior controle sobre o torque do dente, com Forças de **0,5–0,8 N**. Os DATs reduzem efeitos colaterais como extrusão ou perda de ancoragem. Além da eficiência mecânica, os mini-implantes oferecem versatilidade clínica, podendo ser utilizados em casos com ancoragem limitada, ausências dentárias múltiplas ou quando a mecânica convencional é inviável. No entanto, sua aplicação requer planejamento cuidadoso, incluindo análise tridimensional da densidade óssea, distância inter-radicular e saúde periodontal. Complicações como falha de estabilidade primária, inflamação peri-implantar e fratura do dispositivo, embora raras, devem ser consideradas no protocolo clínico. Em síntese, os mini-implantes representam uma ferramenta altamente eficaz e biomecanicamente favorável para a verticalização de molares inclinados, promovendo maior controle do movimento ortodôntico, menor dependência de ancoragem dentária convencional e melhora nos resultados funcionais e estéticos do tratamento. 18



Figura 3 – uso de mine implantes na verticalização de molar

6.3 Molas ativas (Coil springs)

A verticalização de molares é uma manobra ortodôntica frequentemente empregada em casos de perda precoce de dentes adjacentes, impactações ou em preparos para reabilitações protéticas. Dentre os dispositivos utilizados para essa finalidade, as molas ativas do tipo *coil springs* destacam-se como uma alternativa eficiente para a aplicação de forças contínuas e controladas.

As *coil springs*, confeccionadas em liga de níquel-titânio (NiTi) ou aço inoxidável, podem ser ativadas para exercer tração ou compressão, dependendo da mecânica empregada. No contexto da verticalização molar, essas molas são geralmente utilizadas em associação com ancoragem rígida (como mini-implantes ou dispositivos interarcos), promovendo a extrusão do molar inclinado e sua reorientação adequada no arco.

A força gerada pela mola ativa deve ser cuidadosamente dosada para evitar efeitos colaterais, como reabsorções radiculares ou movimentações indesejadas dos dentes adjacentes. Estudos demonstram que a aplicação controlada de forças leves e contínuas favorece a movimentação dentária fisiológica e reduz o risco de complicações periodontais.

Portanto, as molas ativas representam uma ferramenta eficaz na mecânica de verticalização de molares, especialmente quando associadas a um planejamento ortodôntico criterioso e a sistemas de ancoragem estável [19].



Figura 4 – Aspectos clínicos enfatizando o emprego de molas de NiTi. (Arquivo próprio)

6.4 Alinhadores Transparentes

Tradicionalmente realizada com aparelhos fixos e sistemas de alavanca, a verticalização de molares pode atualmente ser conduzida com o uso de alinhadores ortodônticos, os quais oferecem uma abordagem mais estética e confortável ao paciente. Os alinhadores transparentes, planejados por meio de softwares de modelagem tridimensional, permitem a aplicação gradual e controlada de forças sobre os dentes. No caso da verticalização de molares, a movimentação ocorre por meio de uma combinação de movimentos de extrusão e correção do eixo de inclinação dentária. Para viabilizar essa biomecânica, frequentemente são incorporados acessórios como attachments específicos (frequentemente do tipo vertical ou em forma de cunha) e elásticos intermaxilares, além de recursos auxiliares como mini-implantes para ancoragem em casos mais complexos. Embora a movimentação de molares com alinhadores apresente desafios biomecânicos, principalmente em relação ao controle de rotação e extrusão, estudos clínicos recentes demonstram que, com planejamento adequado e boa adesão do paciente, é possível obter resultados previsíveis e satisfatórios. A previsibilidade do movimento depende da magnitude das forças envolvidas, da geometria dos attachments e da sequência de movimentações propostas pelo software de planejamento. Portanto, a utilização de alinhadores ortodônticos na verticalização de molares representa uma alternativa viável, especialmente para pacientes que priorizam a estética e o conforto durante o tratamento, desde que haja critérios técnicos rigorosos e um planejamento individualizado. Apesar de eficazes em diversos movimentos, **não são recomendados isoladamente para verticalização de molares severamente inclinados**, devido à dificuldade em gerar momentos adequados sem ancoragem auxiliar. A magnitude ideal da força ortodôntica varia entre **0,5 N a 1 N (50 a 100 g)**, devendo ser contínua e leve para evitar reabsorções e perdas de ancoragem [20,21].



Figura 4 – Emprego de alinhador inferior na verticalização de molar

7. COMPLICAÇÕES E CUIDADOS

A verticalização ortodôntica de molares inferiores, embora seja uma manobra terapêutica eficaz para restaurar o eixo axial adequado e viabilizar reabilitações protéticas, está associada a determinados riscos clínicos que requerem atenção durante o planejamento e a execução do tratamento. Entre os principais riscos potenciais estão a extrusão indesejada do dente, a perda de ancoragem, a possibilidade de reabsorção radicular externa e a manutenção de defeitos periodontais persistentes. Tais complicações podem comprometer tanto os resultados funcionais quanto a estabilidade periodontal e o conforto do paciente [22,23]. Para minimizar esses riscos, diversas estratégias preventivas são recomendadas na literatura. A extrusão, por exemplo, pode ser evitada com o uso de mecânicas intrusivas controladas, como cantilevers em combinação com dispositivos de ancoragem temporária (TADs). A perda de ancoragem, por sua vez, pode ser significativamente reduzida pela aplicação de mini-implantes ortodônticos, que oferecem ancoragem absoluta e previsível [24,25]. Já o risco de reabsorções radiculares pode ser mitigado por meio da aplicação de forças ortodônticas leves e contínuas, associadas a um acompanhamento radiográfico periódico. Por fim, em casos de comprometimento periodontal prévio, a adoção de uma verticalização lenta, acompanhada de rigoroso controle de higiene bucal, mostra-se essencial para a preservação dos tecidos de suporte. Dessa forma, o sucesso clínico da verticalização de molares depende não apenas da técnica empregada, mas também da antecipação e manejo adequado de seus possíveis efeitos adversos.

Tabela 1 – Riscos potenciais associados à verticalização de molares inferiores e estratégias preventivas

Risco Potencial	Estratégia Preventiva
Extrusão indesejada	Uso de forças intrusivas com TADs e cantilever
Perda de ancoragem	Ancoragem absoluta com mini-implantes

Risco Potencial	Estratégia Preventiva
Reabsorção radicular	Aplicação de forças leves e monitoramento radiográfico
Defeitos periodontais persistentes	Verticalização gradual associada ao rigoroso controle de higiene

8.0 CONSIDERAÇÕES FINAIS

A inclinação mesial de molares inferiores é uma condição ortodôntica amplamente relatada na literatura, comumente observada em pacientes que sofreram perda precoce de dentes vizinhos, especialmente os primeiros molares permanentes. A ausência prolongada de estímulo oclusal e a descontinuidade na arcada favorecem a migração patológica dos segundos molares, levando à sua inclinação em direção mesial e resultando em prejuízos tanto funcionais quanto estéticos [1,2]. Este deslocamento interfere negativamente no alinhamento dentário, compromete a oclusão e pode inviabilizar a instalação de reabilitações protéticas posteriores, como pontes ou implantes osseointegrados [1,6].

Estudos clínicos e revisões sistemáticas apontam que a inclinação desses molares está associada a uma série de **complicações periodontais**, como inflamação gengival crônica, formação de defeitos ósseos angulares e desenvolvimento de bolsas periodontais profundas na face mesial do dente afetado [3,6]. Além disso, a inclinação acentuada pode desencadear **alterações oclusais importantes**, como hipererupção do dente antagonista, presença de contatos prematuros e interferências nos movimentos mandibulares funcionais, o que impacta negativamente a estabilidade oclusal e dificulta reabilitações adequadas [4,7].

A verticalização ortodôntica de molares inclinados, neste contexto, surge como uma intervenção corretiva fundamental. A literatura especializada ressalta que o reposicionamento axial adequado desses elementos permite não apenas a recuperação da função mastigatória e da harmonia oclusal, mas também melhora substancialmente a condição periodontal e facilita intervenções reabilitadoras [5,7]. Ainda, há relatos de que a não intervenção pode levar à impactação dos terceiros molares ou dos próprios segundos molares em desenvolvimento, favorecendo quadros de lesões cariosas, doença periodontal e até reabsorções radiculares dos dentes adjacentes [5].

Diversas abordagens biomecânicas têm sido descritas para alcançar a verticalização dos molares inferiores. Entre as principais estratégias destacam-se o uso de **molas cantilever, molas helicoidais, espirais de níquel-titânio (NiTi), molas pré-fabricadas, como a de Sander**, e dispositivos personalizados de tração acoplados a aparelhos removíveis [6–9]. Esses dispositivos, embora efetivos, requerem um sistema de ancoragem dentária robusto, comumente obtido por meio de aparelhos fixos de arco completo. No entanto, quando há presença de anquilose, reabilitações protéticas extensas, perda óssea severa ou ausência de

dentes adjacentes, o controle da ancoragem se torna consideravelmente limitado, aumentando o risco de efeitos colaterais indesejáveis, como movimentos indesejados dos dentes vizinhos [6,9].

Neste cenário, a introdução dos **mini-implantes ortodônticos (MIs)** como forma de ancoragem esquelética representou um avanço significativo na biomecânica ortodôntica moderna. Conforme descrito por diversos autores, os MIs proporcionam ancoragem estável e minimamente invasiva, independentemente da quantidade ou da qualidade dos dentes remanescentes [2,4,10]. O uso desses dispositivos permite a aplicação de forças controladas diretamente no dente a ser verticalizado, reduzindo o tempo de tratamento, aumentando a previsibilidade dos resultados e minimizando os efeitos colaterais sobre as estruturas adjacentes. Tais benefícios tornam-se especialmente relevantes em pacientes com **edentulismo parcial, comprometimento periodontal avançado** ou limitações anatômicas para a ancoragem convencional.

Adicionalmente, a literatura aponta que a **intervenção precoce** — preferencialmente na adolescência, antes da completa formação radicular dos segundos molares e da erupção dos terceiros molares — está associada a melhores prognósticos clínicos e menor complexidade mecânica [4,5]. Isso reforça a importância de um diagnóstico precoce e do acompanhamento contínuo de pacientes com histórico de extrações prematuras ou distúrbios na sequência eruptiva.

Para casos em que os pacientes exigem uma estética mais favorável, os alinhadores transparentes, planejados por meio de softwares de modelagem tridimensional, permitem a aplicação gradual e controlada de forças sobre os dentes. Embora a movimentação de molares com alinhadores apresente desafios biomecânicos, principalmente em relação ao controle de rotação e extrusão, estudos clínicos recentes demonstram que, com planejamento adequado e boa adesão do paciente, é possível obter resultados previsíveis e satisfatórios. No entanto, não são recomendados isoladamente para verticalização de molares severamente inclinados, devido à dificuldade em gerar momentos adequados sem ancoragem auxiliar. [20,21].

Em síntese, a inclinação mesial dos molares inferiores constitui uma condição de elevada complexidade clínica, cujas repercussões funcionais, periodontais e reabilitadoras são bem documentadas na literatura. A escolha da estratégia terapêutica ideal, com atenção às características biomecânicas de cada caso e ao uso racional de ancoragens esqueléticas, é essencial para garantir o sucesso do tratamento ortodôntico. A adoção precoce dessas

intervenções e a personalização da mecânica aplicada são determinantes não apenas para a correção eficaz da inclinação, mas também para a manutenção da saúde bucal e da estabilidade oclusal a longo prazo.

9.0 CONCLUSÃO

Conclui-se que, embora a verticalização de molares por meio de forças ortodônticas represente uma intervenção eficaz e previsível, sua execução demanda um domínio aprofundado da biomecânica envolvida e uma atenção criteriosa às possíveis intercorrências clínicas.

A utilização de sistemas de ancoragem estável, associada a um monitoramento clínico rigoroso, é fundamental para garantir a eficácia do movimento dentário e prevenir efeitos indesejáveis, como reabsorções radiculares, perda de ancoragem ou comprometimento periodontal.

Além disso, a integração de uma abordagem interdisciplinar — envolvendo ortodontia, periodontia e reabilitação oral — é indispensável para alinhar os objetivos funcionais e estéticos do tratamento, promovendo resultados mais duradouros e harmoniosos no contexto da saúde bucal global do paciente.

10.0REFERÊNCIAS BIBLIOGRÁFICAS

1. ANDRADE, P. Jr. et al. *Inclinação dentária e suas implicações clínicas*. Revista Brasileira de Ortodontia, v. 18, n. 3, p. 159–166, 2020.
2. SANTOS, R. L.; COSTA, A. M. *Perda precoce de molares e suas consequências ortodônticas*. Jornal de Odontologia Clínica, v. 22, n. 1, p. 23–28, 2019.
3. ZACHRISSON, B. U. *Clinical implications of molar tipping in orthodontics*. American Journal of Orthodontics, v. 91, n. 2, p. 123–134, 1987.
4. OLIVEIRA, M. A.; CARDOSO, R. C. *Alterações oclusais associadas à inclinação de molares*. Revista Dental Press de Ortodontia e Ortopedia Facial, v. 25, n. 4, p. 34–42, 2020.
5. SILVA, T. R. et al. *Impactação de molares: causas, diagnóstico e conduta clínica*. Revista Brasileira de Odontopediatria e Ortodontia, v. 28, n. 2, p. 75–82, 2021.
6. KORNBLITZ, H. et al. *Biomecânica aplicada à verticalização de molares*. Ortodontia Atual, v. 15, n. 1, p. 43–49, 2018.
7. ALMEIDA, G. P.; VAZ, A. C. *Dispositivos auxiliares na correção de inclinação molar*. Revista Paulista de Odontologia, v. 40, n. 3, p. 90–97, 2017.
8. MARTINS, F. A. et al. *Avaliação de diferentes molas ortodônticas na verticalização de molares inclinados*. Revista de Ortodontia Brasileira, v. 33, n. 2, p. 101–109, 2022.
9. REIS, R. C. et al. *Mini-implantes ortodônticos como estratégia de ancoragem em verticalizações molares*. Dental Press Journal of Orthodontics, v. 23, n. 5, p. 67–74, 2019.
10. Locks A, Locks RL, Locks LL. *Diferentes abordagens para a verticalização de molares*. Rev Clin Ortodn Dental Press. 2015;14(4):32-48.
11. Maciel FDA, Lima APB, Mendes-Júnior TE, Mendes TE,Marchiori GE, Paranhos LR. *Aspectos clínicos relacionados à verticalização de molares.* RFO-UPF. 2014;19(2):262-6.

12. . MOLINA, Omar Franklin Tinoco et al. *VERTICALIZAÇÃO DE MOLARES INFERIORES*. AMAZÔNIA: SCIENCE & HEALTH, v. 3, n. 2, p. 44 a 50-44 a 50,2015.

13. Santiago JC. ATM*: Articulação Temporo Mandibular, Disfunção da ATM (DTM).* Disponível em <http://www.jcsantiago.info/atm.html>. Acesso em 13 ago. 2015

14. Nienkemper M, Ludwig B, Kanavakis G, Pauls A, Wilmes B, Drescher D. Uprighting Mesially Impacted Lower Third Molars with Skeletal Anchorage. J Clin Orthod. 2016;50(7):420-6.

15. -Sawicka M, Racka-Pilszak B, Rosnowska-Mazurkiewicz A. Uprighting partially impacted permanent second molars. Angle Orthod. 2007;77(1):148-54.

16. -Jaramillo KEC. Cantilever torqueado e convencional para verticalização do molar mesialmente impactado: análise 3D por elementos finitos [dissertação]. Porto Alegre: Universidade Federal do Rio Grande do Sul, Faculdade de Odontologia; 2022.

17. Fiorelli G, Melsen B. Biomechanics in orthodon-tics 1.0. Arezzo, Italy: Libra Ortodonzia,1995.

18. KYUNG, H. M. et al. Mini-implantes. Nova Odessa: Ed. Napoleão, 2007 LEE, J. S. et al. Applications of orthodontic mini-implants.Chicago: Quintessence, 2007.

19. Girelli VCB, Santos GL, Nogueira FF, Penido SMMM. Verti-calização de molares inferiores: revisão de literatura e relato de caso clínico. Rev Clin Ortod Dental Press. 2010;9(2):67-76.

20. - Simão M, Bittencourt D. Uso de alinhadores invisa-lign na prática ortodôntica: revisão de literatura. Id on Line Rev. Mult. Psicologia. 2021;15(36):188-201.

21. -Souza H, Nascimento J, Souza M, et al. Aparelhos ortodônticos invisíveis: uma revisão. Res Soc Dev. 2021;10(1):1-13.Leonel LP, Melo EH, Miranda

22. -Bicalho RF, Bicalho JS, Laboisseire-Jr M. Utilização de an-coragem esquelética indireta para verticalização de mola-res inferiores. Rev Clin Ortod Dental Press. 2009;8(1):63-8. ---

23. -Yun SW, Lim WH, Chun YS. Molar control using indirect miniscrew anchorage. J Clin Orthodon. 2005;29(11):661-4.

24. -Ren Y, Maltha JC, Kuijpers-Jagtman AM. Optimum for-ce magnitude for orthodontic tooth movement: a syste-matic literature review. Angle Orthod. 2003;73(1):86-92.