FACULDADE DE SETE LAGOAS

PÓS GRADUAÇÃO EM IMPLANTODONTIA

Ingrid Gabriely Araújo Nunes

Grazielle da Silva Fonseca

AUMENTO DE FAIXA DE MUCOSA CERATINIZADA AO REDOR DE IMPLANTES DENTÁRIOS UTILIZANDO ENXERTO GENGIVAL LIVRE: UM RELATO DE CASO

Sete Lagoas

2025

FACULDADE DE SETE LAGOAS

PÓS GRADUAÇÃO EM IMPLANTODONTIA

Ingrid Gabriely Araújo Nunes

Grazielle da Silva Fonseca

AUMENTO DE FAIXA DE MUCOSA CERATINIZADA AO REDOR DE IMPLANTES DENTÁRIOS UTILIZANDO ENXERTO GENGIVAL LIVRE: UM RELATO DE CASO

Trabalho de conclusão de curso apresentado à Faculdade de Sete Lagoas-FACSETE, como parte dos requisitos necessários para obtenção de título de Especialista em Implantodontia.

Orientador: Takeshi Kato Segundo

Sete Lagoas

2025

FOLHA DE APROVAÇÃO

Monografia intitulada AUMENTO DE FAIXA DE MUCOSA CERATINIZADA AO REDOR DE IMPLANTES DENTÁRIOS UTILIZANDO ENXERTO GENGIVAL LIVRE: UM RELATO DE CASO de autoria dos alunos Ingrid Gabriely Araujo Nunes e Grazielle da Silva Fonseca, como pré requisito a obtenção o título de especialista em Implantodontia.

Aprovada em 13/03/2025 pela banca constituída dos seguintes professores:



Takeshi Kato Segundo

Sete Lagoas

2025

Resumo

A presença de uma faixa adequada de mucosa queratinizada ao redor de implantes dentários é essencial para a manutenção da saúde peri-implantar e estabilidade tecidual. Estudos indicam que uma largura inferior a 2 mm está associada a maior acúmulo de biofilme, inflamação, sangramento à sondagem e perda óssea marginal. Este trabalho apresenta um relato de caso em que a técnica de enxerto gengival livre foi utilizada para aumentar a faixa de mucosa queratinizada em uma paciente reabilitada com implantes na região posterior da mandíbula. O procedimento foi realizado com enxerto retirado do palato duro e mostrou-se eficaz na obtenção de uma mucosa queratinizada funcionalmente adequada. O acompanhamento pós-operatório demonstrou melhora na estabilidade peri-implantar, facilitando a higienização e promovendo saúde gengival. Assim, o estudo reforça a importância da mucosa queratinizada e destaca o enxerto gengival livre como uma alternativa viável para sua obtenção.

Palavras-chave: Enxerto gengival livre; Mucosa queratinizada; Implantes dentários; Saúde peri-implantar.

Abstract

The presence of an adequate band of keratinized mucosa around dental implants is essential for maintaining peri-implant health and tissue stability. Studies indicate that a width of less than 2 mm is associated with increased biofilm accumulation, inflammation, bleeding on probing, and marginal bone loss. This study presents a case report in which the free gingival graft technique was used to enhance the keratinized mucosa band in a patient rehabilitated with implants in the posterior mandible region. The procedure was performed using a graft harvested from the hard palate and proved effective in obtaining a functionally adequate keratinized mucosa. Postoperative follow-up demonstrated improved peri-implant stability, facilitating hygiene and promoting gingival health. Thus, this study reinforces the importance of keratinized mucosa and highlights the free gingival graft as a viable option for its augmentation.

Keywords: Free gingival graft; Keratinized mucosa; Dental implants; Peri-implant health.

LISTA DE FIGURAS

Figura 1: Aspecto clínico pré-cirúrgico com faixa insuficiente de mucosa ceratinizada……8

Figura 2: Gabarito criado com papel estéril do fio de sutura com as dimensões do leito receptor, será transferido posteriormente na área doadora……...9

Figura 3: Leito receptor com uma fina camada de tecido conjuntivo/periósteo……10

Figura 4: (A) Transferência do gabarito criado com papel do fio de sutura. (B) Remoção total do enxerto gengival livre no leito doador……...10

Figura 5: Preparo do enxerto sob a gaze, com auxílio de uma lâmina 15C……11

Figura 6: Enxerto gengival suturado no leito receptor……11

Figura 7: Membrana de PRF antes da prensagem……..12

Figura 8: Membrana suturada recobrindo a área doadora……..12

Figura 9: Foto registrada 60 dias após a cirurgia……...13

SUMÁRIO

INTRODUÇÃO……..……..7

DESCRIÇÃO DO CASO……..……..……..8

DISCUSSÃO……..14

CONCLUSÃO……16

REFERÊNCIA……17

1. INTRODUÇÃO

A influência do biótipo tecidual na dentição natural é amplamente documentada na literatura, com diversos estudos demonstrados que o biótipo espesso favorece os resultados satisfatórios dos procedimentos cirúrgicos e protéticos. O enxerto de tecido conjuntivo é indicado principalmente para dois objetivos: aumentar a largura do tecido queratinizado e a espessura do tecido, objetivando a manutenção, função é melhora da estética rosa. (LEE et al.,2011; ZUHR *et al.*, 2014).

Embora ainda não haja consenso sobre o tamanho ideal de tecido ceratinizado é preconizado uma faixa mínima de gengiva de 2mm, para a manutenção da saúde dos tecidos peri-implantares e periodontais. (LANG *et al.,* 1972).

É denominado Enxerto Gengival Livre quando o tecido mole é retirado da área doadora semelhante a área receptora, mantendo o epitélio em sua superfície.
Regiões onde foi realizado enxerto gengival livre (EGL) mostram menor predominância de lesões cervicais não cariosas (LCNC) quando analisados os dentes contralaterais no qual o procedimento não foi realizado. Segundo os autores, o papel de proteção contra traumas mecânicos obtido pelo aumento das dimensões da gengiva ceratinizada pode explicar o fato. (AGUDIO *et al.,* 2019)

A técnica apresenta limitações estéticas e restrições em relação a dimensão do tecido a ser removido, com risco de hemorragia e morbidade, diminuindo o aspecto de recomendações. Apesar das limitações, a técnica de EGL é assinalada como a técnica mais previsível quando o intuito é obter uma ampla faixa de mucosa ceratinizada.
(OUHAYOUN *et al* 1988; ZUHR *et al*., 2014; ZUCCHELLI *et al.,* 2020)

Neste cenário, este estudo tem como propósito relatar um caso clínico de EGL na região Peri-implantar, visando assegurar a presença de mucosa ceratinizada. A área doadora será o palato duro.

2. DESCRIÇÃO DO CASO

Paciente do sexo feminino, K.D.B.S., 47 anos, leucoderma, sem alterações sistêmicas e sem hábitos prejudiciais, como tabagismo, compareceu à clínica de Especialização em Implantodontia e Periodontia, relatando a ausência dos dentes posteriores na região dos elementos 45 e 46. A avaliação clínica revelou a inexistência de faixa de mucosa ceratinizada na área. Na primeira intervenção cirúrgica, foi realizada a instalação dos implantes na região edêntula, e uma segunda cirurgia de enxertia de tecido mole foi planejada para promover a formação de uma faixa de gengiva ceratinizada após a osseointegação dos implantes.

Optou-se pela técnica de enxerto gengival livre, tendo o palato duro como área doadora. Neste relato, documentou-se cada etapa do procedimento realizado para o manejo dos tecidos moles no hemiarco inferior direito (Figura 1). A técnica consiste na remoção de tecidos epitelial e conjuntivo da fibromucosa palatina. Ao ser retirado da área doadora, o tecido perde seu suporte vascular, sendo essencial que sua revascularização ocorra de forma imediata, por meio do periósteo do leito receptor. Diante disso, o preparo adequado de ambos os leitos torna-se fundamental para a integração do enxerto e o sucesso da técnica.

.



Figura 1 – Aspecto clínico pré-cirúrgico com faixa insuficiente de mucosa ceratinizada

Realizou-se a venopunção para a coleta e centrifugação do sangue, com o objetivo de obter a membrana de L-PRF (fibrina rica em plaquetas e leucócitos). A membrana foi aplicada na área doadora do palato, proporcionando maior conforto no pós-operatório e evitando a exposição da região cruenta. Esse procedimento foi realizado após a avaliação dos sinais clínicos sistêmicos do paciente, confirmando que a pressão arterial, a glicemia e o ritmo cardíaco estavam dentro dos parâmetros normais.

Em seguida, foi realizada a preparação do campo operatório e a paramentação da equipe cirúrgica, utilizando um campo estéril de TNT com gramatura 40. No preparo do paciente, foi feita a assepsia bucal com digluconato de clorexidina a 0,12% e a desinfecção da face com solução a 2%. Para anestesia, foi realizado o bloqueio do nervo alveolar inferior, além de infiltrações na área receptora e na área doadora, utilizando anestésico Alphacaine 2% 1:100.000, visando melhor controle da hemostasia.

No leito receptor, utilizando uma lâmina 15C, foi realizada uma incisão horizontal circundando a região dos implantes, além de uma incisão mesiodistal na extensão desejada para o aumento da faixa de mucosa queratinizada, previamente determinada com um gabarito confeccionado a partir de papel estéril do fio de sutura 5.0 Black Nylon Techsuture® (fig. 2). Em seguida, foi confeccionado um retalho de espessura parcial, criando um sítio cirúrgico sangrante, composto por uma fina camada de tecido conjuntivo/periósteo sobre o tecido ósseo, permitindo a revascularização do enxerto gengival livre (EGL) que será posicionado sobre a área receptora (fig. 3).

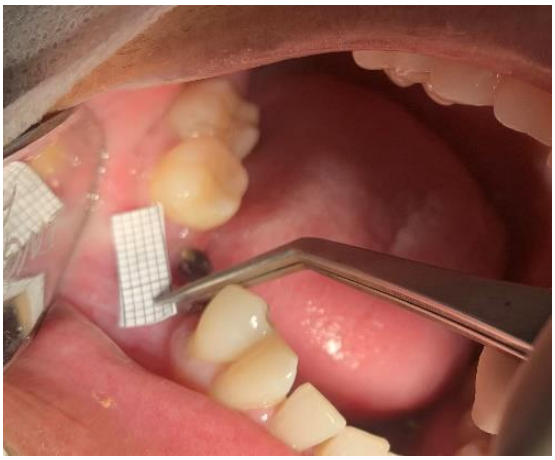

Figura 2- Gabarito criado com papel estéril do fio de sutura com as dimensões do leito

receptor, será transferido posteriormente na área doadora.

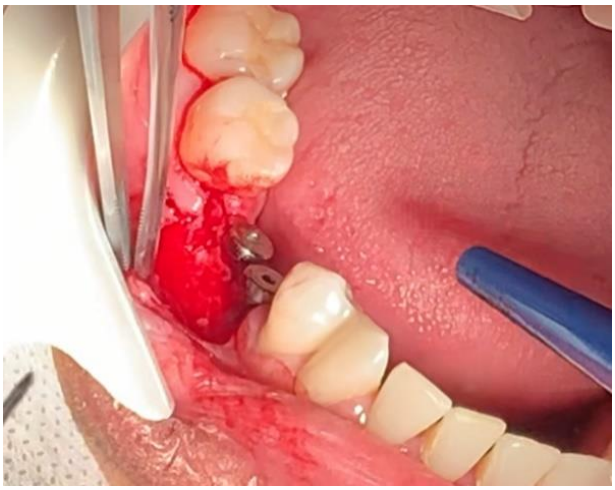

Figura 3 – Leito receptor com uma fina camada de tecido conjuntivo/periósteo.

O preparo do leito doador inicia-se com o posicionamento do gabarito de papel, confeccionado com as dimensões da área doadora no palato duro, a aproximadamente 2 mm da margem gengival dos dentes, estendendo-se desde a distal do canino (evitando a região das rugas palatinas) até a distal do segundo pré-molar. A região foi demarcada por meio de uma incisão perpendicular superficial com profundidade de 1,5mm, utilizando uma lâmina de bisturi 15C. Após a incisão perpendicular a lâmina foi posicionada horizontalmente, paralela ao plano muco palatino realizando a remoção total do enxerto. (fig. 4, A, B)

(A)  (B) 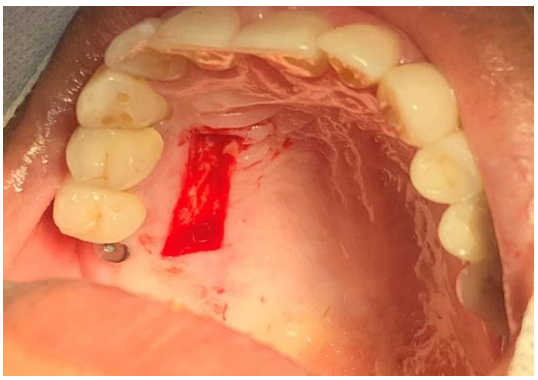

Figura 4 –(A) Transferência do gabarito criado com papel do fio de sutura. (B) Remoção total do enxerto gengival livre no leito doador.

Após a remoção do enxerto, este foi colocado sobre uma gaze estéril na mesa cirúrgica e minuciosamente avaliado em sua porção interna (fig. 5). O tecido adiposo foi removido, e toda a sua extensão foi uniformizada com o auxílio da lâmina de bisturi 15C. Em seguida, o enxerto recém-coletado foi posicionado sobre a área cruenta e fixado às bordas cirúrgicas por meio de sutura em X quadrado e sutura simples (fig. 6).



Figura 5- Preparo do enxerto sob a gaze, com auxílio de uma lâmina 15C.

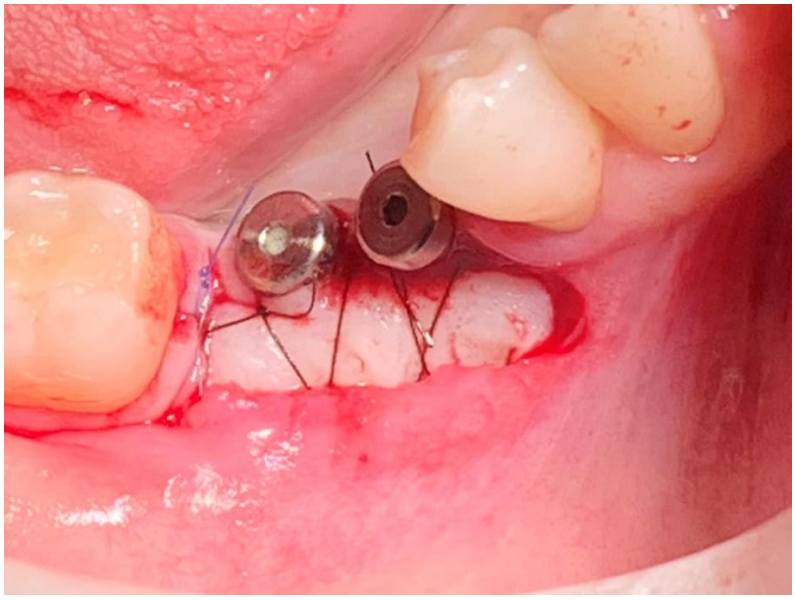

Figura 6- Enxerto gengival suturado no leito receptor.

A membrana de PRF foi removida do tubo de vidro e colocada sobre a mesa de preparo de PRF (fig.7). Em seguida, foi levemente comprimida para dar forma à membrana, removendo o soro, que não era necessário para o procedimento. Após esse processo, a membrana foi dobrada e posicionada no leito doador, a mesma foi fixada com sutura X quadrado e sutura simples (fig. 8).

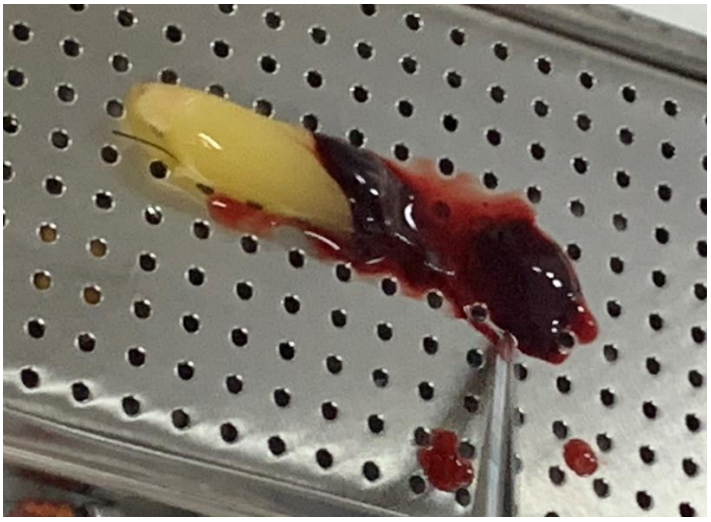

Figura 7- Membrana de PRF antes da prensagem.

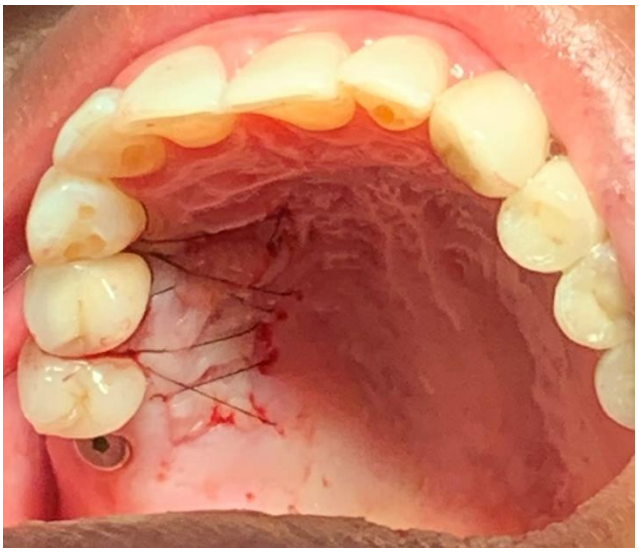

Figura 8- Membrana suturada recobrindo a área doadora.

As suturas foram removidas após 15 dias, e o acompanhamento foi realizado 60 dias após a cirurgia. Observou-se a formação evidente de aproximadamente 3 mm de tecido inserido e ceratinizado na região peri-implantar, apresentando coloração rosada, semelhante à gengiva ceratinizada presente nas extremidades da área enxertada. Também foi possível visualizar o aprofundamento do fundo de vestíbulo na área receptora. A paciente não relatou dor ou desconforto na área operada (fig. 9).



Figura 9- Foto registrada 60 dias após a cirurgia.

3. DISCUSSÃO

Segundo ADIBRAD *et al*. (2009), há uma influência significativa da largura da mucosa queratinizada na saúde dos tecidos peri-implantares. Existem diferentes opiniões sobre o impacto de uma zona de mucosa queratinizada anexada ao redor dos implantes dentários. Diversos autores relataram que, em condições adequadas de higiene oral, a gengiva marginal ao redor dos implantes permanecia clinicamente saudável, mesmo na ausência de mucosa queratinizada (WENNSTRÖM *et al.* 1994).

WENNSTROM *et al* (1994), analisou a necessidade da mucosa queratinizada ao redor dos implantes para a manutenção da saúde e estabilidade dos tecidos peri-implantares, concluindo que as evidências científicas disponíveis ainda são limitadas. Em sua revisão, foram identificadas 19 publicações relevantes, sendo 17 estudos em humanos e 2 em modelos animais, nos quais a heterogeneidade metodológica impossibilitou uma análise estatística conclusiva. A pesquisa apontou que a presença de uma mucosa queratinizada com menos de 2 mm esteve associada a maiores pontuações de placa e sangramento à sondagem, sugerindo um possível impacto na manutenção da higiene oral. No entanto, a maioria dos estudos não encontrou diferenças significativas na profundidade de sondagem entre os grupos, e as evidências sobre a relação entre a mucosa queratinizada e alterações no nível ósseo ou perda de implantes foram escassas. Além disso, nenhum estudo abordou desfechos centrados no paciente, reforçando a necessidade de mais investigações longitudinais para esclarecer o real impacto da mucosa queratinizada na estabilidade dos implantes.

No entanto, outros estudos apontaram uma associação entre a sobrevivência dos implantes e a largura da gengiva queratinizada, sugere que esta zona de tecido pode ter um papel importante na manutenção da saúde peri-implantar e no sucesso a longo prazo dos implantes. (WARRER *et al*. 1995).

Segundo o autor o estudo mostrou que implantes com zonas estreitas de tecido queratinizado menor que 2mm tinham significativamente mais placa e sinais de inflamação do que aqueles com zonas mais largas de gengiva queratinizada. Além disso, em muitos casos onde a faixa de gengiva e menor que 2mm, a escovação dos

dentes é dolorosa para esses pacientes por causa da mucosa bucal fina, que geralmente é formada após os procedimentos de colocação do implante (ADIBRAD *et al* 2009).

BOURI *et al* (2008), realizou um estudo transversal para determinar se existe uma associação ente largura da mucosa queratinizada e largura dos tecidos de suporte do implante. No estudo coletou dados de 200 implantes. Os parâmetros periodontais medidos incluíram Índice de Placa, Índice Gengival, largura da mucosa queratinizada, espessura da mucosa queratinizada, nível ósseo radiográfico e sangramento na sondagem. A análise estatística foi conduzida utilizando o teste t, o teste de soma de postos de Wilcoxon e modelos de regressão logística e linear. O nível de significância adotado foi de $P < 0,05$.

Os resultados foram **a** média dos escores do Índice Gengival, do Índice de Placa e da perda óssea radiográfica foi significativamente maior em implantes que apresentavam uma faixa reduzida (< 2 mm) de mucosa queratinizada. Além disso, implantes com uma zona estreita de mucosa queratinizada demonstraram maior propensão ao sangramento à sondagem, mesmo após o ajuste para fatores como Índice de Placa, tabagismo, espessura gengival e tempo decorrido desde a instalação do implante (razão de chances ajustada: 2,37; intervalo de confiança de 95%: 1,04 a 5,83). Também foi observada uma associação independente e estatisticamente significativa entre a largura da mucosa queratinizada e a perda óssea radiográfica, favorecendo a presença de uma faixa mais ampla de tecido queratinizado. A pesquisa concluiu que a ampliação da faixa de mucosa queratinizada ao redor dos implantes está correlacionada a uma menor perda óssea alveolar média, além de contribuir para melhores índices de saúde dos tecidos moles peri-implantares.

4. CONCLUSÃO

Com base na revisão da literatura e na análise do caso clínico realizado, conclui-se que a presença de uma faixa de mucosa queratinizada superior a 2 mm ao redor dos implantes dentários desempenha um papel fundamental na manutenção da saúde peri-implantar e na estabilidade dos tecidos moles e duros. Os estudos demonstraram que implantes com uma mucosa queratinizada insuficiente apresentam maiores índices de placa, sangramento à sondagem e maior suscetibilidade à inflamação, o que pode comprometer a longevidade dos implantes. Além disso, a ausência de uma quantidade adequada de mucosa queratinizada pode estar associada a uma maior perda óssea marginal e recessão gengival ao longo do tempo.

No caso clínico relatado, a paciente apresentava ausência de mucosa queratinizada adequada na região dos implantes instalados, o que poderia comprometer a estabilidade peri-implantar e dificultar a higienização. Diante disso, optou-se pela técnica de enxerto gengival livre, utilizando o palato duro como área doadora, visando a obtenção de uma faixa adequada de gengiva queratinizada. O acompanhamento clínico demonstrou um aumento significativo na faixa de mucosa queratinizada, favorecendo a saúde peri-implantar, com melhor controle do biofilme, estabilidade dos tecidos moles e maior conforto para a paciente.

Dessa forma, o presente estudo reforça a importância da presença de mucosa queratinizada adequada para a longevidade dos implantes dentários e destaca o enxerto gengival livre como uma técnica eficaz para alcançar esse objetivo. Recomenda-se que a necessidade de aumento da mucosa queratinizada seja considerada no planejamento cirúrgico e protético, visando a excelência nos resultados funcionais e estéticos das reabilitações implantossuportadas**.**

REFERÊNCIAS

ADIBRAD, M.; SHAHABUEI, M.; SAHABI, M. Significance of the width of keratinized mucosa on the health status of the supporting tissue around implants supporting overdentures. *The Journal of Oral Implantology*, v. 35, n. 5, p. 232–237, 2009. DOI: 10.1563/AAID-JOI-D-09-00035.1.

AGUDIO, G.; CHAMBRONE, L.; SELVAGGI, F.; PINI-PRATO, G. P. Effect of gingival augmentation procedure (free gingival graft) on reducing the risk of non-carious cervical lesions: A 25- to 30-year follow-up study. *Journal of Periodontology*, v. 90, n. 11, p. 1235–1243, 2019. DOI: 10.1002/JPER.19-0032.

BOURI, A. Jr.; BISSADA, N.; AL-ZAHRANI, M. S.; FADDOUL, F.; NOUNEH, I. Width of keratinized gingiva and the health status of the supporting tissues around dental implants. *The International Journal of Oral & Maxillofacial Implants*, v. 23, n. 2, p. 323–326, 2008.

HALL, W. B.; LUNDERGAN, W. P. Free gingival grafts. Current indications and techniques. *Dental Clinics of North America*, v. 37, n. 2, p. 227–242, 1993.

LANG, N. P.; LÖE, H. The relationship between the width of keratinized gingiva and gingival health. *Journal of Periodontology*, v. 43, n. 10, p. 623–627, 1972. DOI: 10.1902/jop.1972.43.10.623.

LEE, A.; FU, J.-H.; WANG, H.-L. Soft Tissue Biotype Affects Implant Success. *Implant Dentistry*, v. 20, n. 3, p. e38–e47, 2011. DOI: 10.1097/ID.0b013e3182181d3d.

OUHAYOUN, J. P. et al. Re-epithelialization of a palatal connective tissue graft transplanted in a non-keratinized alveolar mucosa: a histological and biochemical study in humans. *Journal of Periodontal Research*, v. 23, n. 2, p. 127–133, 1988. DOI: 10.1111/j.1600-0765.1988.tb01345.x.

WARRER, K.; BUSER, D.; LANG, N. P.; KARRING, T. Plaque-induced peri-implantitis in the presence or absence of keratinized mucosa: an experimental study in monkeys. *Clinical Oral Implants Research*, v. 6, n. 3, p. 131–138, 1995. DOI: 10.1034/j.1600-0501.1995.060301.x.

WENNSTRÖM, J. L.; BENGAZI, F.; LEKHOLM, U. The influence of the masticatory mucosa on the peri-implant soft tissue condition. *Clinical Oral Implants Research*, v. 5, n. 1, p. 1–8, 1994. DOI: 10.1034/j.1600-0501.1994.050101.x.

ZUCCHELLI, G. et al. Autogenous soft tissue grafting for periodontal and peri-implant plastic surgical reconstruction. *Journal of Periodontology*, v. 91, n. 1, p. 9–16, 2020. DOI: 10.1002/JPER.19-0350.

ZUHR, O.; BÄUMER, D.; HÜRZELER, M. The addition of soft tissue replacement grafts in plastic periodontal and implant surgery: critical elements in design and execution. *Journal of Clinical Periodontology*, v. 41, Supl. 15, p. S123–S142, 2014. DOI: 10.1111/jcpe.12185.