INTRUSÃO DO INCISIVO CENTRAL SUPERIOR COM PERDA ÓSSEA

Upper central incisive intrusion with bone loss

Tatiana Escabia Rodrigues[1]
Jorge Luiz Castro[2]
Cristina Pasqual Romeu[2]
Ronaldo Henrique Shibuya[3]

Resumo

Um dos problemas odontológicos mais comuns é a doença periodontal sendo mais frequente na idade adulta, impulsionando a procura dessa faixa etária por tratamento odontológico e ortodôntico. O objetivo deste trabalho é apresentar o tratamento ortodôntico de uma paciente com histórico de doença periodontal e perdas dentárias, em especial a intrusão dentária por meio de forças leves. Paciente sexo feminino, 56 anos com doença periodontal controlada e sequelas de perdas ósseas presentes foi submetida ao tratamento ortodôntico de intrusão do dente 21. Foi iniciado um tratamento periodontal e as consultas foram de periodicidade mensal para haver melhor controle das forças aplicadas. Após a evolução dos fios e seis meses de tratamento o incisivo encontrava-se na posição ideal. O tratamento ortodôntico de pacientes com perda óssea pode ser realizado com maior intervalo entre as ativações, obtendo maior controle das forças aplicadas, inclusive sendo possível realizar movimentações como intrusão, sem provocar reabsorção óssea ou radicular.

Palavras chave: Doenças Periodontais. Perda da Inserção Periodontal. Ortodontia Corretiva. Técnicas de Movimentação Dentária.

[1] Especialista em Ortodontia – Esfera Centro de Ensino Odontológico.
[2] Especialista em Ortodontia – Esfera Centro de Ensino Odontológico.
[3] Mestre em Radiologia Odontológica – Centro de Pesquisas Odontológicas São Leopoldo Mandic; Coordenador do Curso de Especialização em Ortodontia – Esfera Centro de Ensino Odontológico.

Abstract

One of the most common dental problems is periodontal disease, which is more frequent in adulthood, leading this age group's demand for dental and orthodontic treatment. The objective of this paper is to present the orthodontic treatment of a patient with a history of periodontal disease and tooth loss, especially tooth intrusion through light forces. A 56-year-old female patient with controlled periodontal disease and sequelae of bone loss was submitted to orthodontic treatment for intrusion of tooth 21. Periodontal treatment was started and appointments were held monthly in order to have better control of the applied forces. After the evolution of the wirearches and six months of treatment, the incisor was in the ideal position. The orthodontic treatment of patients with bone loss can be performed with a longer interval between activations, obtaining greater control of the applied forces, including being possible to perform movements such as intrusion, without causing bone or root resorption.

Keywords: Periodontal Diseases. Periodontal Attachment Loss. Orthodontics, Corrective. Tooth Movement Techniques.

Introdução

Um dos problemas odontológicos mais comuns é a doença periodontal sendo mais frequente na idade adulta, impulsionando a procura dessa faixa etária por tratamento odontológico e ortodôntico, além da maior longevidade e preocupação estética (DIAS; TIAGO, 2018; GUSMÃO *et al*., 2011; SIM *et al.*, 2017). Há indícios de que a doença periodontal possa aumentar a incidência de bebês de baixo peso e partos prematuros, assim como doenças cardíacas (CAPELOZA FILHO *et al*., 2001).

Mesmo após tratadas, as doenças periodontais muitas vezes deixam sequelas tais como migrações dentárias, extrusão de incisivos superiores, diastemas generalizados ou localizados, giroversões e destruição óssea alveolar (SANTOS; MOLLO, 2012). Pacientes com doença periodontal apresentam redução da vitalidade dos ligamentos, pois as mitoses celulares também ocorrem em menor

velocidade, por conseguinte, reduzindo o metabolismo das remodelações ósseas alveolares e fibrilares (CAPELOZA FILHO *et al*., 2001).

O planejamento do tratamento ortodôntico é de suma importância, pensando na melhor forma de devolver a oclusão, função e estética, além da reinserção dos elementos à sua função com a devida avaliação dos fatores periodontais para que não agrave o periodonto de sustentação durante o tratamento (CARVALHO *et al*., 2018; GASPAR, 2011).

O objetivo deste trabalho é apresentar o tratamento ortodôntico de uma paciente com histórico de doença periodontal e perdas dentárias, em especial a intrusão dentária por meio de forças leves.

Relato de Caso Clínico

Paciente do sexo feminino, 56 anos de idade, procurou a Clínica de Especialização do Centro Esfera de Ensino Odontológico com o intuito de iniciar um tratamento para a melhora da estética. No histórico de saúde, a paciente relatou refluxo e fazer uso de vitamina D.

Ao exame extrabucal, apresentava bom selamento labial, simetria facial equilibrada e perfil convexo. No exame intrabucal, notou-se desvio de linha média superior para o lado direito e linha inferior para o lado esquerdo em relação à linha média facial, a ausência dos dentes 16, 25, 36, 46 e 47; inclinação vestibular, extrusão e retração gengival no dente 21; angulação mesial dos dentes 17, 27, 37 e 48; angulação distal do dente 15; giroversão nos dentes 17, 27, 35, 43 e 45; relação de caninos de classe I do lado direito e de classe II do lado esquerdo (Figuras 1 a 5).

Na avaliação radiográfica, observaram-se imagens radiopacas sugestivas de tratamento endodôntico nos dentes 12, 21 e 22, além de reabilitação protética nos incisivos laterais superiores; restaurações consideradas insatisfatórias nos dentes 24 e 37; e reabsorção óssea em consequência de doença periodontal (Figura 6).

Na análise cefalométrica, o padrão era dólicofacial, com mandíbula retruída em relação à base do crânio e maxila bem posicionada, incisivos superiores retruídos e palatinizados, e incisivos inferiores protruídos e vestibularizados, maloclusão de Classe II esquelética (Tabela 1).

Foi iniciado um tratamento periodontal contínuo e o objetivo do plano de tratamento ortodôntico foi realizar o alinhamento e nivelamento para futura reabilitação protética dos dentes ausentes, com intrusão do dente 21 e controle radiográfico deste (Figura 7).

O aparelho de prescrição Bidimensional modificada foi instalado com colagem diferenciada nos incisivos superiores (GIANELLY, 2000), fio inicial de níquel-titânio termoativado 0,012”, evoluindo para o fio 0,014”. As consultas foram com periodicidade mensal para haver melhor controle das forças aplicadas. Durante a troca dos fios, foi necessário o ajuste da restauração em resina na face palatina do dente 21 à medida que o dente foi nivelado e alinhado. Nos fios de 0,016” níquel-titânio e 0,016” de aço, o incisivo encontrava-se na posição ideal após seis meses de tratamento (Figuras 8 a 11), sem exibir reabsorção radicular ou óssea (Figura 12).

Discussão

Independente da condição periodontal inicial, antes do tratamento ortodôntico deve-se avaliar todas as estruturas e inserções de tecido duro, tecido mole e características gengivais, a fim de prever possíveis alterações periodontais e individualizar o plano de tratamento.

A perda óssea altera o nível de inserção periodontal e, por consequência, há o desequilíbrio das forças que mantém o dente em posição, ou seja, daquelas exercidas pelos lábios, bochecha, língua *versus* as forças dos ligamentos periodontais. Além disso, há extrusão dos dentes e o deslocamento do centro de resistência no sentido apical contribuindo para maior inclinação (COSTA *et al*., 2014; MAFRA *et al*., 2013).

O tratamento ortodôntico corrige as posições dentárias, sobretudo ao reestabelecer pontos de contatos, onde a doença periodontal ou perdas dentárias criaram diastemas, auxiliando na neoformação da crista óssea, o que reduz a impacção de alimentos e facilita o controle de placa (GOMES *et al*., 2017).

O tratamento é realizado em periodonto sadio, com forças leves e intervalos de ativação mais longos, com tempo adequado para a remodelação óssea, a fim de prevenir a perda óssea marginal e reabsorção à distância (COUTO *et al*., 2016). A quantidade de perda óssea e de sustentação pode ser um fator limitante para os

movimentos ortodônticos, por exemplo, nas inflamações gengivais, presença de grande acúmulo de placa ou cálculo; o tratamento torna-se contraindicado se houver mobilidades excessivas, raízes muito curtas, e diminuição de suporte ósseo exagerado (FERREIRA *et al*., 2013).

A movimentação ortodôntica em paciente com periodonto sadio, mesmo que diminuído, não leva à perda de inserção óssea (GYAWALI; BHATTARAI, 2017). Os acessórios e as forças devem ser compatíveis com a condição do periodonto, sua estrutura de suporte e graus de comprometimento (STEFFENS; MARCANTONIO, 2018).

Os braquetes devem ser reposicionados no longo eixo dos dentes, pois quanto maior a migração e perda de suporte, mais apicalmente está o centro de resistência (COSTA *et al*., 2014; MAFRA *et al*., 2013). As bandas devem ser evitadas, para prevenir o aumento da quantidade de bactérias anaeróbicas, da profundidade de sondagem e sangramento, sendo preferíveis os acessórios colados. Além disso, braquetes mais largos e sem torque oferecem melhor controle da técnica, bem como o uso de amarrilhos metálicos ao invés de ligaduras elastoméricas (CAPELOZZA FILHO *et al*., 2001; COUTO *et al*., 2016; MACHADO *et al*., 2017).

A intrusão de incisivos extruídos por doença periodontal ao realinhar os dentes com sequelas infraósseas diminui consideravelmente a profundidade da sondagem e promove ganho de inserção clínica (CARVALHO *et al*., 2018; FERREIRA *et al*., 2018; SANTOS; MOLLO, 2012). Durante o movimento de intrusão, deve-se avaliar a quantidade de ancoragem disponível para adaptar as mecânicas com diferenciação de forças (FERREIRA *et al*., 2018; SANTOS; MOLLO, 2012).

É importante diminuir o acúmulo de placa bacteriana (CAPELOZZA FILHO *et al*., 2001; COUTO *et al*., 2016, MACHADO *et al.*, 2017), e o paciente deve ser frequentemente motivado para uma higiene bucal cuidadosa (GYAWALI; BHATTARAI, 2017). É indicado logo após o tratamento ortodôntico, a reabilitação e a contenção de acordo com a quantidade de perda óssea, tipo facial do paciente e a maloclusão inicial (MOURA *et al*., 2018), lembrando que o acompanhamento periodontal deverá ser contínuo (COUTO *et al*., 2016).

Portanto, avaliar a quantidade e qualidade do osso para realizar as movimentações, controlar as forças são a chave para o tratamento ortodôntico melhorar a estética, autoestima e a função de pacientes com perdas periodontais,

possibilitando melhora na saúde periodontal e aumentar a longevidade funcional desses dentes (CARVALHO *et al.*, 2018).

Conclusão

O tratamento ortodôntico de pacientes com perda óssea pode ser realizado com maior intervalo entre as ativações, obtendo maior controle das forças aplicadas, inclusive sendo possível realizar movimentações como intrusão, sem provocar reabsorção óssea ou radicular.

Referências

1. CAPELOZA FILHO, Leopoldino; BRAGA, Sílvia Augusta; CAVASSAN, Arlete de Oliveira; OZAWA, Terumi Okada. Tratamento ortodôntico em adultos: uma abordagem direcionada. **Revista Dental Press de Ortodontia e Ortopedia Facial**, Maringá, v. 6, n. 5, p. 63-80, set./out. 2001.

2. CARVALHO, Cássio Volponi; SARAIVA, Luciana; BAUER, Flávio Paim Falcão; KIMURA, Rui Yoshio; SOUTO, Maria Luisa Silveira; BERNARDO, Carlos Cheque; *et al*. Orthodontic treatment in patients with aggressive periodontitis, **American Journal of Orthodontics and Dentofacial Orthopedics**, Saint Louis, v. 153, n. 4, p. 550-557, Apr. 2018.

3. COSTA, Luciana Artioli; VENÂNCIO, Letícia; FREITAS, Benedito Viana; PEREIRA, Alex Luiz Pozzobon. Ortodontia em paciente periodontal: relato de caso clínico. **Revista Clínica de Ortodontia Dental Press**, Maringá, v. 12, n. 6, p. 39-48, dez.-jan. 2014.

4. COUTO, Gabrielle Mattos Diaz; SOARES, Cláudio Eduardo Simões; QUEIROZ, Ana Paula Grimião; RODRIGUES, Vitor Braga; BARBOSA, Oswaldo Luiz Cecílio. Tratamento ortodôntico em paciente com periodonto reduzido: dez anos de acompanhamento. **Ortodontia SPO**, São Paulo, v. 49, n. 5, 376-3386, set.-out. 2016.

5. DIAS, Jéssica Guimarães; TIAGO, Carollyne Mota. Movimentação ortodôntica em dentes com comprometimento periodontal: relato de um caso clínico. **Journal of Orofacial Investigation**, Araguaína, v. 5, n. 3, p. 44-60, 2018.

6. FERREIRA, Adriane Cristina Richa; QUEIROZ, Ana Paula Grimião; PAMPONET, Gabriela Palmer; COSTA, Carolina Rios; BELIZÁRIO, Izadora Cândido; FERREIRA, Kizzy Esteves; et al. Doença periodontal: um mal que pode ser evitado? **Periodontia**, Rio de Janeiro, v. 23, n. 3, p. 15-23, 2013.

7. FERREIRA, Camila Lopes; NUNES, Camilla Magnoni Moretto; BERNARDO, Daniella Vicensotto; PEDROSO, Juliana de Fátima; LONGO, Mariéllen; SANTAMARIA JUNIOR, Milton; *et al*. Effect of orthodontic force associated with cigarette smoke inhalation in healthy and diseased periodontium: a histometric and immunohistochemistry analysis in rats. **Journal of Periodontal Research**, Malden, v. 53, n. 5, p. 924-931, Oct. 2018.

8. GASPAR, Inês de Carvalho. **Relevância da Periodontologia em Ortodontia**. 2011. 79 f. Dissertação (Mestrado em Medicina Dentária) – Universidade Fernando Pessoa, Porto, Portugal. Disponível em: https://bdigital.ufp.pt/bitstream/10284/2404/3/T.pdf. Acesso em: 24 jun. 2022.

9. GIANELLY, Anthony Alfred. **Bidimensional technique theory and practice**. New York: GAC International, 2000. 256p.

10. GOMES, Zybya Muryethy Rocha; FELIPE, Lizandra Coimbra da Silva; COURA, Lázaro Raimundo; MORAIS, Ângela Maria Dias; HONDA, Rosemeire; TIAGO, Carollyne Mota. Inter-relação ortodontia e periodontia: revisão de literatura. **Journal of Orofacial Investigation**, Araguaína, v. 4, n. 1, p. 30-40, 2017.

11. GUSMÃO, Estrela Santos; QUEIROZ, Roberlene Deschamps Coutinho de; COELHO, Renata de Souza; CIMÕES, Renata; SANTOS, Rosenês Lima. Relação entre dentes mal posicionados e a condição dos tecidos periodontais. **Dental Press Journal of Orthodontics**, Maringá, v.16, n. 4, p. 87-94, July-Aug. 2011.

12. GYAWALI, Rajesh; BHATTARAI, Bhagabat. Orthodontic management in aggressive periodontitis. **International Scholarly Research Notices**, New York, p. 8098154, 2017.

13. MACHADO, Marília Souza; SANTOS, Marcela de Oliveira; BARBOSA, Raiza Fernandes Xavier; FERREIRA, Adriane Cristina Richa; BARBOSA, Oswaldo Luiz Cecilio; BARBOSA, Carla Cristina Neves. Tratamento ortodôntico em pacientes com periodonto reduzido: revisão de literatura – relato de caso. **Brazilian Journal of Surgery and Clinical Research**, v. 19, n. 2, p. 91-95, Jun.-Ago. 2017.

14. MAFRA, Carlos Eduardo Secco; CÉSAR NETO, João Batista; SEKIGUCHI, Ricardo Takyi; CAMPOS, Luciana Saraiva. Impacto de um diagnóstico periodontal deficiente em pacientes com periodontite agressiva submetidos a tratamento ortodôntico: relato de uma série de casos. **Revista Clínica de Ortodontia Dental Press**, Maringá, v. 12, n. 3, p, 95-101, jun./jul. 2013.

15. MOURA, Iasmin Magalhães; QUEIROZ, Ana Paula Grimião; BARBOSA, Carla Cristina Neves; FERREIRA, Adriane Cristina Richa. A Ortodontia como tratamento coadjuvante para paciente com perda óssea generalizada: relato de caso. **Revista Pró-Universus**, Vassoura, v. 9, n. 2, p. 103-108, Jul./Dez. 2018.

16. SANTOS, Adriana Nogueira; MOLLO, Márcio de Alencar. Intrusão ortodôntica no tratamento de dentes com comprometimento periodontal. **Revista de Odontologia da Universidade da Cidade de São Paulo**, São Paulo, v. 24, n. 3, p. 209-219, set.-dez. 2012.

17. SIM, Hye-Young; KIM, Hee-Sun; JUNG, Da-Un; LEE, Ho; LEE, Jeong-Woo; HAN, Kyungdo; *et al*. Association between orthodontic treatment and periodontal diseases: results from a national surgery. **The Angle Orthodontist**, Appleton, v. 87, n. 5, p. 651-657, Sep. 2017.

18. STEFFENS, João Paulo; MARCANTONIO, Rosemary Adriana Chiérici. Classificação das doenças e condições periodontais e peri-implantares 2018: guia prático e pontos-chave. **Revista de Odontologia da UNESP**, Araraquara, v. 47, n. 4, p. 189-197, July-Aug. 2018.

Tabela 1. Medidas cefalométricas.

Grandezas	Paciente	Norma
NPog.PoOrb	96,37°	88,00±1,00
NAPog	20,08°	0,00±2,00
SNA	83,53°	82,00
SNB	74,77°	80,00
ANB	8,76°	2,00
SND	71,68°	76,00
SNGn	71,38°	67,00
SN.PlOcl	21,40°	14,00
SN.GoMe	44,20°	32,00
GoGn.PlOcl	20,22°	18,00
1/./1	121,27°	131,00
1/.NS	102,29°	103,00
1/-Orbita	2,47mm	5,00
1/.NA	18,76°	22,00
1/-NA	1,85mm	4,00
/1.NB	31,21°	25,00
/1-NB	7,15mm	4,00
/1.NPog	7,10mm	0,00
HNB	12,37°	10,50±1,50
H-Nariz	8,90mm	10,00±1,00
Pog-NB	0,07mm	0,00
Eminência Mentual	4,87mm	7,00±1,00
FMIA	52,38°	68,00
FMA	35,38°	25,00
IMPA	92,24°	87,00
TPi	-1,32mm	0,00
Linha I	-3,64mm	0,00



Figura 1. Vista frontal inicial.



Figura 2. Vista lateral direita inicial.



Figura 3. Vista lateral esquerda inicial.



Figura 4. Vista oclusal superior inicial.



Figura 5. Vista oclusal inferior inicial.



Figura 6. Radiografia panorâmica.



Figura 7. Radiografia periapical inicial dos incisivos centrais superiores.



Figura 8. Vista frontal após o tratamento.

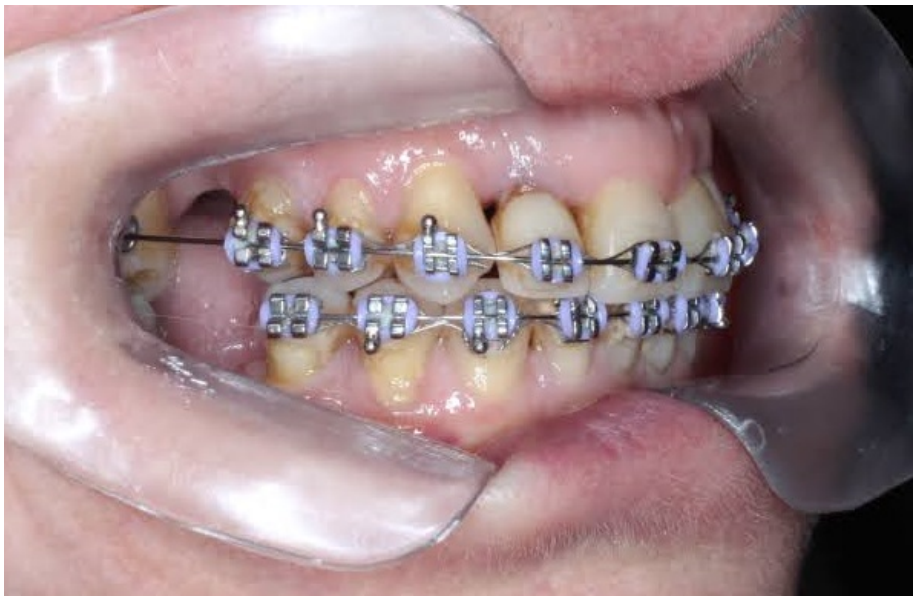

Figura 9. Vista lateral direita após o tratamento.



Figura 10. Vista lateral esquerda após o tratamento.



Figura 11. Vista oclusal superior após o tratamento.



Figura 12. Radiografia periapical após o tratamento.