Faculdade Sete Lagoas - FACSETE
Associação Brasileira de Odontologia - ABO Regional Uberlândia
Especialização em Ortodontia

Marcela Aparecida Corrêa Machado

USO DE MECÂNICA ORTODÔNTICA FIXA NO TRACIONAMENTO DE CANINO IMPACTADO: RELATO DE CASO

UBERLÂNDIA – MG
2026

Faculdade Sete Lagoas - FACSETE

Associação Brasileira de Odontologia - ABO Regional Uberlândia

Especialização em Ortodontia

Trabalho de Conclusão de Curso intitulado **"Uso de mecânica ortodôntica fixa no tracionamento de canino impactado: relato de caso"** de autoria da aluna **Marcela Aparecida Corrêa Machado**.

Aprovada em ____ / ____ / ____ pela banca constituída pelos seguintes professores:

_____

Prof. Es. Profa. Anna Carolina Machado Castanheira - ABO Uberlândia

_____

Profa. Me. Juliana de Morais Jacob - ABO Uberlândia

_____

Prof. Dr. Éverton Ribeiro Lelis - ABO

Uberlândia, 26 de fevereiro de 2026

USO DE MECÂNICA ORTODÔNTICA FIXA NO TRACIONAMENTO DE CANINO IMPACTADO: RELATO DE CASO

Marcela Aparecida Corrêa Machado[1]
Anna Carolina Machado Castanheira[2]

RESUMO

A impactação de caninos superiores é uma condição frequente e representa um desafio clínico na Ortodontia. Sua complexidade envolve aspectos biomecânicos, risco de reabsorções radiculares e impacto estético-funcional. Este trabalho relata o tratamento ortodôntico de um paciente com canino superior direito impactado. O diagnóstico adequado permitiu um planejamento eficiente e individualizado. O tratamento ocorreu através do uso de aparelho ortodôntico fixo, realizando abertura de espaço para caninos impactados através do uso de mola aberta de níquel-titânio seguido de tracionamento ortodôntico. O tratamento apresentou evolução favorável. O canino foi integrado corretamente à arcada, sem intercorrências relevantes.

Palavras-chave: Dente Impactado; Ortodontia; Biomecânica.

ABSTRACT

The impaction of maxillary canines is a frequent condition and represents a clinical challenge in Orthodontics. Its complexity involves biomechanical aspects, risk of root resorption, and aesthetic-functional impact. This study reports the orthodontic treatment of a patient with an impacted maxillary right canine. Proper diagnosis allowed for efficient and individualized treatment planning. The treatment was carried out using fixed orthodontic appliances, with space opening for impacted canines through the use of a nickel-titanium open coil spring, followed by orthodontic traction. The treatment showed favorable progression. The canine was successfully integrated into the dental arch without relevant complications.

Keywords: Impacted; Orthodontics; Biomechanics.

---

[1] Especializando em Ortodontia pela ABO Uberlândia/Faculdade Sete Lagoas (FACSETE); Graduada em Odontologia pela Faculdade Pitágoras de Uberlândia. marcelaamachado@hotmail.com

[2]Especialista em Ortodontia pela ABO Uberlândia/Faculdade Sete Lagoas (FACSETE); Graduada em Odontologia pelo Universidade Federal de Uberlândia (UFU). annacarolina.machado@hotmail.com

1. INTRODUÇÃO

Os caninos permanentes desempenham papel fundamental na função oclusal, na guia canina, na proteção dos dentes posteriores e na estética do sorriso, sendo essenciais para a harmonia facial. A impacção dos caninos superiores é a segunda alteração eruptiva mais comum, acometendo principalmente mulheres e a maxila (Bishara, 1992; Alqerban *et al*., 2020). Sua etiologia é multifatorial, incluindo deficiência de espaço, alterações no trajeto eruptivo, retenção prolongada do canino decíduo e também frequentemente associadas à impacção palatina (Becker, 2012; Stratos *et al*., 2023). Estudos também apontam influência genética, reforçando o caráter complexo dessa condição (Bertil *et al*., 2020).

As complicações associadas à impacção incluem reabsorções radiculares dos incisivos adjacentes, alterações oclusais, impacto estético e aumento da dificuldade do tratamento ortodôntico (Kim *et al*., 2019). O diagnóstico precoce é determinante, uma vez que intervenções interceptativas antes dos 12 anos podem resultar em erupção espontânea em até 65% dos casos (Ericson, 1988; Bertil *et al.,* 2020). A radiografia panorâmica é o exame inicial mais utilizado e a tomografia computadorizada cone beam (CBCT) destaca-se como padrão-ouro por permitir localização tridimensional precisa (Zenóbio *et al*., 2021; Loiola *et al*., 2022). Quando a erupção espontânea não ocorre, a combinação de exposição cirúrgica e tracionamento ortodôntico com forças leves (50–150 g) representa a abordagem mais indicada, oferecendo maior controle biomecânico e previsibilidade (Kokich, 2004; Park, 2010).

O objetivo deste trabalho é apresentar um relato de caso sobre o tracionamento ortodôntico de um canino superior impactado utilizando mecânica fixa, destacando o diagnóstico, o planejamento e os resultados clínicos alcançados.

2. RELATO DE CASO CLÍNICO

Paciente P.M.S., do sexo masculino, 15 anos, leucoderma, procurou tratamento ortodôntico com histórico de disjunção maxilar, uso de máscara facial e aparelho móvel inferior na infância. Apesar das intervenções prévias, havia necessidade de tratamento ortodôntico. Na análise facial (Figura 1), observa-se tipo facial mesofacial, perfil ligeiramente convexo, vedamento labial passivo, proporção facial equilibrada,

projeção zigomática, ângulo nasolabial e sulco mentolabial normais, além do sorriso com pequena exposição de incisivos.

Figura 1: Fotografias iniciais: frontal (A), sorriso (B), perfil (C)

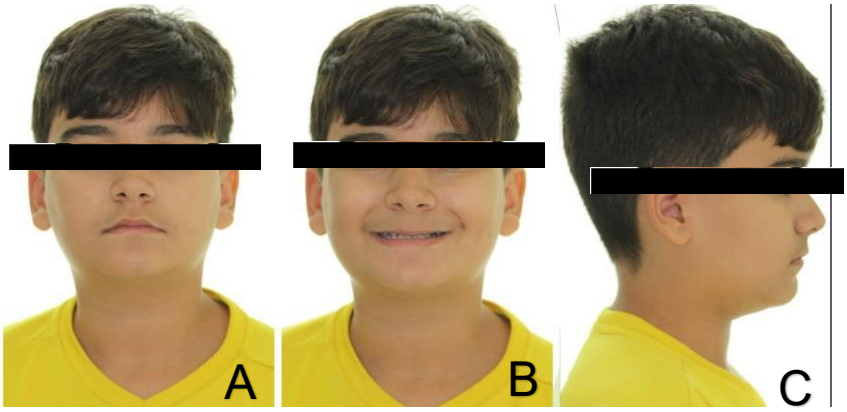

Fonte: Acervo da Especialização em Ortodontia da ABO Uberlândia (2026).

No exame clínico intrabucal (Figura 2), verificou-se a presença de dentição permanente, Classe II de Angle segunda divisão, subdivisão direita, trespasse vertical (overbite) de 5mm e trespasse horizontal (overjet) de 1 mm. As linhas médias superior e inferior encontram-se levemente discrepantes, sendo a inferior desviada 3 mm para a esquerda. Não foram observadas mordidas cruzadas anteriores ou posteriores.

Figura 2: Fotografias intraorais iniciais. Vistas lateral direita (A), frontal (B), lateral esquerda (C), oclusal superior (D) e oclusal inferior (E).



Fonte: Acervo da Especialização em Ortodontia da ABO Uberlândia (2026).

Na radiografia panorâmica (Figura 3), observa-se a presença de todos os dentes permanentes, estando dente 13 impactado sem espaço para irromper e dente 23 com espaço reduzido.

Figura 3. Radiografia panorâmica inicial.



Fonte: Acervo da Especialização em Ortodontia da ABO Uberlândia (2026).

Por meio da telerradiografia em norma lateral (Figura 4), pôde-se observar na análise cefalométrica um padrão de crescimento horizontal (FMA = 20º), maxila e mandíbula bem posicionadas (SNA = 84º; SNB = 82°; ANB = 2°), incisivos superiores vestibularizados (1.Pp = 113°; 1.NA = 18°) e incisivos inferiores bem posicionados (IMPA = 87°; 1.NB = 18°).

Figura 4. Telerradiografia em norma lateral.



Fonte: Acervo da Especialização em Ortodontia da ABO Uberlândia (2026).

Resultados do tratamento

O tratamento iniciou-se em 20 de outubro de 2023, com instalação de aparelho ortodôntico fixo convencional (Orthometric / Roth / slot 0,022”). Nesta data de início do tratamento, o dente 13 encontrava-se irrompido em infra-oclusão em região vestibular devido à ausência de espaço na região ântero-superior.

O protocolo clínico seguiu a colagem de bráquetes de pré-molar a pré-molar na arcada superior, utilizando fio inicial 0.12” NiTi e com a instalação de bandas e tubos nos molares superiores. A arcada inferior foi igualmente preparada com colagem de bráquetes de pré-molar a pré-molar e colagem de tubos nos molares. Instalou-se uma mola aberta de níquel-titânio com o objetivo de promover a separação dos dentes adjacentes e criar o espaço necessário para a erupção guiada em região de dente 13 (Figura 5).

Figura 5: Registro intraoral da instalação do aparelho fixo na arcada superior e inferior, sem a colagem de bráquete no elemento dentário 13. Vista frontal (A), lateral direita (B).

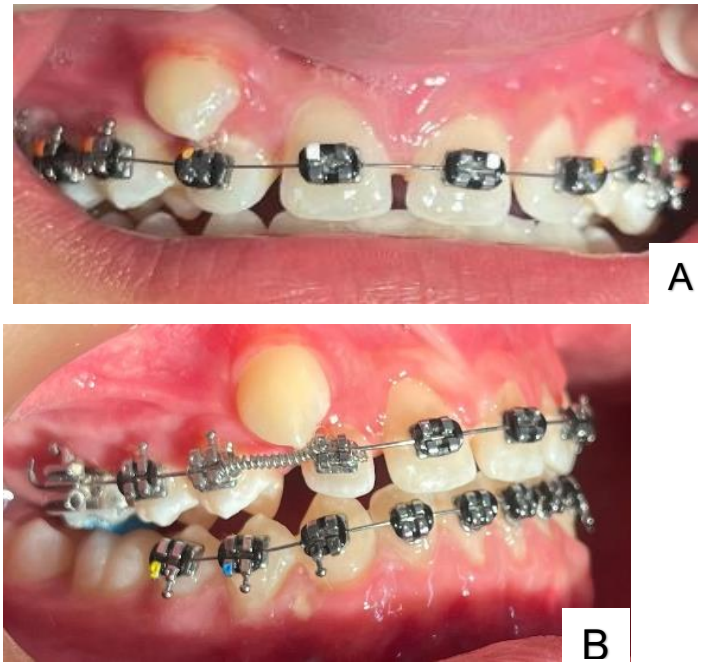

Fonte: Acervo da Especialização em Ortodontia da ABO Uberlândia (2026).

Após 10 meses de tratamento, a obtenção de espaço adequado permitiu a colagem de bráquete em dente 13, sendo utilizado mecânica de sobrefios, garantindo melhor controle tridimensional durante o processo de tracionamento (Figura

Figura 6: Registro intraoral colagem do bráquete no elemento dentário 13. Vista lateral.



Fonte: Acervo da Especialização em Ortodontia da ABO Uberlândia (2026).

Com 18 meses de tratamento iniciou-se ajustes de refinamento para finalização oclusal. O paciente foi orientado a utilizar elástico triangular de intercuspidação convencional bilateral (13–43–44 / 23–33–34), sendo elástico 1/8 médio e uso 24h/dia, a fim de favorecer o ajuste da intercuspidação (Figura 7). Foram confeccionadas dobras específicas nos fios: uma dobra de extrusão no dente 12 e uma dobra em Z de primeira ordem no dente 14 para correção de alinhamento e auxilio no posicionamento adequado da guia lateral.

Figura 7: Registro intraoral utilização do elástico 1/8 médio lado direito



Fonte: Acervo da Especialização em Ortodontia da ABO Uberlândia (2026).

Uma nova radiografia panorâmica foi solicitada para avaliação radicular, estruturas de suporte e registro da evolução do tratamento (Figura 8).

Figura 8: Radiografia panorâmica com 19 meses de tratamento.



Fonte: Acervo da Especialização em Ortodontia da ABO Uberlândia (2026).

A finalização do caso ocorreu com 25 meses de tratamento, sendo instalado contenção fixa 3x3 reta inferior e placa Hawley na arcada superior (Figura 9).

Figura 9: Fotografias intraorais após finalização do tratamento. Vista frontal (A), lateral direita (B), lateral esquerda (C), oclusal superior (D), oclusal inferior (E), frontal contenção superior (F).

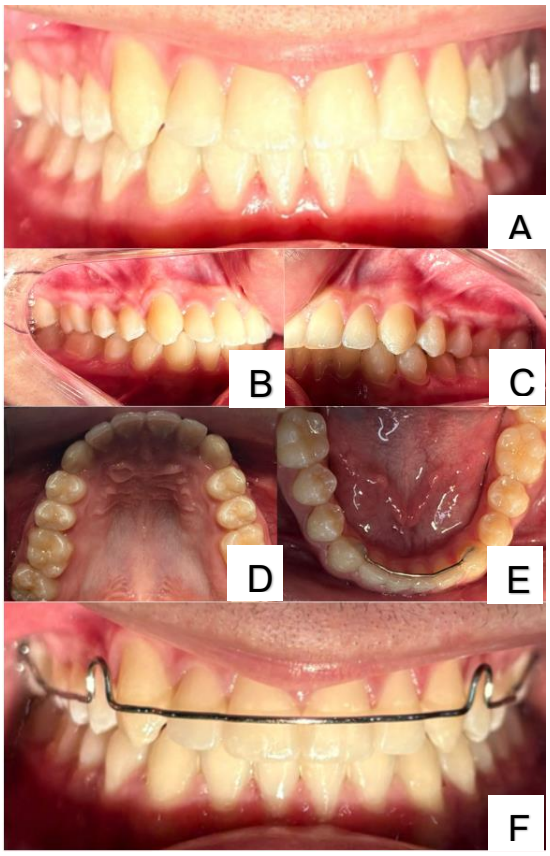

Fonte: Acervo da Especialização em Ortodontia da ABO Uberlândia (2026).

O caso evoluiu de maneira satisfatória, com posicionamento adequado do canino impactado, alinhamento completo das arcadas e estabelecimento funcional da oclusão, demonstrando a eficácia da mecânica fixa utilizada para o tracionamento ortodôntico.

3. DISCUSSÃO

O tratamento ortodôntico de caninos superiores impactados representa um desafio clínico devido à complexidade anatômica, ao risco de danos aos dentes adjacentes e à variabilidade individual na resposta ao tracionamento. O caso apresentado demonstra um manejo adequado, em conformidade com a literatura, ressaltando a importância do planejamento biomecânico criterioso e do acompanhamento clínico contínuo. Inicialmente, destaca-se a necessidade da obtenção de espaço, considerada fator determinante para o sucesso do tracionamento, pois reduz o risco de reabsorções radiculares e favorece uma movimentação mais fisiológica do dente (Kokich, 2004; Becker, 2012). No presente caso, a utilização de mola aberta foi fundamental para afastar os dentes adjacentes e permitir a colagem do bráquete no dente 13 em condições adequadas.

A escolha da mecânica ortodôntica seguiu os princípios preconizados na literatura, priorizando forças leves e contínuas, capazes de minimizar o risco de anquilose e reabsorções radiculares, além de proporcionar maior estabilidade durante a movimentação do canino (Park, 2010; Stratos, 2023). O tracionamento foi iniciado com fios de níquel-titânio (NiTi) de baixa espessura e, posteriormente, houve progressão para fios retangulares de aço, como o 017”x025”, o que permitinde melhor controle tridimensional e de torque, especialmente quando o canino se aproxima da arcada dentária (Becker, 2012).

Na fase final, o uso de elásticos intermaxilares 1/8 médio possibilitou ajustes oclusais de intercuspidação, contribuindo para o refinamento da relação entre os arcos e para a estabilidade funcional do caso, conforme descrito por Okeson (2013). Adicionalmente, a realização de dobras específicas, como a dobra de extrusão no incisivo lateral e a dobra em Z no pré-molar, evidencia a aplicação precisa dos princípios biomecânicos voltados à finalização ortodôntica, conforme os padrões

clássicos de excelência descritos por Tweed, Andrews e Roth (Tweed, 1946; Andrews, 1972; Roth, 1976).

O caso apresentou evolução favorável, sem intercorrências como anquilose, reabsorções radiculares significativas ou perda de ancoragem. A literatura demonstra que caninos impactados, quando diagnosticados e tratados adequadamente, apresentam elevada taxa de sucesso e bom prognóstico periodontal, sobretudo quando há controle biomecânico rigoroso e colaboração do paciente (Zenóbio, 2021; Loiola, 2022). Dessa forma, o tratamento seguiu uma sequência lógica e fundamentada — diagnóstico, criação de espaço, tracionamento com forças leves, controle de torque e refinamento oclusal — reforçando a importância da individualização terapêutica e da integração entre técnicas ortodônticas e princípios biomecânicos modernos para um desfecho previsível e estável.

4. CONSIDERAÇÕES FINAIS

O tracionamento do canino superior impactado utilizando mecânica ortodôntica fixa mostrou-se eficaz e seguro. O dente foi corretamente posicionado na arcada, restabelecendo estética, função e oclusão. O caso reforça a necessidade de diagnóstico precoce, planejamento detalhado e execução cuidadosa da biomecânica, garantindo previsibilidade e estabilidade dos resultados.

REFERÊNCIAS

ALQERBAN, A. *et al*. Prevalence and characteristics of impacted maxillary canines: A retrospective study. **European Journal of Orthodontics**, v. 42, n. 2, p. 123–130, 2020.

ANDREWS, Lawrence F. The six keys to normal occlusion. **American Journal of Orthodontics,** St. Louis, v. 62, n. 3, p. 296–309, 1972.

BECKER, A. The orthodontic treatment of impacted teeth. 3. ed. **Oxford:** Wiley-Blackwell, 2012.

BERTL, M. H. *et al*. Interceptive treatment of palatally impacted canines: A systematic review and meta-analysis. **European Journal of Orthodontics**, v. 42, n. 4, p. 445–454, 2020.

BISHARA, S. E. Impacted maxillary canines: a review. **American Journal of Orthodontics and Dentofacial Orthopedics**, v. 101, n. 2, p. 159–171, 1992.

ERICSON, S.; KUROL, J. Radiographic assessment of maxillary canine eruption. **American Journal of Orthodontics and Dentofacial Orthopedics**, v. 94, n. 6, p. 483–492, 1988.

KIM, Y. *et a*l. Cone-beam CT-based assessment of root resorption associated with impacted maxillary canines. **Orthodontics & Craniofacial Research**, v. 22, n. 2, p. 145–153, 2019.

KOKICH, V. G. Surgical and orthodontic management of impacted maxillary canines. **American Journal of Orthodontics and Dentofacial Orthopedics**, v. 126, n. 3, p. 278–283, 2004.

LOIOLA, M. *et al.* Cone-beam computed tomography evaluation of impacted maxillary canines in Brazilian adolescents. **Journal of Clinical and Experimental Dentistry**, v. 14, n. 11, p. e999–e1006, 2022.

OKESON, J. P. Management of temporomandibular disorders and occlusion. 8. ed. St. Louis: **Elsevie**r, 2013.

PARK, J. H.; SRISURAPOL, T. Biomechanical considerations in orthodontic traction of impacted teeth. **Seminars in Orthodontics**, v. 16, n. 3, p. 180–186, 2010.

ROTH, Ronald H. Functional occlusion for the orthodontist**. Journal of Clinical Orthodontics**, Boulder, v. 10, n. 1, p. 32–51, 1976.

STRATOS, D. *et al*. Risk factors and three-dimensional characteristics of maxillary canine impaction: A CBCT study. **Journal of Dental Research**, v. 102, n. 3, p. 345–353, 2023.

TWEED, Charles H. The Frankfort-mandibular plane angle in orthodontic diagnosis, classification, treatment planning, and prognosis. **American Journal of Orthodontics**, St. Louis, v. 32, n. 4, p. 175–230, 1946.

ZENÓBIO, E. G. *et al*. Open versus closed surgical exposure for impacted canines: A systematic review and meta-analysis. **Progress in Orthodontics**, v. 22, n. 4, p. 1–10, 2021.